Munasarjatuumorid

Alina Denissova
Radioloogia III a resident
Tartu 2021

- Enamus munasarjatuumoreid on healoomulised või piirpahaloomulised tuumorid
- Munasarja kartsinoom on sageduselt kolmas günekoloogiline pahaloomuline kasvaja
- Eestis 2018.a oli 122 uut juhtu
- 70% munasarjavähi juhtudest diagnoositakse levinud staadiumis (III/IV)
- Munasarjavähi Eesti viimased elulemusnäitajad on võrreldavad Põhjamaade jt Euroopa riikide näitajatega (viie aasta elulemus Eestis 45%, Soomes 44%)
- Riskifaktorid: varane menstruatsioonide algus, hiline menopaus, sünnitamata naised, pärilikkus (BRCA1 ja BRCA2, Lynch sündroom, Peutz-Jeghers sündroom), suitsetamine, rasvumine, vanus
- Munasarjavähi skriiningut ei toimu

Vähipaige	Kõik staadiumid (%)	I staadium (%)	II staadium (%)	III staadium (%)	IV staadium (%)
Suu ja neel	36	76	65	57	27
Magu	28	81	62	28	4
Käärsool	59	94	84	70	14
Pärasool	59	95	79	70	12
Maks	9	36	30	2	1
Kõhunääre	8	42	22	7	2
Kops	16	60	41	14	3
Nahamelanoom	85	99	81	64	15
Rind	80	97	93	65	15
Emakakael	66	96	81	55	21
Emakakeha	79	95	82	55	31
Munasari	45	98	89	38	21
Eesnääre	92	100	100	96	52
Neer	66	94	82	76	11

Valitud vähipaikmete viie aasta suhteline elulemus staadiumi järgi diagnoosimisel, 2012–2016

Munasarja tuumorid

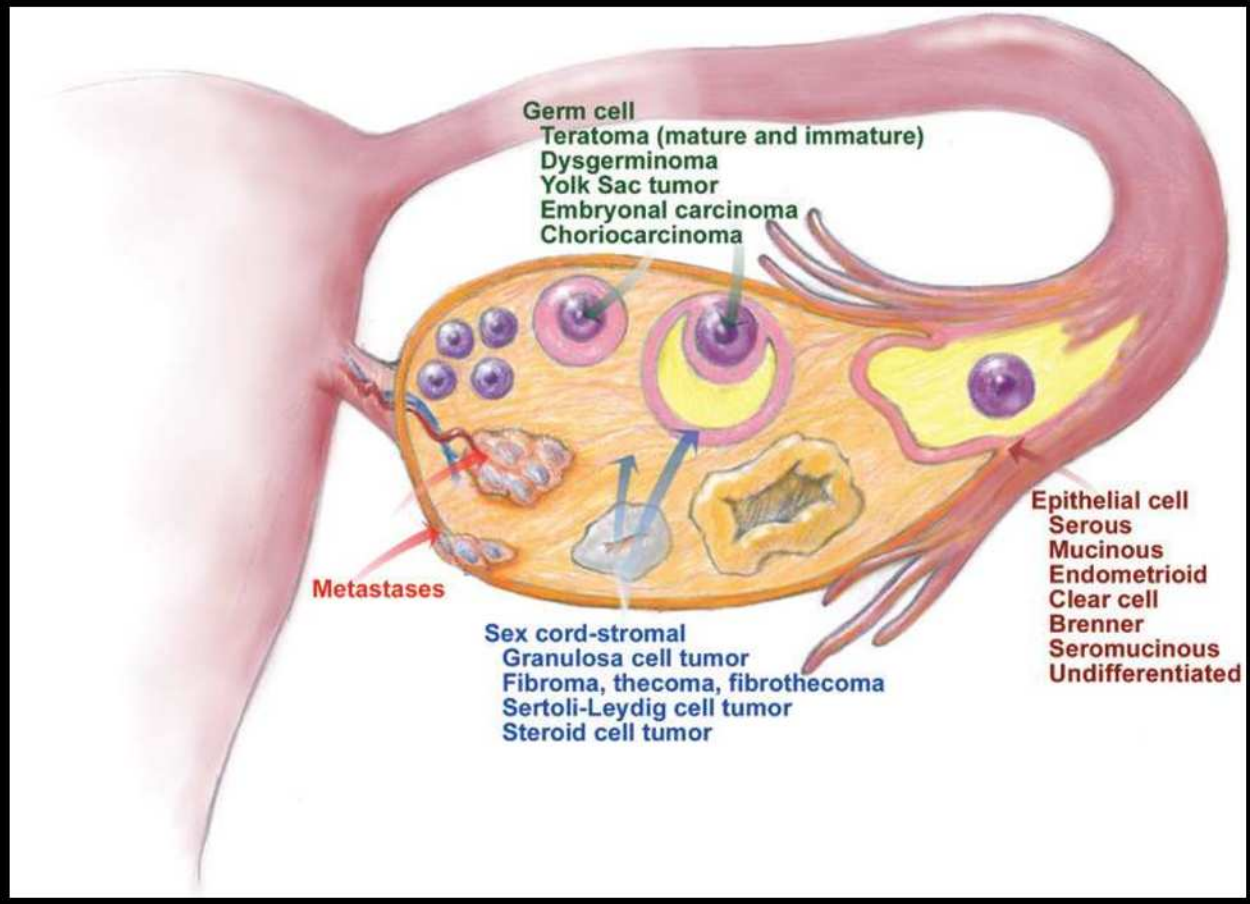

Neli põhilist rühma

A Primaased epiteliaalsed munasarja tuumorid

- Seroosrakuline
- Mutsinoosne
- Endometrioidne
- Helerakuline
- Brenneri tuumorid
- Seromutsinoossed tuumorid
- Mittediferentseerunud

B Idurakulised kasvajad

- Teratoomid (beniigsed, ebaküpsed)
- Düsgerminoomid
- Rebukoti tuumorid
- Segatüüpi idurakulised kasvajad
- Embrüonaalsed kartsinoomid, kooriokartsinoom, polüembrüoom - haruldased

C Seemneväädi-strooma kasvajad

- Stromaalsed – fibroom, tekoom, luteiniseeritud tekoom, fibrosarkoom, Leydigi rakuline tuumor jne.
- Seemneväädi tuumroid – täiskasvanute ja juveniilne granuloosarakuline tuumor, Sertoli rakuline.
- Segatüüpi - Sertoli-Leydigi rakuline

D Metastaasid

Diagnostika

- Kliiniline pilt: ebaspetsiifiline
  - Varajases staadiumis oluliste kaebusteta
  - Kaalulangus, väsimustunne, kõhuvalu, täiskõhutunne, kõhu suurenemine, urineerimise sagenemine ja valulikkus

- Seerumi onkomarkerid
  - CA (*cancer antigene*) 125 – epiteliaalse munasarja tuumori marker
  - HE4 (human epididymis protein 4) – ROMA indeksi osa. Seroosse ja endometrioidse munasarjatuumori marker.
  - CEA
  - CA 19-9
  - AFP
  - hCG

- Piltdiagnostika

Preoperatiivse piltdiagnostika eesmärgid

- Annab viiteid, kas tegemist on beniigse, piirpahaloomulise või maliigse alatüübiga
- Viited, kas tuumor lähtub munasarjast/adneksist
- Metastaaside ja levikuulatuse hindamine

Table 1: Multimodality Imaging Features of Ovarian Neoplasms

Feature	US	MRI	CT
Primary applications	First-line imaging of adnexal masses	Characterization of indeterminate adnexal masses Confirmation of ovary as origin of mass Evaluation for suspected ovarian torsion associated with a mass (if US is indeterminate)	Evaluation of extent of disease before and after cytoreductive surgery for malignant neoplasms (staging examinations) Evaluation for complications (ie, bowel obstruction or rupture)
Advantages	Transvaginal examination for improved spatial resolution Transabdominal for larger masses Color and pulsed Doppler US for tumor vascularity Low-cost widespread availability	Soft-tissue characterization and superior contrast resolution Multisequential imaging: T1-weighted fat-saturated sequence crucial for depicting hemorrhage or fat T2-weighted for fibrous tumors T1-weighted pre- and postcontrast for tumor vascularity	Excellent visualization of calcium- and fat-containing masses Fast acquisition limits motion, excellent spatial resolution
Limitations	Limited evaluation for extent of disease or larger masses	Susceptible to motion artifact	Poor contrast resolution of adnexal structures Uses ionizing radiation

IOTA ultraheli diagnostika

- IOTA - ***International Ovarian Tumor Analysis***
- „Lihtsad reeglid“, mis aitavad UH-uuringuga hinnata munasarja masside pahaloomulisuse riski
- Beniigsuse tunnused (B tunnused):
  - Unilokulaarne tsüst
  - Pehmekoeline komponent <7 mm
  - Kajavari
  - Multilokulaarne siledaseinaline tuumor <10 cm
  - Doppler signaal puudub
- Maliigsuse tunnused (M tunnused)
  - Ebakorrapärase kontuuriga pehmekoeline tuumor
  - Astsiit
  - >= 4 papillaarset vohandit
  - Irregulaarne multilokulaarne tsüstjas pehmekoelise komponendiga mass >10 cm
  - Doppler signaal registreeritav

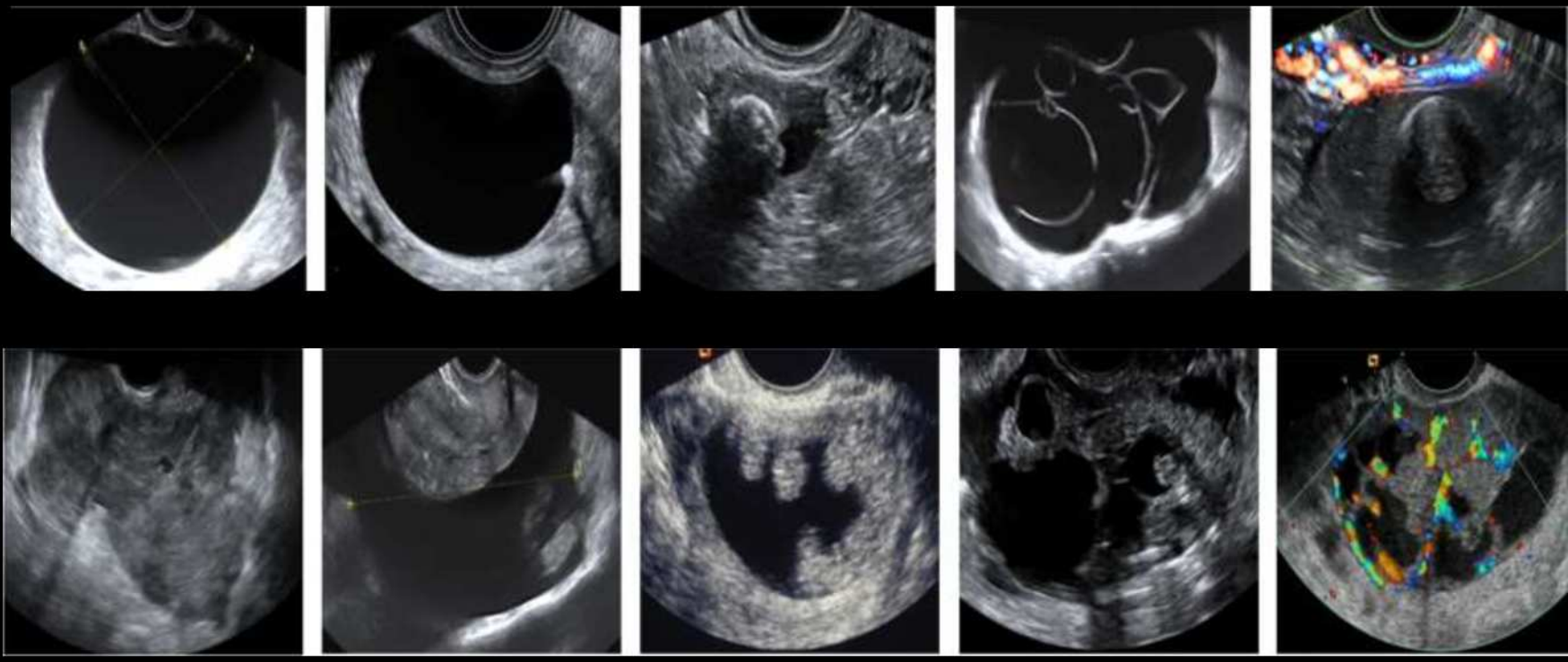

Pahaloomulisuse riski täpsemaks hindamiseks kasutatakse matetaatilisi valemeid, **Adnex mudelit**, kuhu lisatakse ultraheli andmed, patsiendi vanus ja munasarja onkomarkerite tulemused

Epiteliaalsed munasarja tuumorid - seroosrakulised

- Kõige sagedasem tüüp
- CA-125 ja HE4 tõus

- Beniigne - seroosne tsüstadenoom
  - Unilokulaarne tsüst, mida vooderdab ühekiline epiteel
  - Võivad olla õhukesed septid

- Piirpahaloomuline, maliigne - seroosne piirpahaloomuline tsüstadenoom, LGSC, HGSC
  - Seinapidised sõlmed
  - Tsüsti valendikku võlvuvad papillaarsed vohandid, pehmekoeline komponent
  - Kontrasteerumine/vaskulariseeritus
  - Seina ja septide paksenemine (>3 mm)

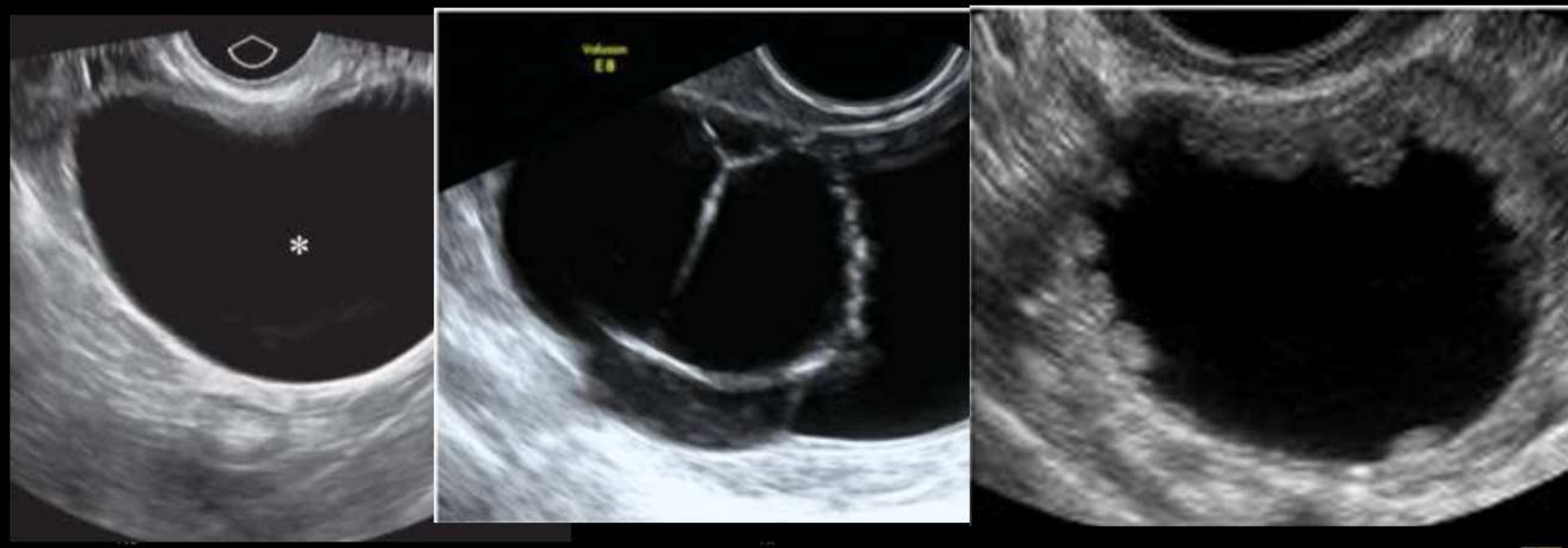

Epiteliaalsed mutsinoossed tuumorid

- 10-15% kõikidest munasarjatuumoritest
- Sagedamini unilateraalsed ning multilokulaarsed, suuremõõtmelised
- Radioloogiliselt
  - Domineerib tsüstiline komponent
  - Tsüstide sisu võib olla ebaühtlase ehhogeensusega
  - Papillaarsed vohandid on haruldased
  - Intramuraalsed kaltsifikaadid kolmandikul tuumoritest
  - Septid, soliidse komponendi osakaalu suurenemine -> viide maliigsusele

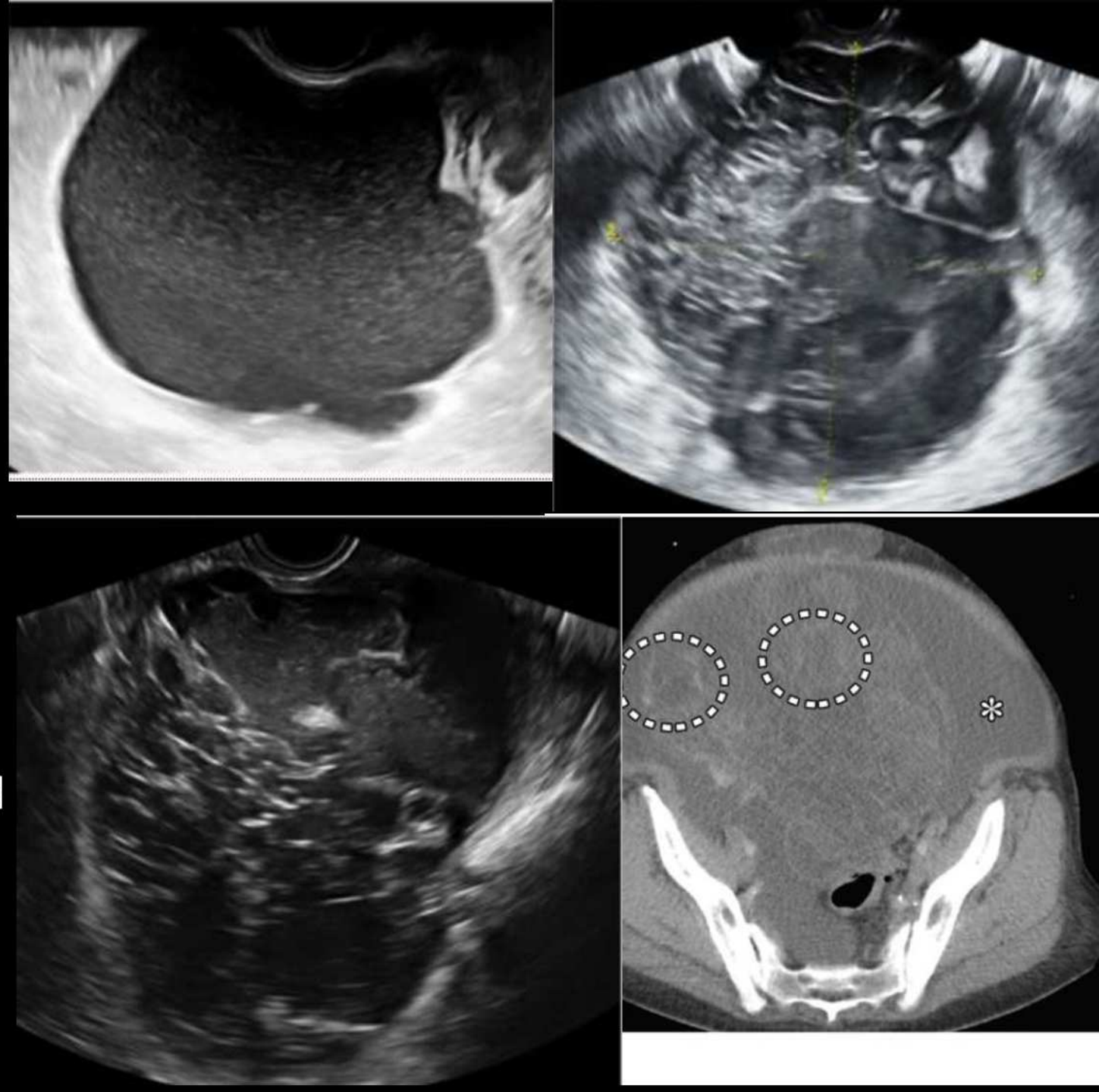

Endometrioidne ja helerakuline tuumor

- Maliigsed, kuid *low grade*
- Endometrioos on riskifaktor
- Helerakuline:
  - Seotud suurema trombemboolilise riskiga
  - Paraneoplastiline hüperkaltseemia
- Mõlemad seotud Lynch sündroomiga
  - Võib olla samaaegselt endomeetriumi kasvajaga
- Radioloogiliselt ebaspetsiifiline leid:
  - Pehmekoeline komponent ülekaalus
  - Vahel verdumise alad
  - Intensiivne kontrasteerumine

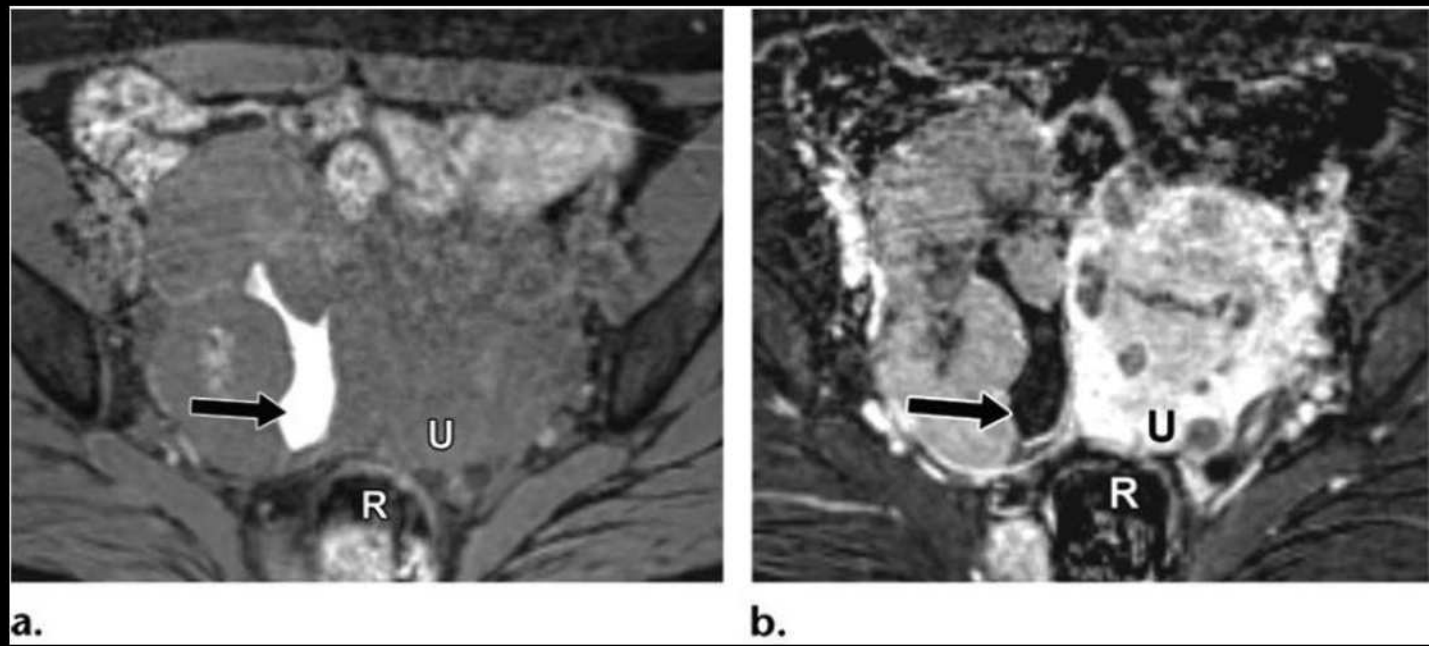

Brenneri tuumor

- Varasema nimetusega transitoorrakuline tuumor
- Healoomuline, sageli koos mutsinoosse tsüstadenoomiga
- Tavaliselt väikeste mõõtmetega, unilateraalsed
- Pehmekoelised
- Kaltsifikaatidega
- UH-s kajavari, vähene või praktiliselt puuduv Doppler signaal
- T2 väga madal signaal (madalam kui lihaskoel) – viide rohkele fibroossele stroomale

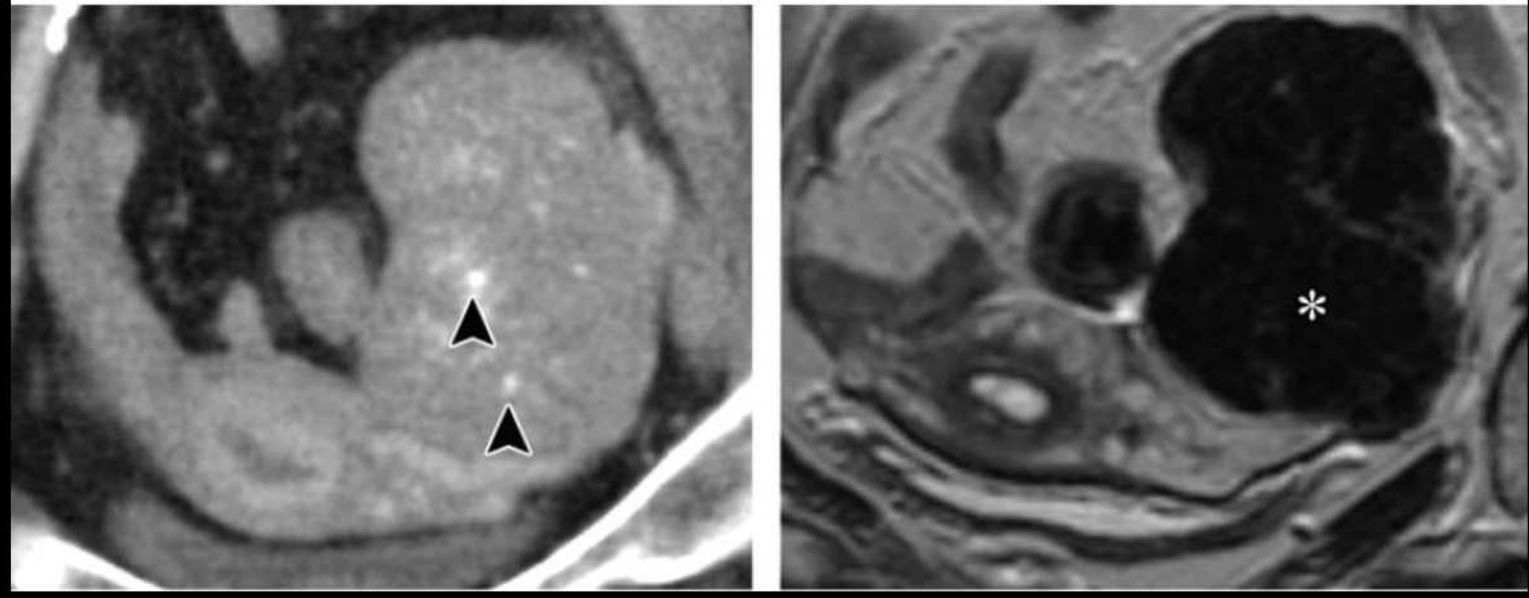

Idurakulised munasarja tuumorid

- Küpsed teratoomid
  - Kõige sagedasemad, nooremas eas patsientidel
  - Seotud valu ja torsiooniga; ruptuur, infektsioon, väga harva maligniseerumine
  - Sisaldavad rasva, juukseid, hambaid, luud, kõhre
- Ebaküpsed teratoomid
  - Kõige sagedasemad maliigsed idurakulised tuumorid
  - AFP tõus
  - Mõõtmetelt suured, heterogeensema struktuuriga, kontrasteeruv pehmekoeline komponent, rasva on vähem, ebakorrapärase kujuga kaltsifikaadid, tsüstiline komponent

- Düsgerminoomid
  - Sageduselt teine pahaloomuline idurakuline tuumor
  - Noorematel täiskasvanutel (20.-30. aastad)
  - Kiire kasvuga
  - hCG tõus (~5% juhtudest), LDH
  - Unilateraalsed, pehmekoelised suured massid tsüstja komponendiga, paksud fibrovaskulaarsed septid, kaltsifikaadid
- Rebukoti tuumorid
- Embrüonaalsed kartsinoomid
- Polüembrüoom
- Kooriokartsinoom

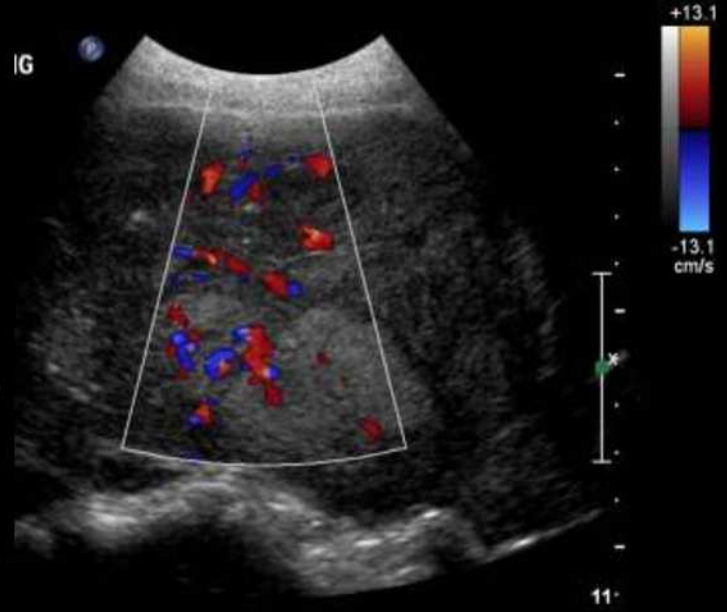

Seemneväädi-strooma tuumorid

- Kõige haruldasem grupp
- Pärinevad ootsüüte ümbritsevast strooma rakkudest
- On sagedamini beniigsed kui maliigsed (*low grade*, lümfisõlme metastaasid haruldased, hea prognoosiga)
- Võivad esineda igas vanusegrupis
- Mõned tuumorid avalduvad kliiniliselt androgeenide või östrogeeni liiast tingitud sümptomitega
- Fibroomid, tekoomid
  - Keskealistel naistel, beniigsed; sageli juhuleiud, kuid võivad põhjustada kõhuvalu
  - UH: hüpoehhogeensed, kajavari, ei ole verevarustust; võivad olla eristamatud leiomüoomidest
  - MRT: T1 ja T2 madala signaaliga, kontrasteerumine hiline
  - Suurtes fibroomides võib olla nekroos või tsüstiline degeneratsioon
- Granuloosarakuline
  - Juveniilne ja täiskasvanute tüüp
  - Maliigne, sekreteerib östrogeene
  - Radioloogiline pilt variaabelne, jäljendab maliigseid epiteliaalseid tuumoreid: suured mõõtmed, tsüstja komponendiga mass, hemorraagiad.
  - Sageli seotud endomeetriumi paksenemise, endomeetriumi polüüpidega ja endometrioidse kartsinoomiga

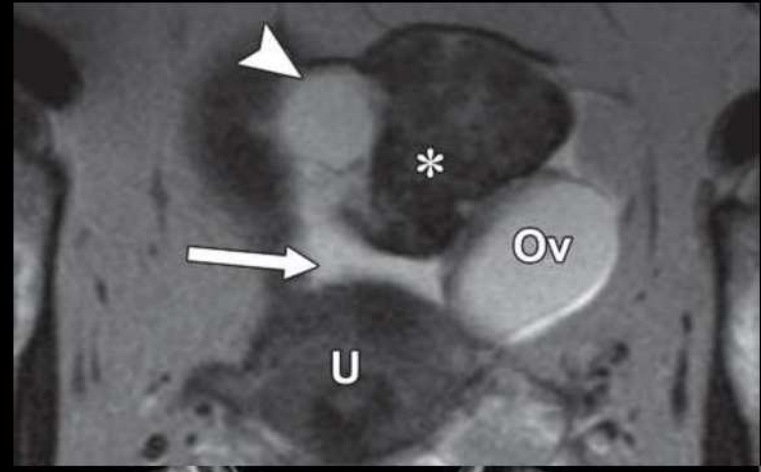

- Sertoli-Leydigi rakuline tuumor
  - Noortel naistel
  - Androgeenide toimed (amenorröa), östrogeenide toimed (verejooksud), kõhuvalu
  - Enamasti piirduvad munasarja haaratusega, on hea prognoosiga
  - DICER1 geeni mutatsioon
    - Perekondlik hulgisõlmeline struuma
    - Pleuropulmonaalne blastoom

Radioloogiline leid:

- Unilateraalne
- KT leid ebaspetsiifiine, enamasti pehmekoeline tuumor, võib sisaldada tsüstilist komponenti, pehmekoelise komponendi intensiivne kontrasteerumine
- UH: hästi piirdunud, pehmekoeline komponent heterogeense kajalisusega, massi sees olevad tsüstid

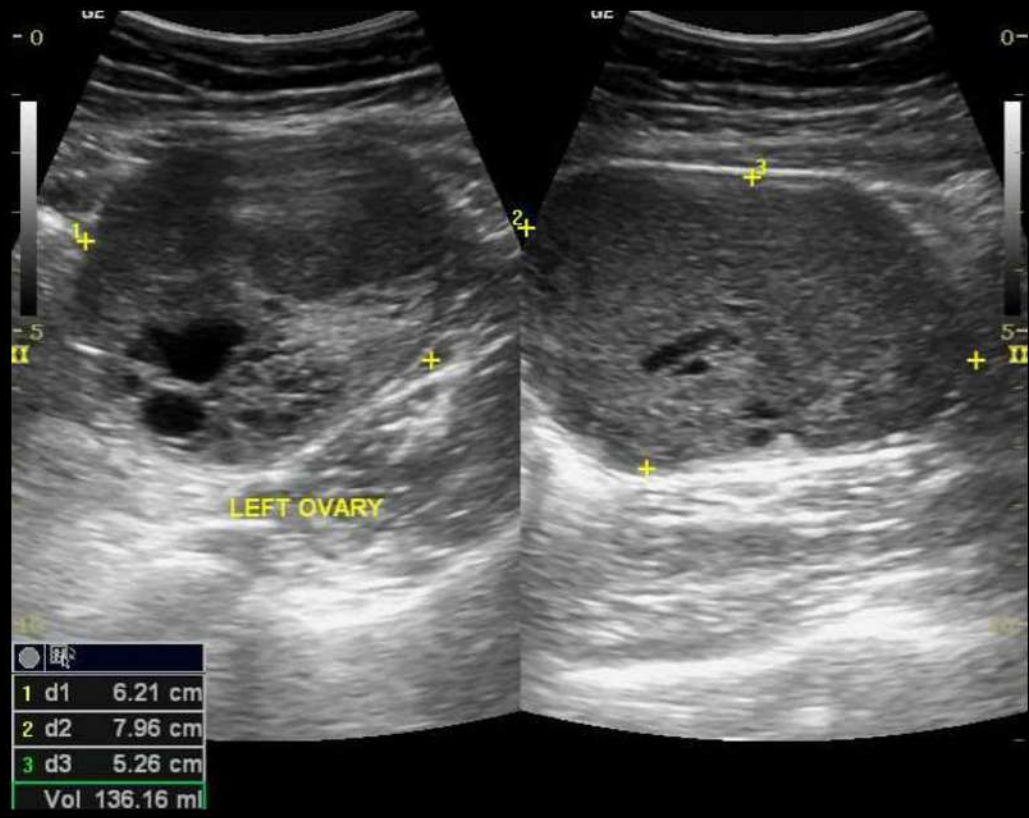

Haigusjuht

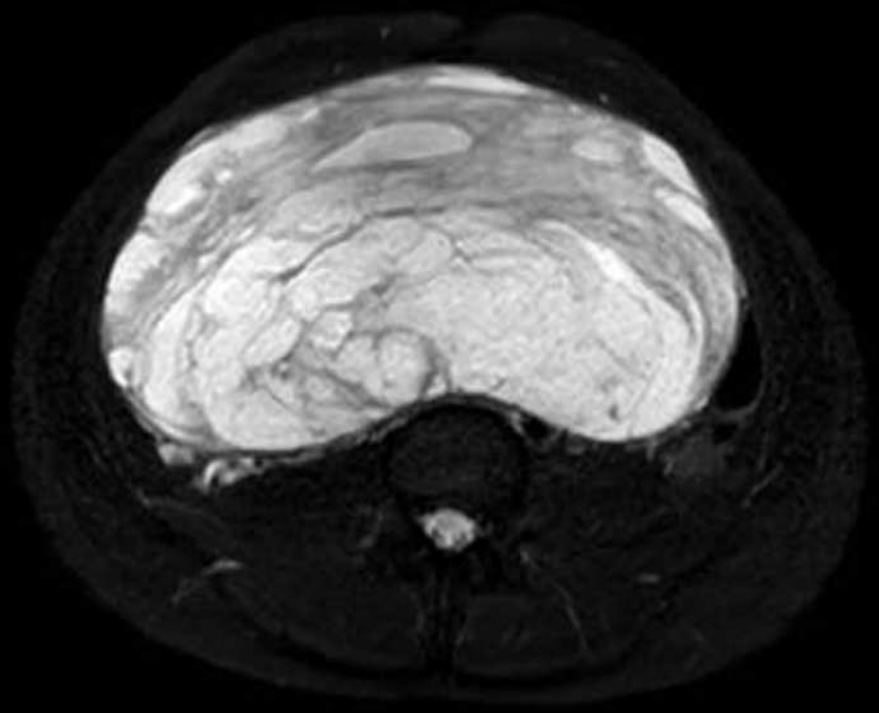

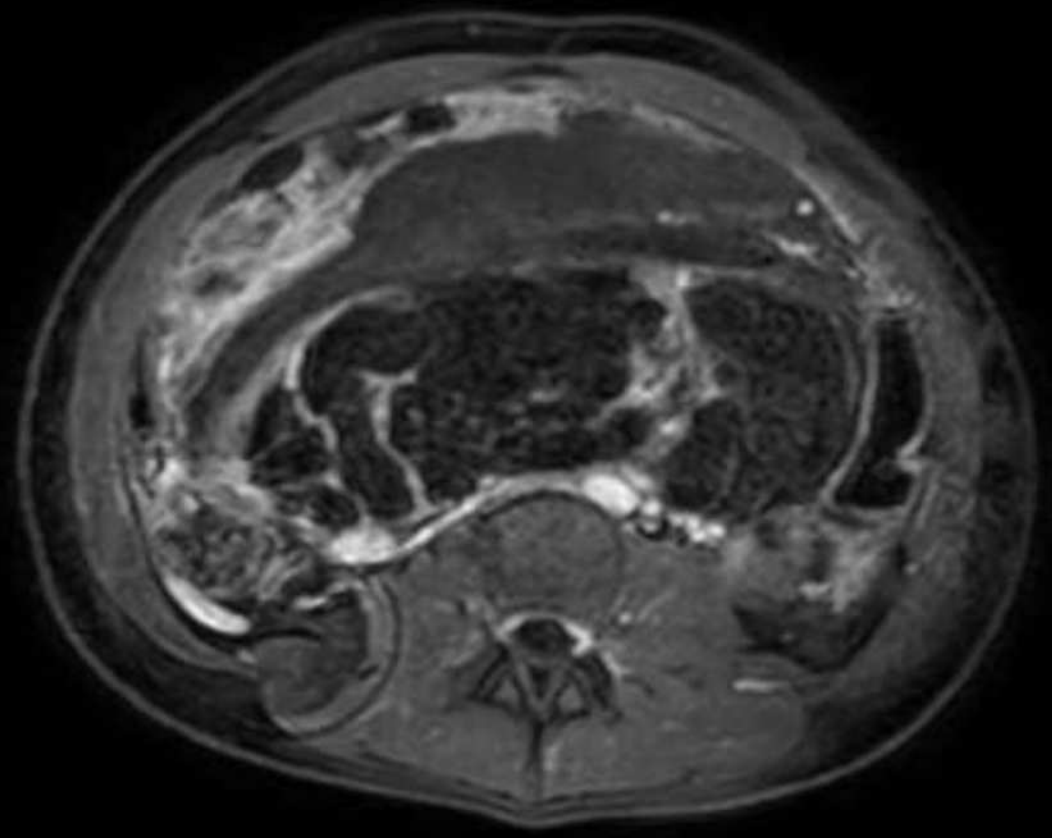

Metastaasid munasarjades

- 5-30% kõikidest munasarja tuumoritest
- Sagedamini seedetrakt – jämesool, apendiks, magu, pankreas
- Rind, kops, kontralateraalne munasari
- Lümfoom
- Neer

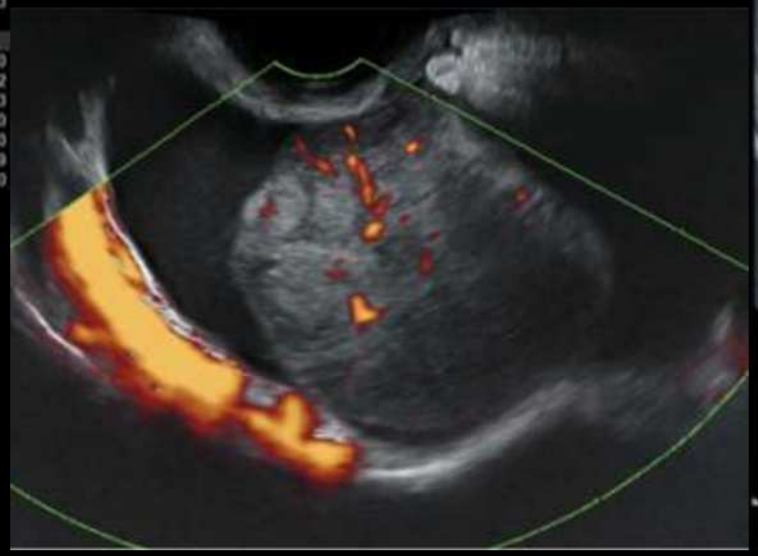

Munasarjavähi metastaseerumise teed

- Lokaalne levik
  - Emakas
  - Munajuhad
  - Kusepõis
  - Rektum
  - Vaagna seinad
- Hematogeenne
  - Jämesool (50%)
  - Maks (48%)
  - Peensool (44%)
  - Kops, pleura (34%)
  - Aju, neer, põrn
- Lümfogenne levik
  - Lümfiteed, mis kulgevad paralleelselt ovariaalveenidega paraaortaalsetesse ja parakavaalsetesse lümfisõlmedesse neerude kõrguseni – **kõige sagedasem lümfadenopaatia piirkond**
  - Lümfiteed, mis läbivad emaka lailigamenti ning kulgevad väikevaagna lümfisõlmedesse (obturaator, hüpogastrilised, parailiakaalsed)
  - Lümfiteed, mis kulgevad ümarligamendi piirkonnas kubeme lümfisõlmedesse
- Peritoneaalne külv

Haigusjuht N 72 – näide hematogeensest metastaseerumisest

Peritoneaalne külv

- Kõige sagedasem metastaseerumise tee
- 70% juhtudest diagnoosimisel
- Tuumorist haaratud munasari on sageli kaetud tumoroossete vohanditega -> toimub rakkude eksfoliatsioon -> disseminatsioon peritoneaalvedelikus

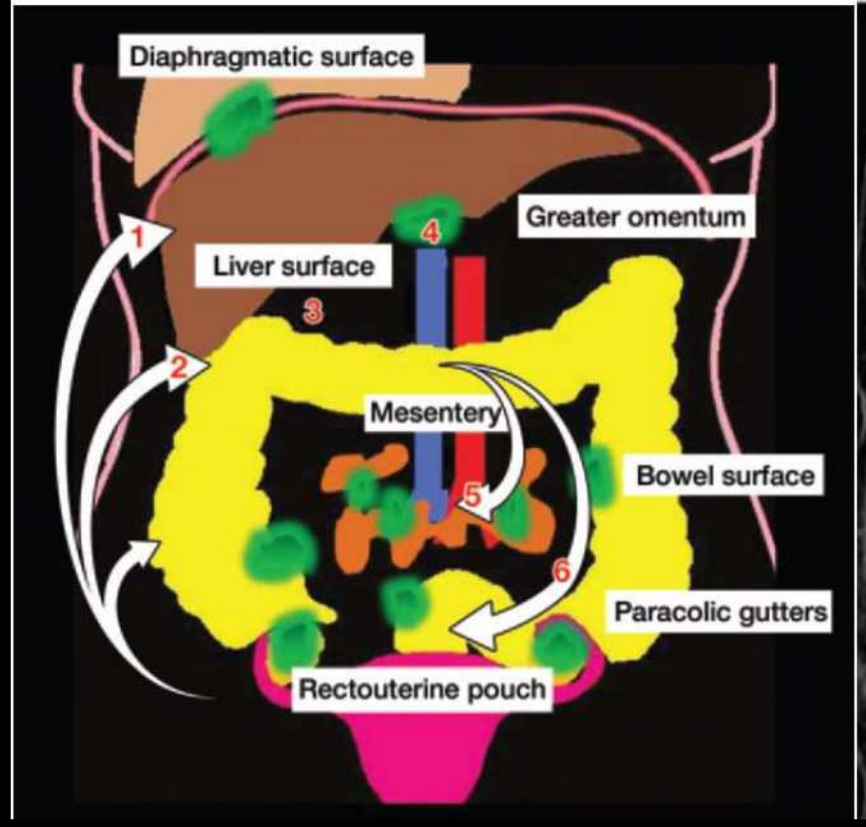

Table 1
Common Sites of Peritoneal Carcinomatosis

Gravity-dependent areas
Rectouterine pouch, lateral paravesical recesses, right lower quadrant, right paracolic gutter, sigmoid colon
Areas of arrested flow or aperistalsis
Omental bursa, antropyloric area, ileocecal area, rectosigmoid junction
Areas of peritoneal fluid resorption
Greater omentum, right subdiaphragmatic space

Peritoneaalne külv

- Varajases staadiumis lihtne jätta märkamata
- Radioloogilised tunnused:
  - Astsiit
  - Patoloogiline peritoneumi kontrasteerumine
  - Peritoneumi plaatjas paksenemine, väiksed sõlmekesed
  - Rasviku haaratus – rasvkoe infiltratsioon, sõlmekesed, massid
- Erinev histoloogiline tüüp mõjutab ka peritoneaalse külvi mustrit
  - Seroosne tsüstadenokartsinoom – kaltsifitseerunud metastaasid
  - Mutsinoosse kartsinoomi peritoneaalsed metastaasid võivad olla nagu vedelikukogumid
- Abiks on ka peroraalne kontrastaine eristamaks pehmekoelisi sõlmi sooltest

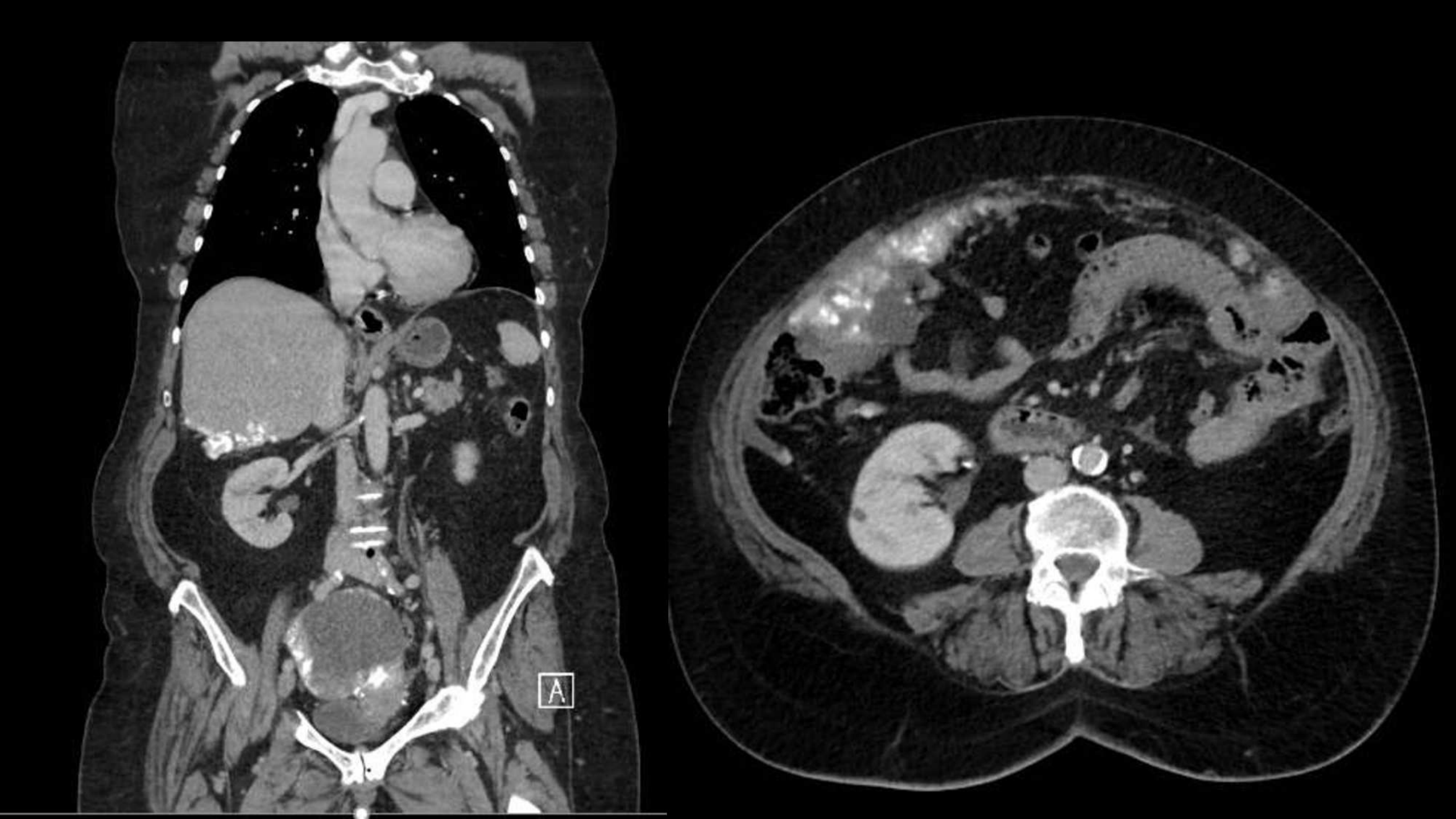
A

Operatiivse ravi võimalikkuse hindamine

- Keeruline
  - Ei ole selgelt sõnastatud inoperaabelsuse kriteeriume
  - Ei ole aktsepteeritud definitsiooni optimaalse tsütoreduktsiooni jaoks
- Uuemates kliiniliste uuringutes on selgunud, et aktsepteeritav operatsioonijärgne jääktuumori diameeter kuni 1 cm korreleerub kõige paremini prognoosi ja elulemusega
- Radioloogi roll ära kirjeldada nähtavad kolded ning haiguse ulatuse **kriitilistes piirkondades**, mis võib mõjutada optimaalse tsütoreduktsiooni õnnestumist

- **Vaagnaseina haaratus**
  - Tuumori läbikasv vaagnaseina pehmetesse kudedesse
    - Tuumor paikneb <3 mm vaagnaseinast
  - Kirjeldada iliakaalsoonte haaratuse ulatust
  - Põie trigonumi piirkonna haaratus
- **Suur rasvik**
  - Selle haaratus on sage leid, kirurgiliselt eemaldatav
  - Ristikäärsoole mesenteeriumi haaratus
- **Peensoolekinnisti**
- **Lümfisõlmed**
  - Portaalveeni ja truncus coeliacuse piirkond, kardiofreenilised (d >5 mm)
- **Parenhümatoossete organite pinnad**
- **Subfreeniline ruum**
- **Soole haaratus**
- **Pleuraõõs**
- **Ligamendid**
  - Väike rasvik ja sellega seotud ligamendid (*lig. hepatogastricum, lig. hepatoduodenale*)
  - *Bursa omentalis* ning sellega seotud ligamendid (*lig.renolienale, lig. gastrolienale, lig. pancreatolienale*)
  - Perihepaatiline ruum
    - *lig. falciforme* ja sapipõie loož, periportaalruum

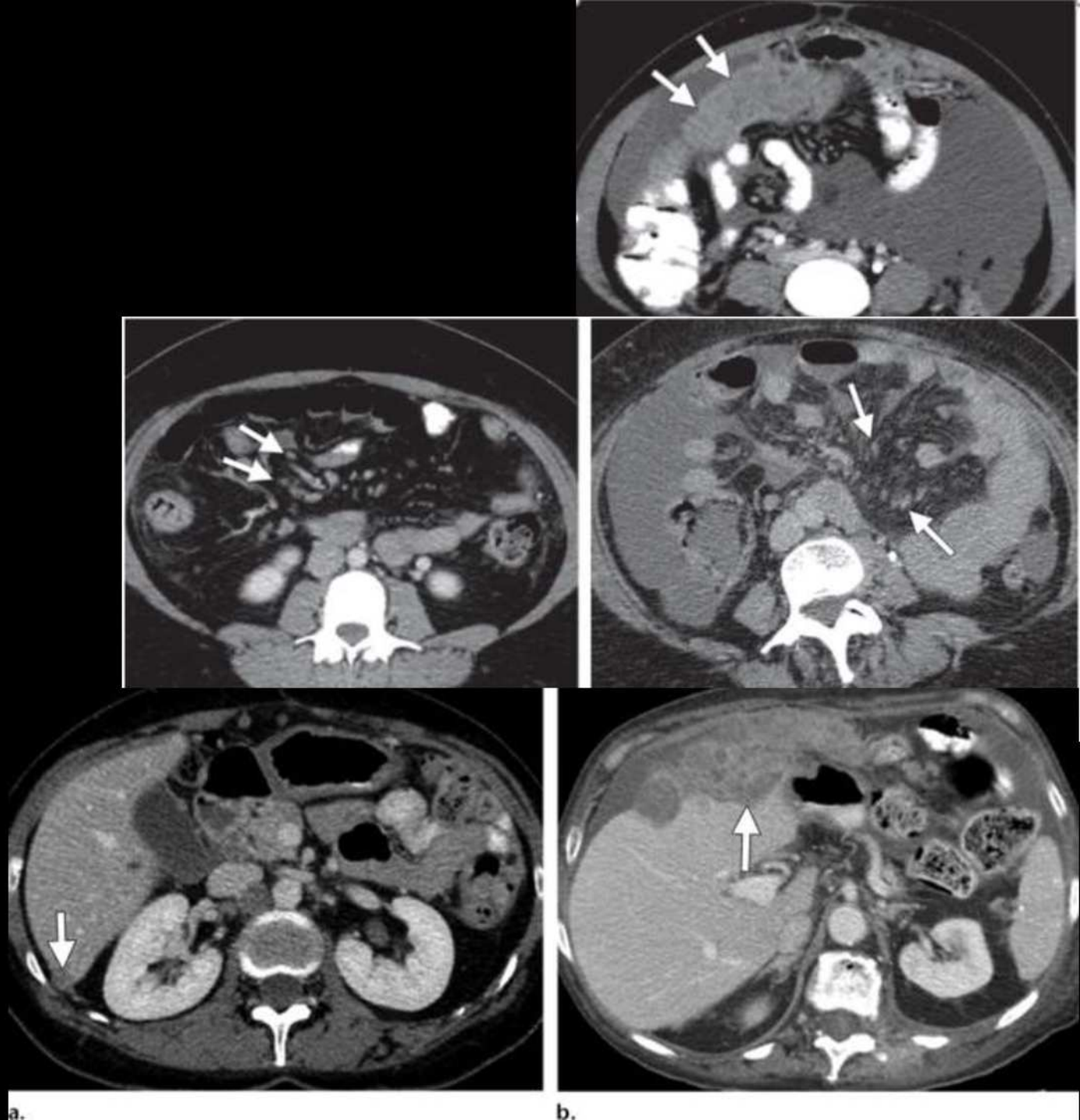

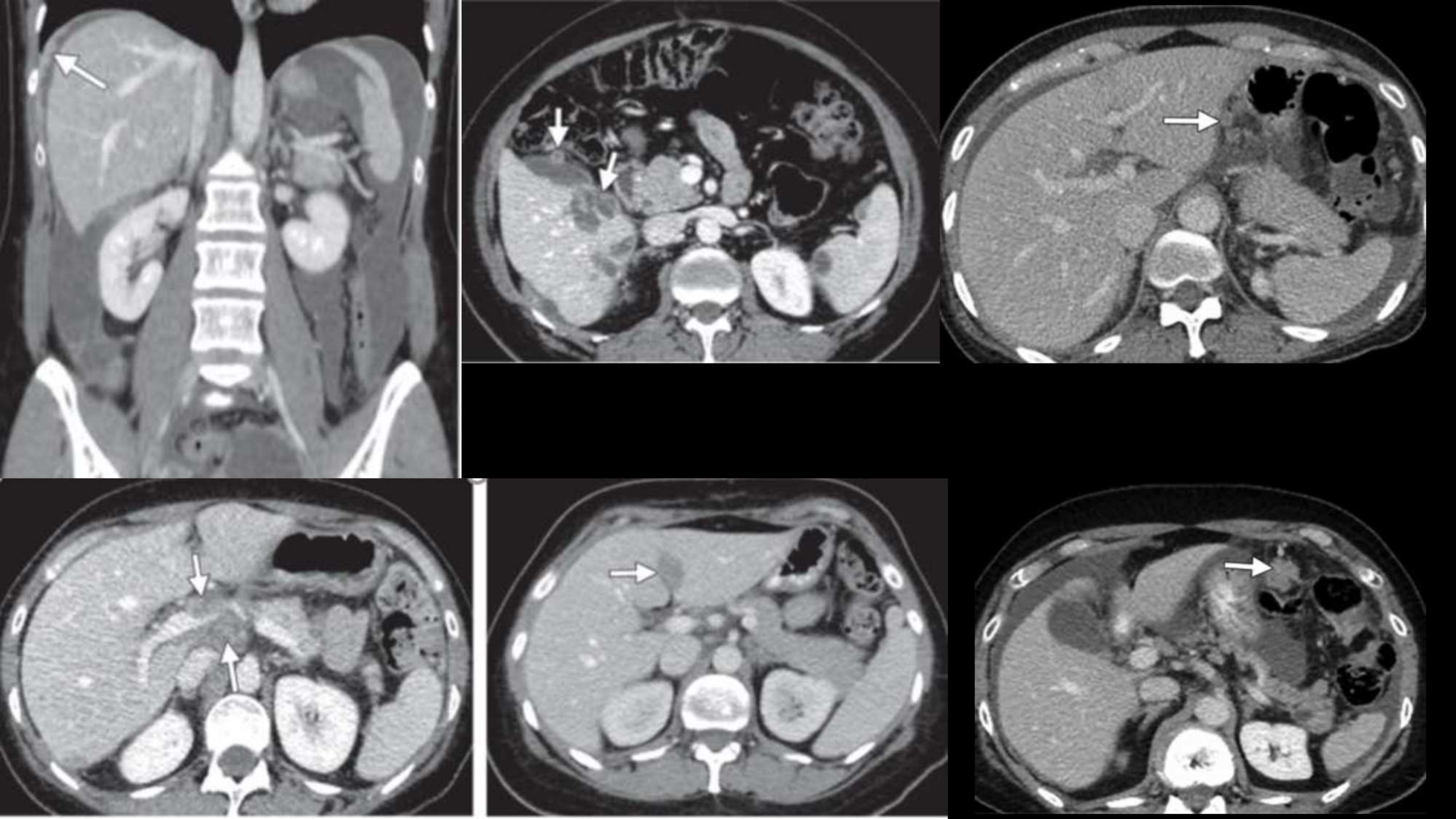

Kokkuvõtteks

- Munasarja kartsinoom on sageduselt kolmas günekoloogiline pahaloomuline kasvaja
- Diagnoositakse sageli lokaalselt levinud staadiumis
  - Ebaspetsiifiline kliiniline leid
  - Skriining ei ole efektiivne
  - Kõrge surevusega
- Radioloogiline leid ei ole paljudel juhtudel spetsiifiline
  - Annab vihjeid, kas on healoomuline, piirpahaloomuline või maliigne protsess
  - UH-uuring adneksi massi hindamiseks, KT-uuring levikuulatuse hindamiseks; MRT uuring vajadusel
- Oluline kirjeldada põhjalikult levikuulatust ravimeetodi valiku aspektist

Kasutatud kirjandus

- **RadioGraphics: Ovarian Carcinomatosis: How the Radiologist Can Help Plan the Surgical Approach**

Stephanie Nougaret, MD • Helen C. Addley, MRCP, FRCR • Pierre Emmanuel Colombo, MD, PhD • Shinya Fujii, MD • Shaza S. Al Sharif, MD Sree Harsha Tirumani, MBBS, MD2 • Kris Jardon, MD, MSc • Evis Sala, MD, PhD, FRCR2 • Caroline Reinhold, MD, MSc

- **RadioGraphics: Multimodality Imaging Approach to Ovarian Neoplasms with Pathologic Correlation** *Erin C. Taylor, MD Lina Irshaid, MD Mahan Mathur, MD*
- **UpToDate: Serum biomarkers for evaluation of an adnexal mass for epithelial carcinoma of the ovary, fallopian tube, or peritoneum**

Frederick Rand Ueland, MD, Andrew John Li, MD

- **Loeng: Günekoloogilised pahaloomulised kasvajad** Dr. Inga Vaasna
- **Radiopaedia: IOTA ultrasound rules for ovarian masses https://radiopaedia.org/articles/iota-ultrasound-rules-for-ovarian-masses**
- **The characteristic ultrasound features of specific types of ovarian pathology (Review)** AHMAD SAYASNEH,[1,2,*] CHRISTINE EKECHI,[2,*] LAURA FERRARA,[2] JEROEN KAIJSER,[3] CATRIONA STALDER,[2] SHYAMALY SUR,[2] DIRK TIMMERMAN,[3] and TOM BOURNE[1,2,3] **https://www.ncbi.nlm.nih.gov/pmc/articles/PMC4277251/**
- Radiopaedia: Case courtesy of Dr Alexandra Stanislavsky, Radiopaedia.org, rID: 77900
- Radiopaedia: Case courtesy of Dr Mostafa El-Feky, Radiopaedia.org, rID: 56508
- Radiopaedia: Case courtesy of Assoc Prof Frank Gaillard, Radiopaedia.org, rID: 17066
- Vähitõrje tegevuskava 2021-2030 tööversioon
- **IOTA Simple Rules and SRrisk calculator to diagnose ovarian cancer:** https://www.iotagroup.org/research/iota-models-software/iota-simple-rules-and-srrisk-calculator-diagnose-ovarian-cancer
- **Endometrioid carcinoma of the ovary:** https://radiopaedia.org/articles/endometrioid-carcinoma-of-the-ovary
- UpToDate: **Sex cord-stromal tumors of the ovary: Epidemiology, clinical features, and diagnosis in adults Author:** David M Gershenson, MD
- https://www.researchgate.net/figure/Dysgerminoma-in-a-17-year-old-girl-a-Axial-turbo-spin-echo-T2-weighted-MR-image_fig23_11035493
- Ovarian fibroma: https://www.wikidoc.org/index.php/Ovarian_fibroma

Tänan kuulamast!

Tänan dr. Gitana Kiudmad ja dr. Jüri Hirmot