Kraniosünostooside diagnostika

24.10.18 kolmapäevaseminar

Liina Sobak
II a radioloogia resident

Täna teemaks

Vastsündinu kolju anatoomia

Kraniosünostooside olemus, tagajärjed ja etioloogia

Diagnostika alused

Sünostoosi erivormid ja diagnostika

Juhud

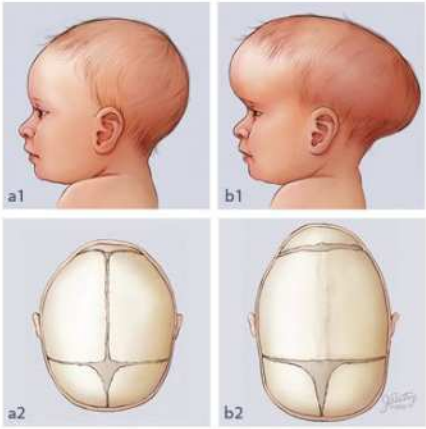

Vastsündinu ajukolju

Koosneb frontaal-, parietaal-, sfenoidaal-, temporaal- ja oktsipitaalluudest, mis on ühendatud õmblustega:

- **Metoopiline õmblus** eraldab frontaalluud
- **Koronaarõmblus** eraldab frontaal- ja parietaalluud
- **Skvamoosõmblus** eraldab parietaal- ja skvamoostemporaalluud
- **Lambdoidõmblus** eraldab oktsipitaal- ja parietaalluud
- **Sagitaalõmblus** eraldab parietaalluud

fuseerumine:

3-9 kuud

22-24 a

kuni 60a

26 a

21-30 a

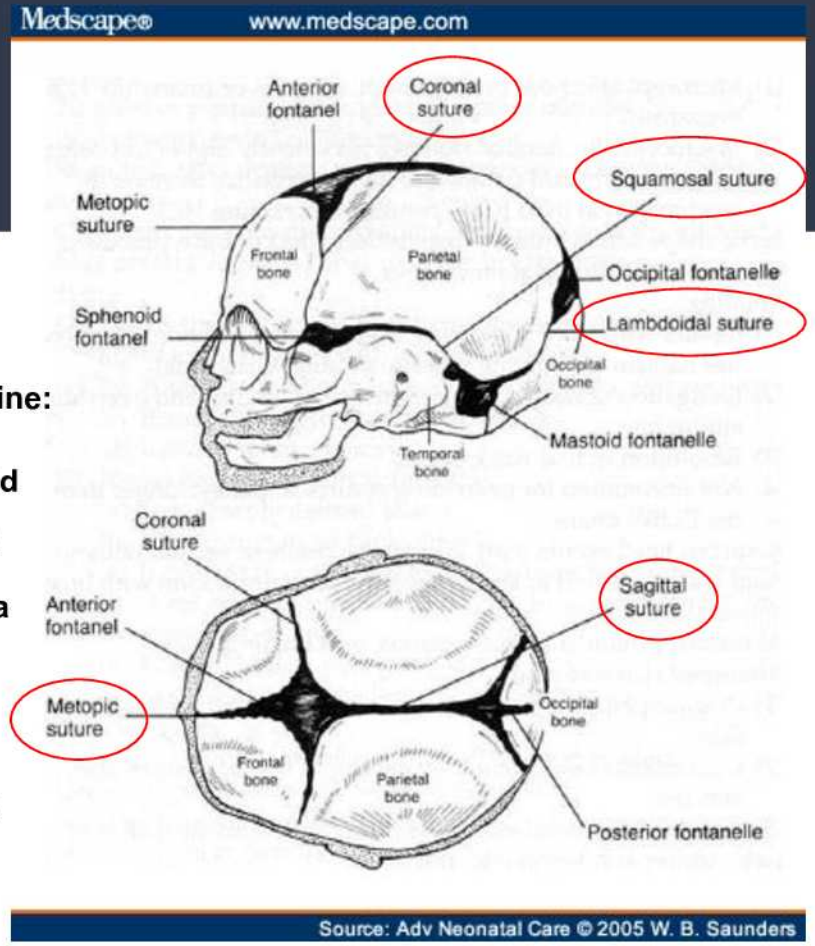

Tagumine lõge sulgub ca 3-6 kuu vanuselt.

Eesmine, suur lõge sulgub ca 18 kuu vanuselt.

Kraniosünostoos

Ühe või mitme kraniaalõmbluse enneaegne sulgumine → fuseerumata õmbluste prk-s kompensatoorne ülekasv.

Põhjustab iseloomulikke kolju deformatsioone ja näo asümmeetriat.

Tagajärjeks võivad olla funktsionaalsed häired tõusnud intrakraniaalse rõhu tõttu (IKR): sagedamini nägemis- ja kuulmispuue, kognitiivne defitsiit.

Jaotatakse

- Mittesündroomseks 70-75% (Osborn A.G, 2018)
- Sündroomseks - osa geneetilise sündroomi ilmingutest

Etioloogia

1) Primaarne - üks või mitu õmblust on luustunud looteas arenguhäire tõttu

- Sagedamini 1-e õmbluse luustumine - etioloogia ei ole alati teada
- Mitmete õmbluste sünostoosid tavaliselt geneetilised

2) Sekundaarne - võib areneda nii enne kui ka pärast sündi

- Mehaaniline kompressioon - loote väärasend raseduse viimasel trimestril
- Metaboolsed põhjused, teratogeenid - aju kasvu peatumine -> surve õmblustele puudub -> mikrotsefaalia

Diagnostika alused

Detailne info sünnituse ja magamisasendi kohta sünnitusjärgselt

Perekonna anamnees geneetiliste sündroomide kahtlusel

Neuroloogiline staatus nägemise ja kraniaalnärvide funktsiooni osas (silmapõhja seisund papillödeemi välistamiseks)

Kõrgenenud IKR viitavad muud sümptomid: oksendamine, letargia

Füüsiline vaatlus: esimesel 2-3 elunädalal pea kuju hindamine ei ole adekvaatne

Radioloogia:

AP ja LAT kolju Rö-ülesvõte

UH

KT - 3D rekonstruktsioonid

Diagnostilised tunnused

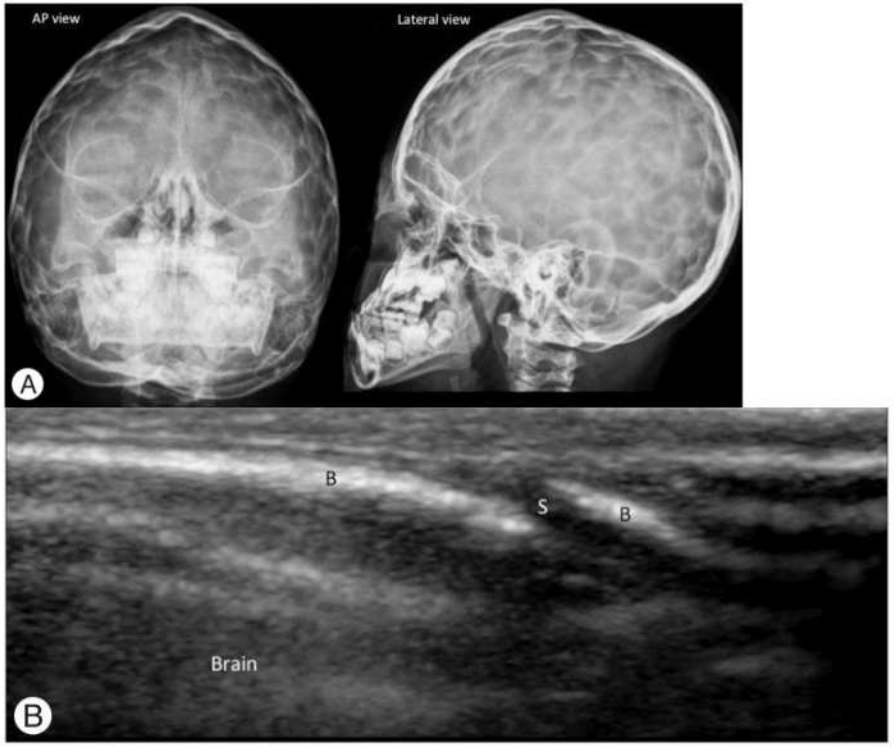

Kim, 2018

Röntgen, CT

- Perisuturaalne skleroos, õmbluse hambulisus väljendunum, luuvalli teke
- Impressioonid koljul IKR tõusust

UH

- Hüpoehhogeense lõhe puudumine hüperehhogeensete luuplaatide vahel
- Irregulaarne, paksenenud õmbluse prk
- Asümmeetrilised fontanellid

Täna teemaks

Vastsündinu kolju anatoomia

Kraniosünostooside olemus, tagajärjed ja etioloogia

Diagnostika alused

Sünostoosi erivormid ja diagnostika

Juhud

Ühe õmbluse sünostoosid

1) **Skafotsefaalia** - sagitaalõmbluse sünostoos

2) **Plagiotsefaalia** - unilateraalne koronaar- või lamdoidõmbluse sünostoos

3) **Trigonotsefaalia** - metoopilise e otsmikuõmbluse sünostoos

Skafotsefaalia e. dolihhotsefaalia

Sagitaalõmbluse enneaegne luustumine

Kõige levinum kraniosünostoosi tüüp

Peakuju on piklik ja kitsas, suurenevad AP mõõtmed

Otsmiku ja kuklaosa promineerumine, kõrgeim kolju osa on eesmine lõge

Raskematel juhtudel sagitaalõmbluse prk kõrgeneb ja meenutab laevakiilu.

Sünostoosi asukoht ja pikkus võib varieeruda mõnest mm-st kuni terve õmbluse pikkuseni

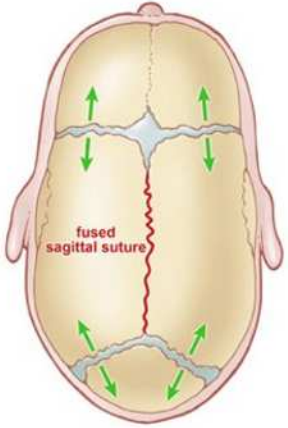

UptoDate

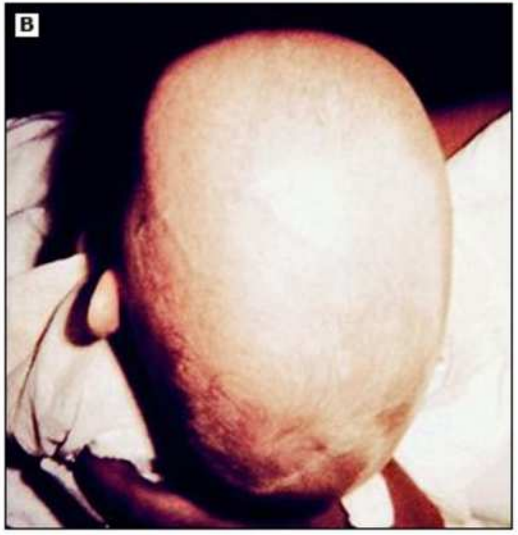

Skafotsefaalia

11 kuud

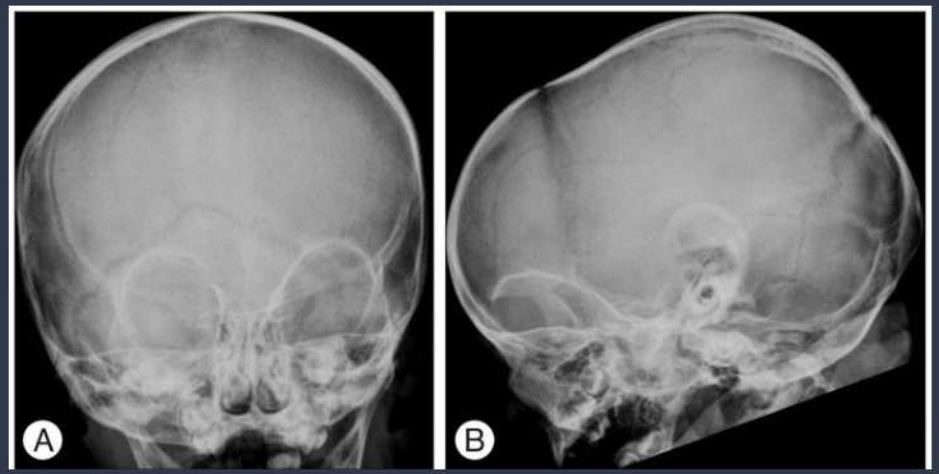

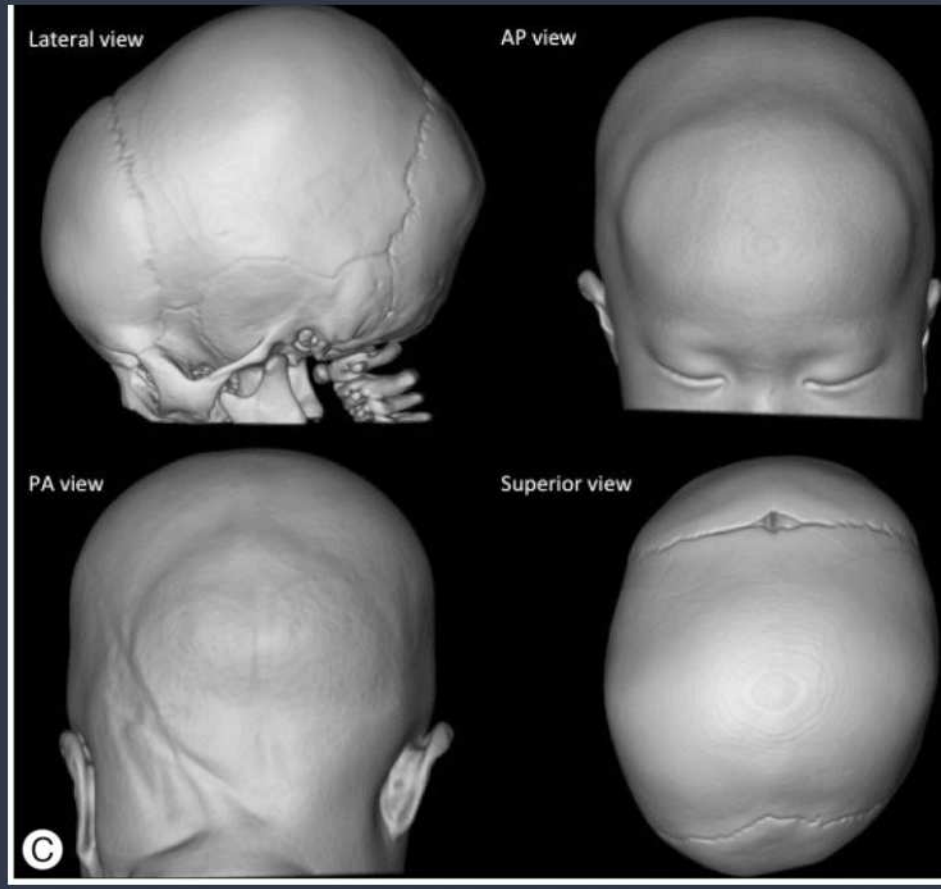

Kim, 2016

Eesmine plagiotsefaalia

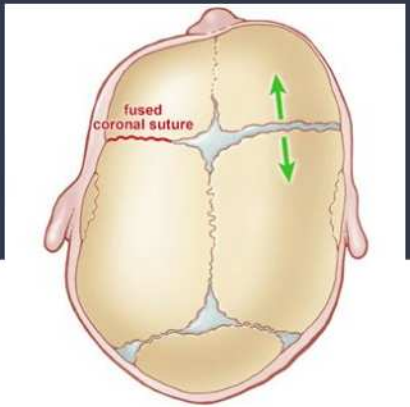

Ühepoolne koronaarõmbluse luustumine

Sünostoosi poolne otsmik lame, vastaspool kompensatoorselt promineeruv

Samapoolne supraorbitaalne serv ja otsmiku pool on nihutatud üles-taha - nn arlekiini silm

Samapoolne kõrv nihutatud ettepoole.

Ninajuur on suunatud sünostoosi poole

Vastaspoole silmakoopa ülemine serv on surutud allapoole

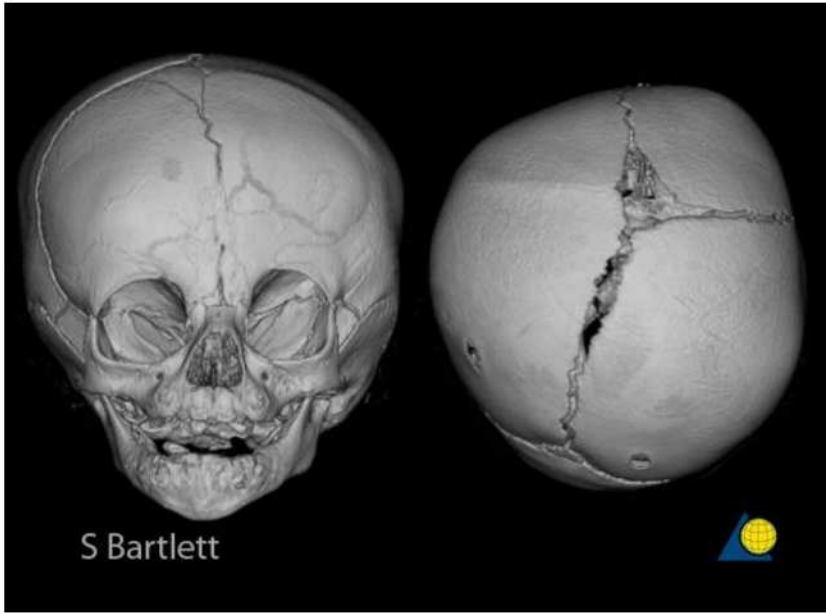

Ohsu.edu
AO Foundation

Arlekiini silma sümptom

Radiopaedia

Tagumine plagiotsefaalia - deformeeriv

Tagumise lamenenud kolju puhul oluline eristada:

1. Deformeeruv plagiotsefaalia ilma sünostoosita
- Mehaanilisest survest fikseeritud asendiga (surve emakas, selili magamine, tortikollis)
    - Enamasti peakuju normaliseerub ise

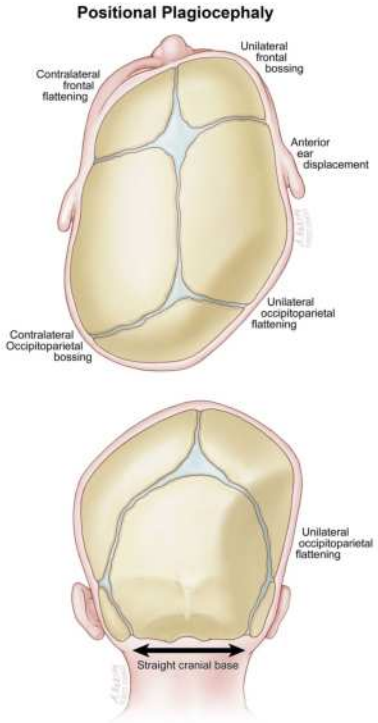

ispn.guide

Tagumine plagiotsefaalia - deformeeriv

https://www.technologyinmotion.com/plagiocephaly/

https://eastpointpo.com/plagiocephaly-and-brachycephaly-defending-the-benefits-of-cranial-helmets/

Tagumine plagiotsefaalia sünostoosiga

2. Plagiotsefaalia sünostoosiga

- lamdoidõmbluse ühepoolne luustumine
- Samapoolne oksipitoparietaalluu lamenemine
- Vastaspoole frontaal ja oksipitoparietaalluu promineerumine

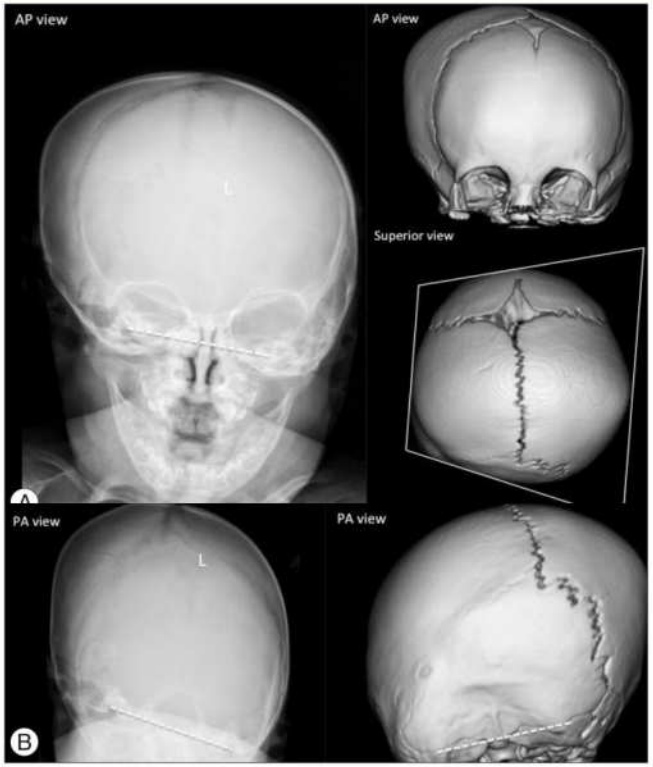

Kim, 2018

Trigonotsefaalia

Metoopilise e otsmikuõmbluse enneagne fusioon

Peakuju on kolmnurkne, raskel juhul kiilukujuline laup - kompensatoorselt suurenenud parietaalluude vaheline distants

Palpeeritav otsmikuõmblus

Okulaarne hüpotelorism - vähenenud silmade vahekaugus

Hüpoplastiline etmoidaalsiinus

"Quizzical eye" - "Küsiva silma" sümptom

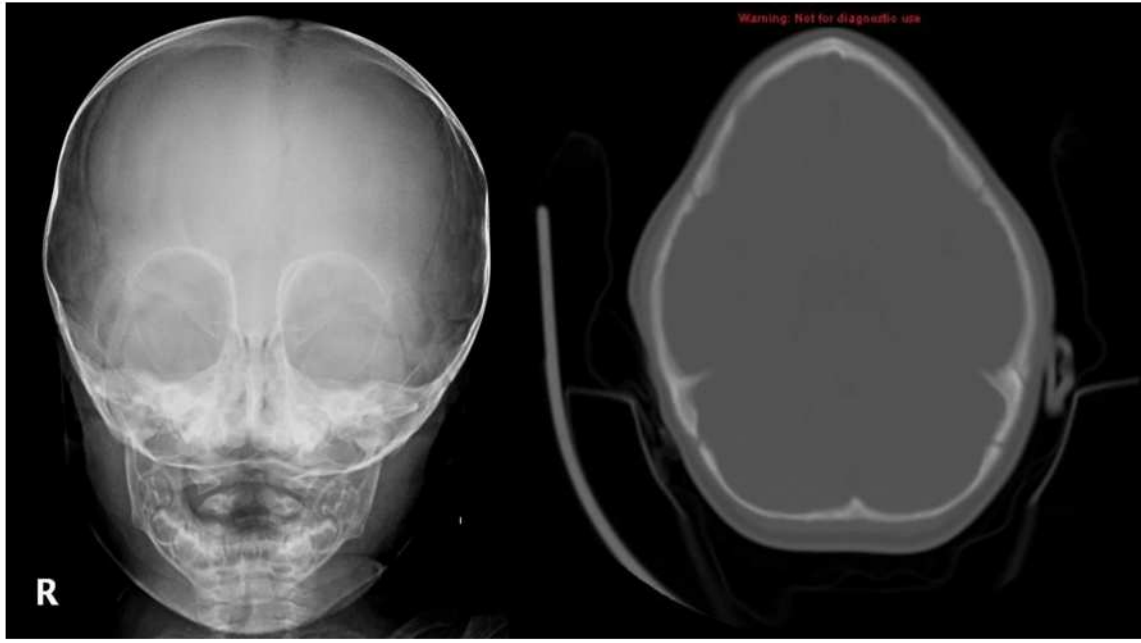

Radiopaedia

Metoopiline vall – normivariant

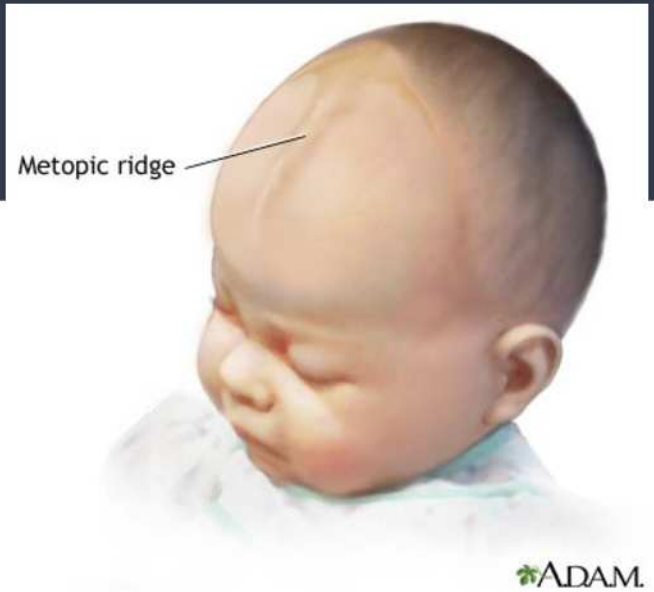

http://metopicbenjamin.blogspot.com

Mitme õmbluse sünostoosid

Sageli sündroomsed: de novo autosoom-dominatsed mutatsioonid

- Aperti sündroom
- Crouzon sündroom
- Pfeiffer sündroom
- Saethre-Chotzen sündroom
- jne.

Ca ⅓ kraniosünostooside juhtudest

Lisanduvad teised fenotüüpsed või funktsionaalsed sümptomid

- Jäsemete arenguhäire
- Düsmorfne näokolju
- Intrakaraniaalne patoloogia
- jne
- Sageli bikoronaarne sünostoos

Brahhütsefaalia – bikoronaar- või bilamoidõmbluse sünostoos

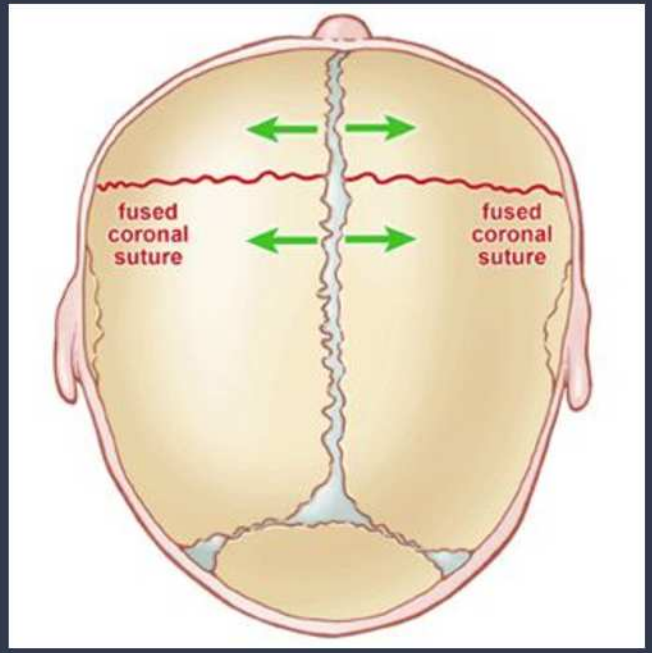

Ohsu.edu

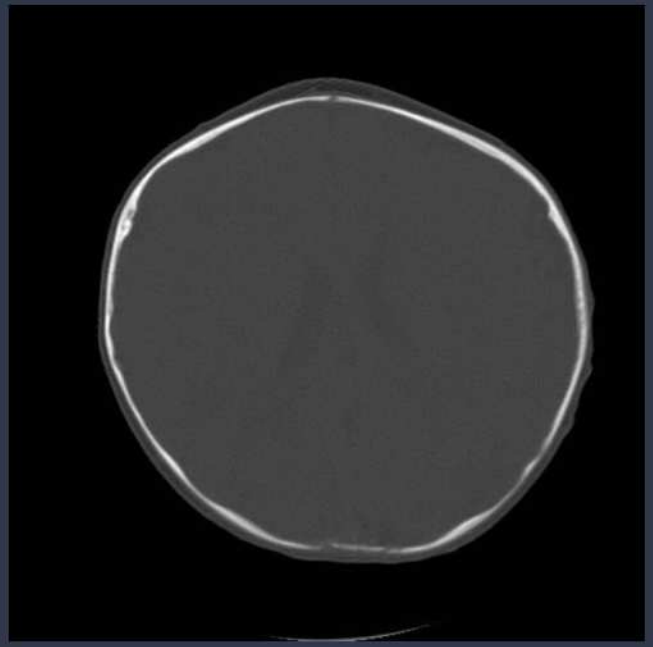

Radiopaedia

Oksütsefaalia – eelmise ekstreemsem versioon

e. turritsefaalia e. akrotsefaalia

Kim, 2018

- Ravimata bikoronaarse sünostoosi puhul brahhütsefaalia loomulik areng
- Kõrge kolju
- Vähenenud kasv AP- ja lateraalsuunas

Kleeblattschädel – *“ cloverleaf skull” e. “ristikulehe kolju”*

- Mitme erineva õmbluse samaaegne fusioon
- Sageli fuseerunud metoopiline õmblus, bilateraalselt koronaar- ja lamdoidõmblused
- Kolju kummumine sagitaal- ja temporaalõmbluste piirkonnas
- Harv, ca 130 juhtu maailmas (Uptodate)
- Sündroomne - enamasti lisaks hüdrotseefalus ning raske vaimne puue

Radiopaedia

Aperti sündroom e. akrotsefalosündaktüülia tüüp 1

Bilateraalne koronaarõmbluste sünostoos

Otsmiku ja sagitaalõmblused laiad---> suur lõge

Hüpertelorism, näo keskjoone hüpoplaasia

Proptoos väikesest silmakoopa mahust

Jäsemete sümmeetriline sündaktüülia

Ca ⅔-l patsientidest kaelalülide kokkukasv

Radiopaedia

Crouzon sündroom
e. kraniofatsiaalne düsostoos tüüp I

Sarnased sümptomid Aperti sündroomiga

Tüüpiliselt mitmete õmbluste fuseerumine

- Rasketel juhtudel “ristikulehe kolju”

Hüpertelorism ja eksoftalm on promineeruvad sümptomid

Vaimset puuet enamasti ei kaasne

Jäsemete arenguhäireid ei esine

Saethre-Chotzen e.
akrotsefalosündaktüülia tüüp III

Tüüpiliselt fuseerunud koronaar-, lamdoid- ja metoopiline õmblus

Turritsefaalia

Madal juuksepiir

Osaline sündaktüülia II-III sõrmedel ja III-IV varvastel

Vaimset puuet enamasti ei kaasne

Juht 1

- Poiss
- Sündinud skafotsefaaliaga
- opereeritud 10ndal elukuul
- Kordusoperatsioon 3 -e aastasena

Juht 1 - post op 1 (4.11.13 -10 kuu vanusena)

Juht 1

12.05.14 (6 kuud pärast esimest operatsiooni)

19.09.16

Juht 1 - 23.11.16 - post-op 2

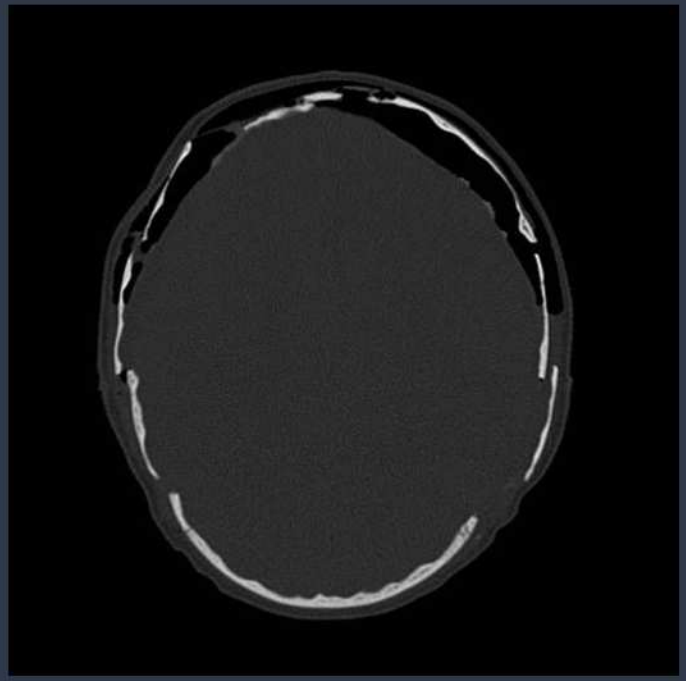

Juht 1 - 18.09.17
e 4 a 6 kuu vanune

Juht 2.

- Tüdruk
- Saethre Chotzen sündroom
- Opereeritud kahes etapis

Oksütsefaalia - sulgunud on sut. coronaria'd.
Frontaalluul impressioonid.

Juht 2 (3,5 kuu vanune)

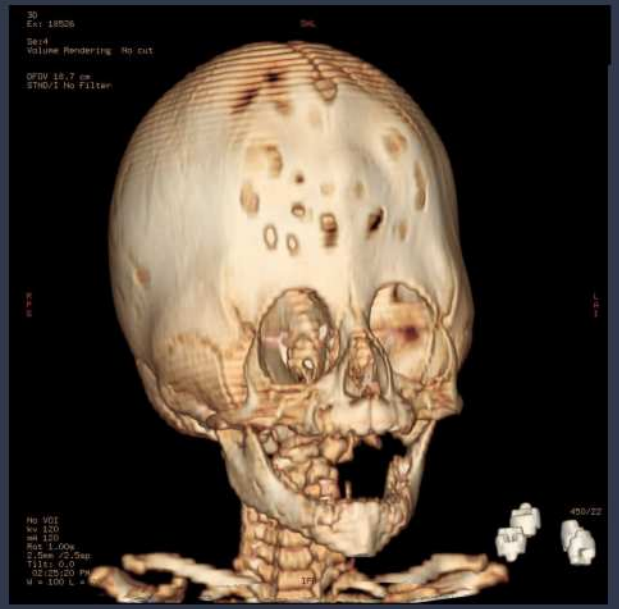

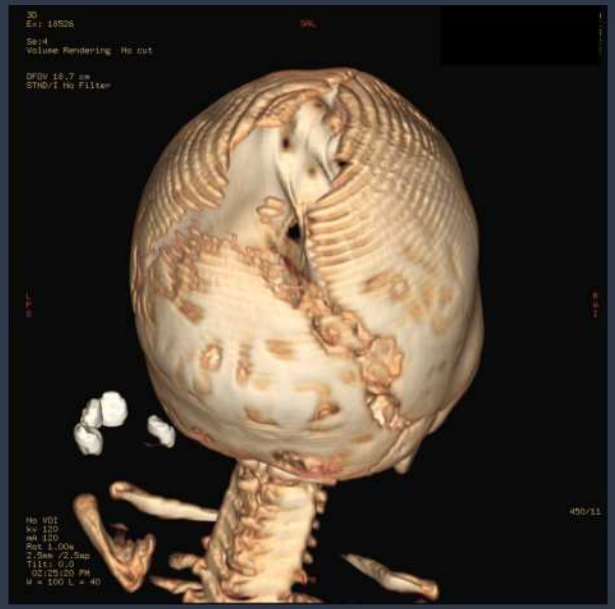

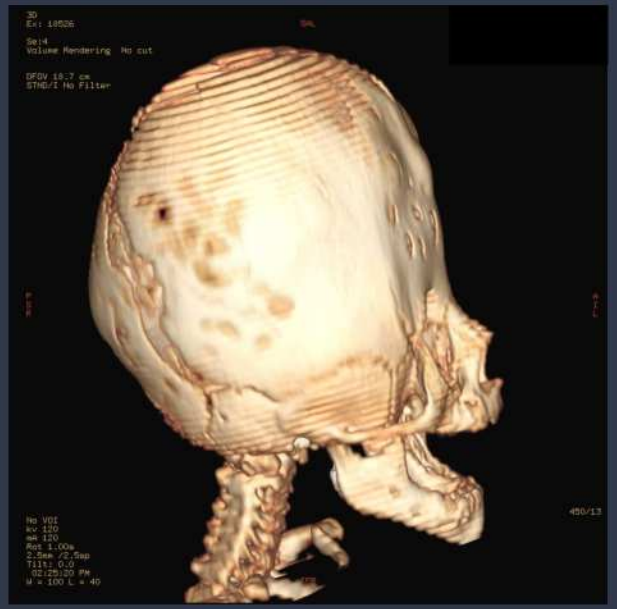

Frontaalluul impressioonid. Eesmine lõge väike, tagumine lõge laialt avatud ja paikneb frontaalsemal.

Sut. coronaris ja sut. squamosa bilateraalselt suletud. Sut. lamdoidea ja sagittalis avatud.

Esimene op: kolju distraktsioon (ca 1 a vanune)

Juht 2
Teine op: fronto-orbitaalne kranioplastika (3a 3 kuud)

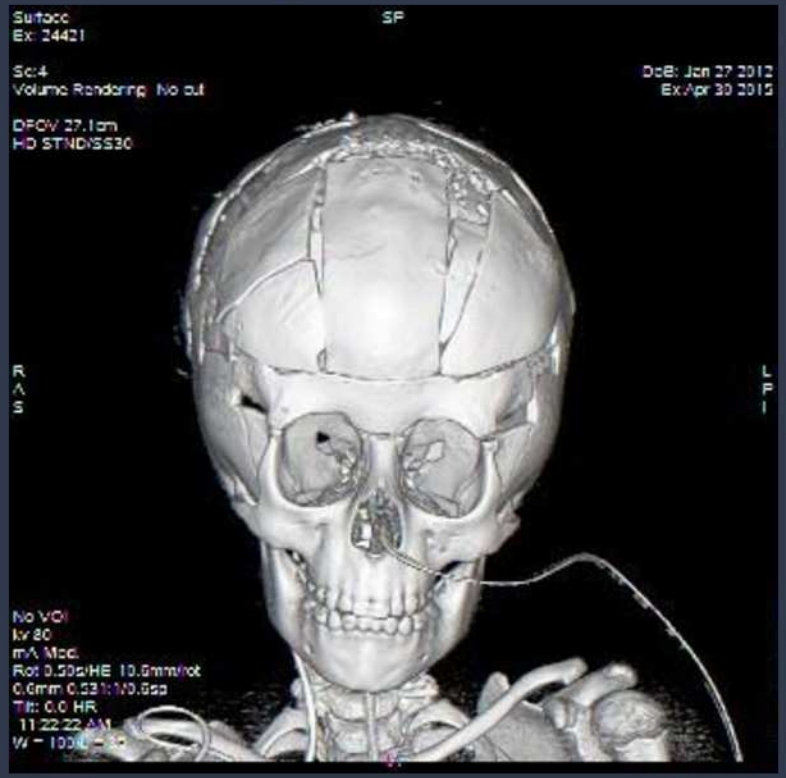

Juht 2 - 5a 3 kuud

Juht 3

- Poiss
- Põhihaiguseks E77.8 Glükoproteiinainevahetuse muud häired.
  UDP-galaktoosi transporteri defekt.

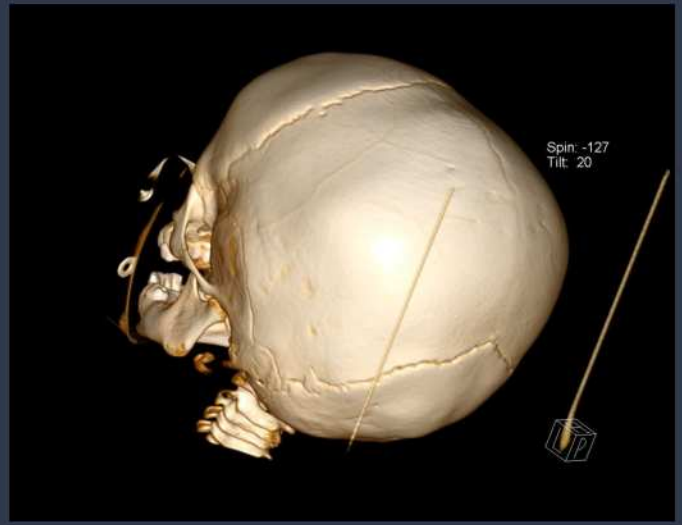

1 a 5 k

5 a 7 k

Juht 4

- Poiss
- Tagumine plagiotsefaalia
- 3 kuu vanune
- Parema labakäe taandpuue
- Vasaku labakäe polüdaktüülia

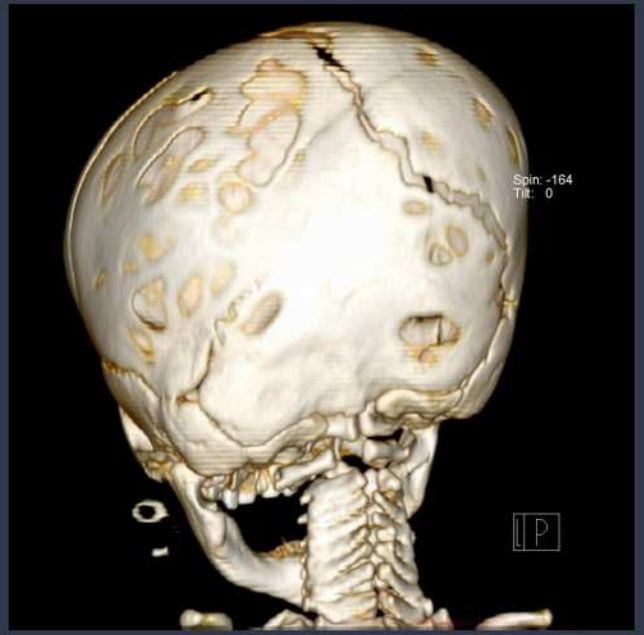

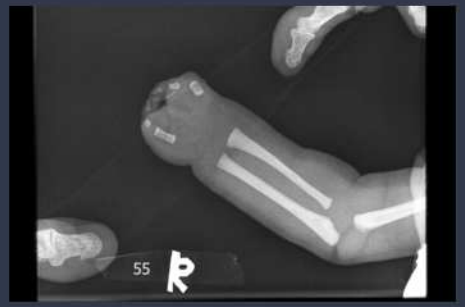

Juht 5

- Tüdruk
- Areng ealine
- 5 kuu vanune

- Skafotsefaalia - AP suunas kolju pikenenud
- Sulgunud sut. sagittalis
- Mõõdukad impressioonid

Juht 5 - UH leid

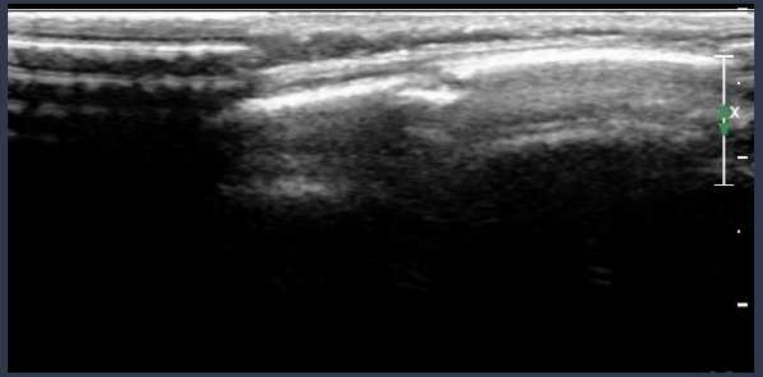

Sut. coronaria

Suur lõge 3-4 mm

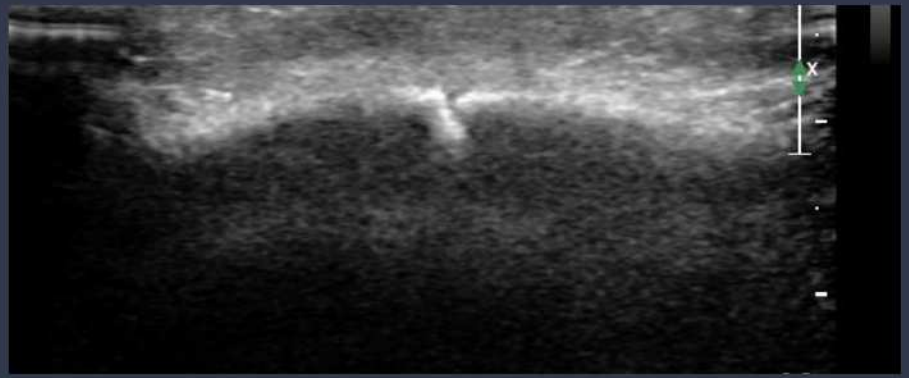

Sut. sagittalis

Kirjandus

Osborn A.G. Osborn's brain. Imaging, pathology and anatomy. Second edition. *Elsevier, Inc.* 2018

Barkovich A.J. Pediatric Nuroimaging. Third edition. *Lippincott Williams and wilkins*. 2000

Kim HJ, Roh HG, Lee IW. Craniosynostosis : Updates in Radiologic Diagnosis. *Journal of Korean Neurosurgical Society*. 2016;59(3):219-226. doi:10.3340/jkns.2016.59.3.219.

Nestal Zibo, H., Tall, K., Leibur, E., & Hukki, J. (2011). Kraniosünostooside ja nendega sagedamini kaasnevate sündroomide diagnostika . *Eesti Arst*. https://doi.org/10.15157/ea.v0i0.10822

Idriz S, Patel JH, Ameli Renani S, Allan R, Vlahos I. CT of Normal Developmental and Variant Anatomy of the Pediatric Skull: Distinguishing Trauma from Normality. (2015) *Radiographics : a review publication of the Radiological Society of North America, Inc. 35 (5): 1585-601.*

Overview of craniosynostosis - UptoDate

Craniosynostosis syndromes - UptoDate

Radiopaedia

Tänan:

dr. Inna Justus
dr. Mare Lintrop
dr. Heleia Nestal Zibo