Pigmenteeritud villonodulaarne sünoviit

Maksim Zagura
IV aasta resident

Sisukord

- Klassifikatsioon
- Patogenees
- Kliiniline pilt
- Radioloogiline diagnostika
- Diferentsiaaldiagnostika
- Ravi

Pigmenteeritud villonodulaarne sünoviit

- Beniigne proliferatiivne haigus, mis põhjustab sünoviaalkesta difuusset või fokaalset paksenemist ja hemosideriini ladestumist
- Võivad kaasneda bursiit ja tenosünoviit

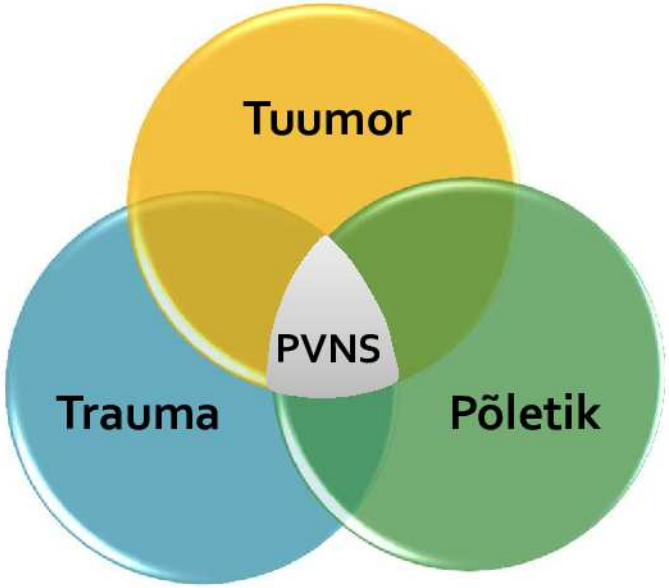

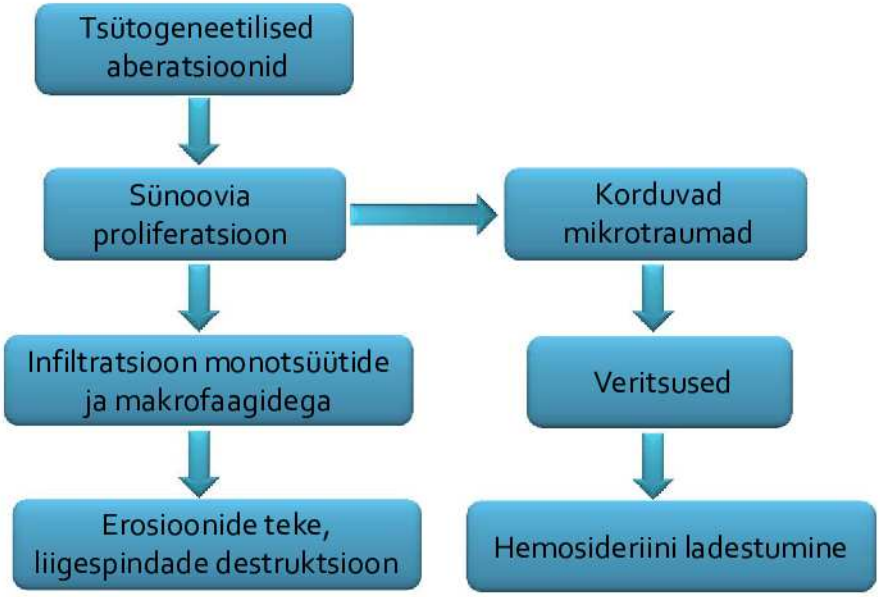

Lynskey SJ et al. Br J Radiol 2015.

Klassifikatsioon

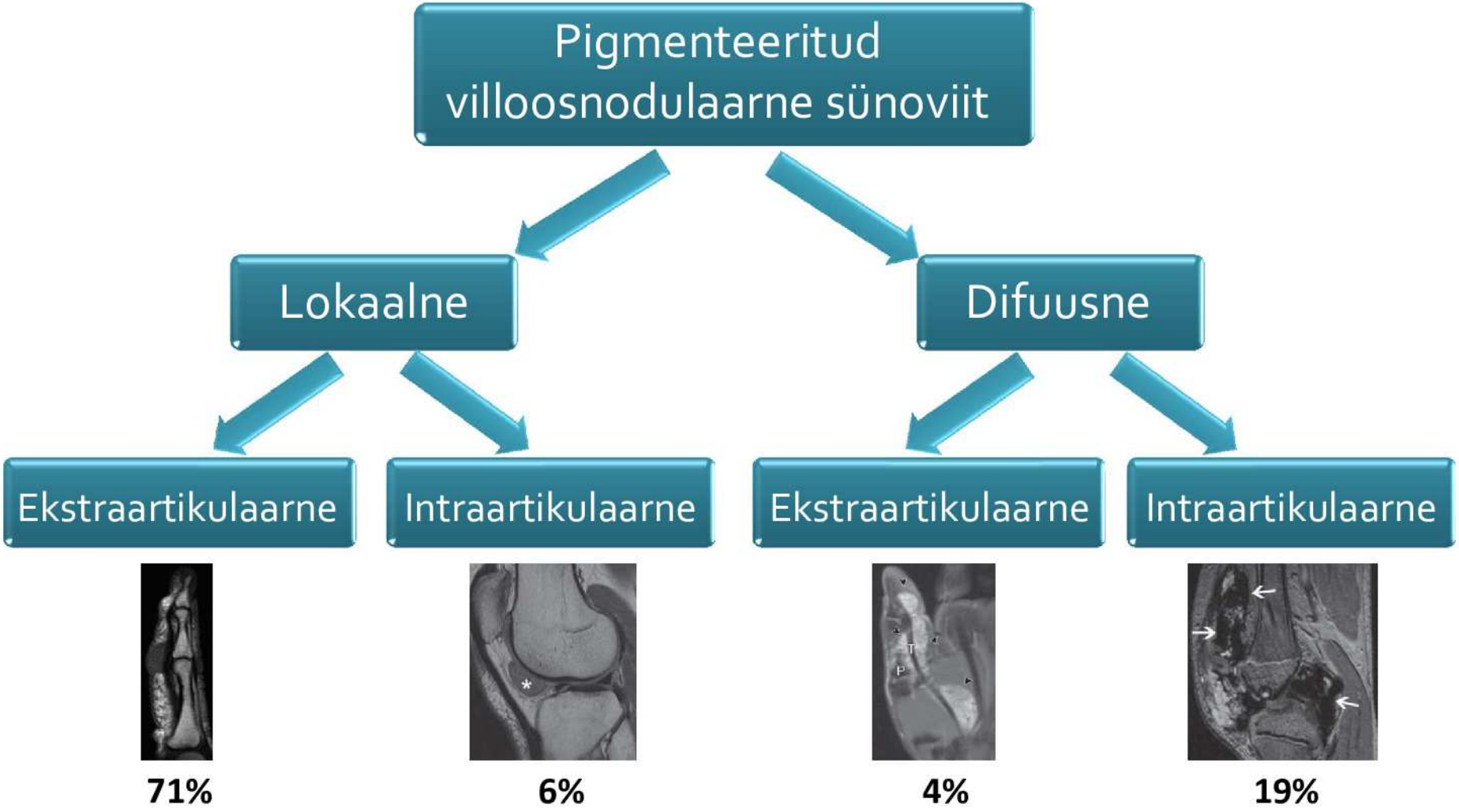

Flemming D et al. Magn Reson Imaging Clin N Am 2014; 22: 703–724.

Ekstraartikulaarne vorm

- Varasem nimetus: kõõlustupe hiidrakuline tuumor
- Haigestumus: 2–9 juhtu 1 000 000 inimese kohta aastas, N:M=1,5:1
- Lokalisatsioon:
  - Labakäsi (80%), labajalg (8%)
  - Harvemini puusa-, põlve- või küünarliiges
- Kliiniline pilt:
  - Piirdunud pehmekoeline lisamass, tavaliselt läbimõõduga 1–4 cm
  - Liigesvalu

26-aastane naine. Piirdunud pehmekoeline lisamass parema käe I MCP-liigese piirkonnas. Erosioonid I sõrme põhilüli proksimaalses otsas.

Murphey MD et al. RadioGraphics 2008.
Xie G et al. PLoS One 2015.

Intraartikulaarne vorm

- On iseloomulik monoartriit
- Lokalisatsioon
  - Põlveliiges: 66–80%
  - Puusaliiges: 4–16%
  - Hüppeliiges: 2–9%
- Kliiniline pilt:
  - Valu, turse, liikumise piiratus
  - Sümptomid on vahelduvad, iseloomulik aeglane progresseerumine
  - Keskmine ajavahemik alates sümptomite tekkest kuni PVNS-i diagnoosimiseni on 18 kuud
- Artrotsentees
  - Pruunikas, veresegune vedelik
  - Külvid on negatiivsed

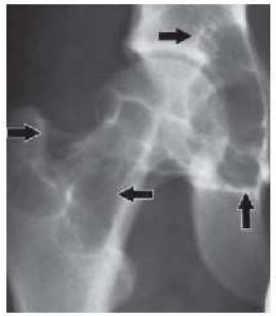

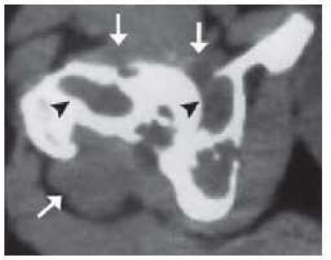

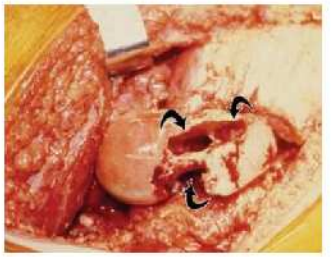

Murphey MD et al. RadioGraphics 2008; 28:1493–1518.
Gherman C et al. Med Ultrasonogr 2012; 14: 67–70.

Diagnostika

Röntgen

- Varases staadiumis on sageli normileiuga
- Pehmekoeline lisavari intra- või ekstraartikulaarselt
- Servmised erosioonid
- Liigesvahemiku ahenemine

Lubistusi sisaldav pehmekoeline lisamass põlveõndlas. Reieluu distaalse otsa dorsaalsel pinnal on erosioon.

Ultraheli

- Vedeliku rohkenemine liigeseõõnes
- Sünoovia paksenemine ja vaskularisatsiooni suurenemine
- Lokaalse vormi korral esineb piirdunud hüpoehhogeenne lisastruktuur intra- või ekstraartikulaarselt

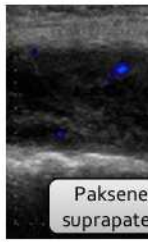

Hüpoehhogeensed lisamassid parema käe V sõrme painutajakõõluse piirkonnas.

Agarwal A et al. Radiol Res Pract 2015.

Diagnostika

KT

- Difuusne sünoovia paksenemine
- Piiritletud pehmekoeline lisamass
- Kõrge tundlikkus erosioonide tuvastamisel

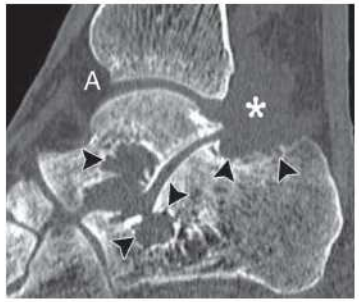

Väljendunud erosioonid subtalaarliigeses ja kandluu ülemisel pinnal. Pehmekoeline lisastruktuur hüppeliigese tagumises retsessis.

MRT

- Liigesefusioon
- Paksenenud sünoovia ja ekstraartikulaarsed kolded, mis on T1/T2 hüpointensiivse signaaliga
- Iseloomulik intensiivne kontrasteerumine
- "Blooming" artefakt GRE sekventsides hemosideriini ladestumise tõttu

39-aastane mees. Põlveliigese valu ja painutuse piiratus. Difuusne sünoovia proliferatsioon põlveliigese eesmises ja tagumises retsessis. Esineb sünoviit.

Murphey MD et al. Radiographics 2008.
Radiopaedia.org, rID: 39738

Gradient echo ja spin echo sekventsid

Gradient echo

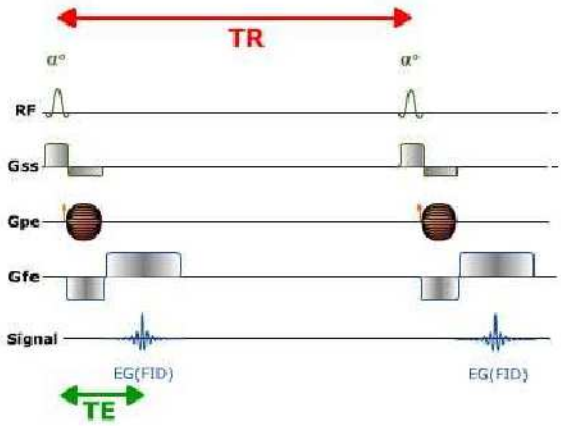

Spin echo

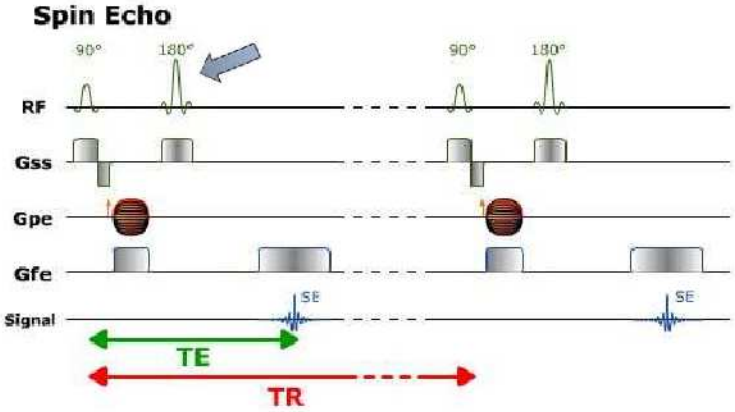

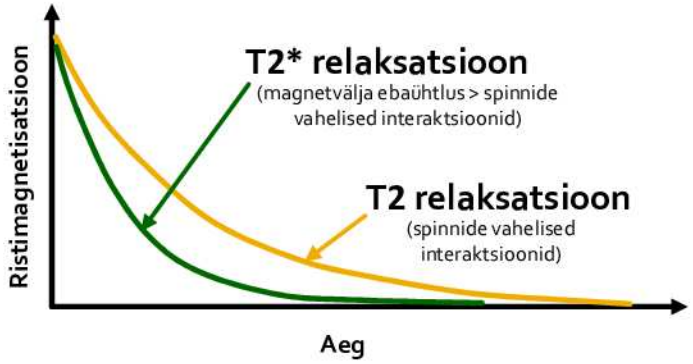

Sünoovia sõlmeline paksenemine. GRE sekventsis on sünoovia signaal langenud.

GRE sekventsides tekkivat "blooming" artefakti peetakse PVNS-ile patognoomiliseks.

FFE – fast field echo

Lynskey SJ et al. Br J Radiol 2015.

13-aastane poiss

- Kaebuseks on parema põlveliigese turse suvest 2015
- Alates novembrist 2015 lisandunud valusündroom, mis on enam väljendunud põlveliigese painutamisel
- Võimalik kerge trauma enne kaebuste teket
- Teiste liigeste poolt kaebusteta
- Parem põlveliiges tugevalt turses, esilevõlvunum piirkond lateraalselt. Palpatsioonil liiges valutu. Turse tõttu liikuvus piiratud.
- Vereanalüüsid: WBC 8,6x10^9 rakku/L (N 4,5-13x10^9 rakku/L), settekiirus 6 mm/h (N <10 mm/h), reumatoidfaktor <10 IU/ml, CRV <1 mg/L, ANA IgG tiiter 1:10 negatiivne

Haigusleiuta

TÜK

13-aastane poiss

Paremal suprapatellaarsel vedelikku 17 mm, sünoovia 3,3 mm.

Paremal lateraalses retsessis vedelikku 22,5 mm, sünoovia 8 mm, hatuline.

Mediaalses retsessis vedelikku 16 mm, sünoovia kuni 9 mm, vedelik on kajarikas.

TÜK

13-aastane poiss

Põlveliigeses on väljendunud sünoviit. Sünoovia on ebaühtlaselt paksenenud, vohanditega. Sünoovia on PD/T2 hüpointensiivne signaaliga. Pärast kontrastaine manustamist esineb intensiivne kontrasteerumine.

TÜK

13-aastane poiss

Artroskoopia

- Troakaari liigesesse viimise järgselt väljub liigesevedelikuga segunenud vana veri. Sünoovia on suuremas osas kaetud erinevas suuruses pruunikate, villonodulaarsele pigmentsünoviidile iseloomulike hattudega, võetud osa koest histoloogiliseks uuringuks. Shaver'iga teostatud põlveliigese sünovektoomia muutunud piirkondades.

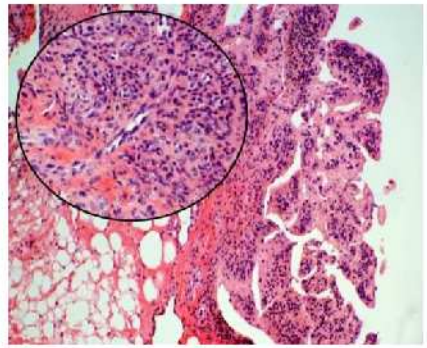

Sünooviumi hatuline hüpertroofia. Sünoovia on infiltreeritud histiotsütaarsete rakkudega.

Histoloogia

- Sünoviaalkude on suures osas asendunud põletikulise granulatsioonkoega, milles ilmnevad pigmenteerunud histiotsütaarsed rakud koos üksikute multituumsete hiidrakkudega. Leid on iseloomulik villonodulaarsele pigmentsünoviidile.

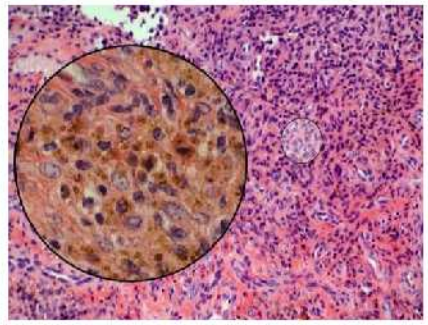

Hemosideriini sisaldavad makrofaagid

TÜK

16-aastane poiss

- Kaebused parema põlveliigese tursele ja valule 7-8 kuu jooksul
- Vahel astudes tunne, et midagi läheb põlve vahele ja põlv "läheb lukku"
- Perearsti poolt ordineeritud ortoos, mis kaebusi ei ole leevendanud
- Teiste liigeste poolt kaebusteta
- Kõndides lonkab. Parem põlveliiges on turses, palpatsioonil valus, maksimaalne painutus on piiratud.
- Vereanalüüsid: WBC 8,44x10^9 rakku/L, CRV 2 mg/L, settekiirus 3 mm/h, ANA ja HLA-B27 on negatiivsed

TÜK

16-aastane poiss

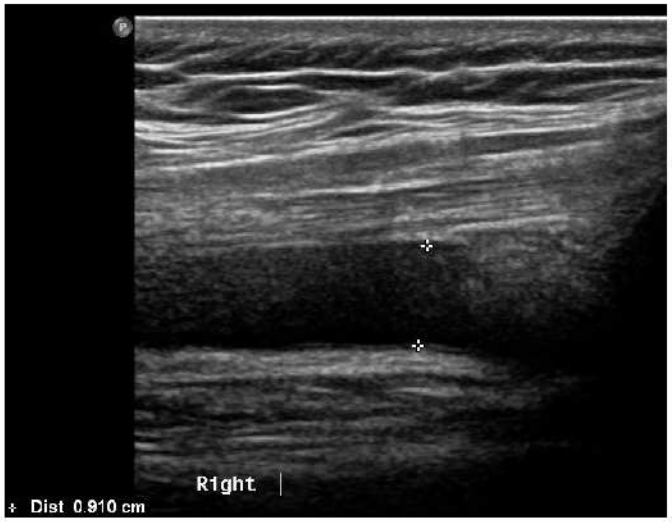

Paremal suprapatellaarsel on vedelikku kihi paksusega kuni 9 mm.

Esineb suhteliselt rohke suprapatellaarse bursa efusioon - väljendunud sünoviit. Paksenenud sünoovia vohandid Hoffa rasvpadja pinnal. Tõenäone villonodulaarne sünoviit.

TÜK

16-aastane poiss

Artroskoopiline sünovektoomia

- Lateraalse pordi kaudu viidud põlveliigesesse artroskoop. Liigesest väljub mõõdukalt pruunikaspunast limajat selget vedelikku. Liigeses sünoovia laiguti kaetud pruunikat värvust hattudega. Rajatud lisaks mediaalne port ja kaks suprapatellaarset porti ja shaver'it erinevate portide vahel vahetades teostatud põlveliigese sünovektoomia.

16-aastane poiss

- Kordusuuring 5 kuud hiljem

Võrreldes eelmise MRT-uuringuga on sünoviidi leid oluliselt vähenenud – nüüd on vaid vähene vedelik suprapatellaarbursas ja liigeses. Sünoovia paksenemist enam ei visualiseeru.

TÜK

Diferentsiaaldiagnostika

- Juveniilne idiopaatiline artriit
- Reumatoidartriit
- Septiline artriit
- Sünoviaalne osteokondromatoos
- Sünoviaalne sarkoom

Diferentsiaaldiagnostika

Juveniilne idiopaatiline artriit

- Algab enne lapse 16-aastaseks saamist
- Vähemalt ühe liigese põletiku esinemine vähemalt 6 kuu jooksul
- Alavormid: oligoartriit, RF-positiivne polüartriit, RF-negatiivne polüartriit, entesiidiga seotud artriit, psoriaatiline artriit, süsteemne artriit, mittediferentseerunud artriit
- Sageli algab sünoviidi, tendiniidi ja bursiidiga
- Hiljem tekivad erosioonid, liigesvahemiku ahenemine ja liigespindade destruktsioon

Reumatoidartriit

- Algab 75–90% juhtudest alaägedalt
- Labakäe- ja labajala liigeste sümmeetriline artriit
- Sageli kahjustuvad ka randme-, põlve- ja hüppeliigesed
- Iseloomulik hommikune liigesjäikus >1 tundi, perifeersete liigeste turse, liikuvuse takistus
- Radioloogilised tunnused: periartikulaarne osteopeenia, sünoovia paksenemine, liigesvahemiku kitsenemine, erosioonid, liigespindade destruktsioon
- Võivad kaasneda tenosünoviit ja bursiit

18-aastane poiss

- Vaevused alanud traumajärgselt suurvarba liigestest, kuid peagi lisandus parema hüppeliigese turse ja valulikkus
- Paremal on hüppeliigese piirkond vasakuga võrreldes turseline, rohkem on turse väljendunud peksete taga ja hüppeliigese tagumise looži piirkonnas, vähem eesmises loožis
- Sõrmedel PIP-liigesed jämenenud, funktsioon vaba ja valutu
- Vereanalüüsid: reumatoidfaktor 4 IU/mL (< 14 IU/mL), ANA 1:10 negatiivne

TÜK

18-aastane poiss

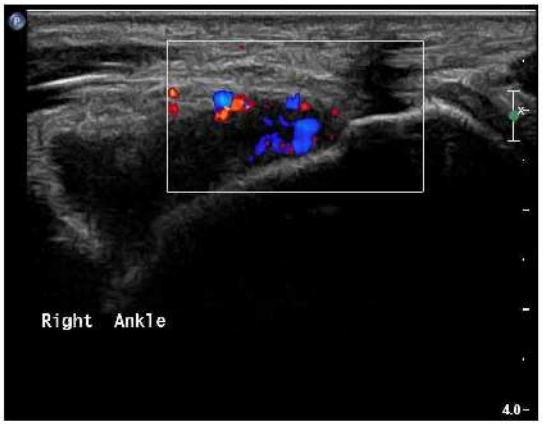

Sünoviaalõõnes on vedelikku, lateraaalsel vähe, taga rohkem ebakorrapärase 3x1 cm kogumikuna, milles on ka hulgaliselt hüperehhogeenseid lisakajasid

Sünoovia tugevalt, ebaühtlaselt paksenenud, kohati 5-8 mm pannusena

TÜK

18-aastane poiss

Ülemise hüppeliigese piirkonnas on rohkelt kambritena vedelikku. Sünoovia on ebaühtlaselt paksenenud, hatuliste vohanditega. Vedelikku ka m. flexor hallucis longuse kõõlustupes. Näha vähene hajus T2 signaaliintensiivsuse tõus sääre- ja pindluu distaalses osas, samuti kand- ja kontsluu turse? Selget luudestruktsioonile viitavat leidu ei sedasta.

TÜK

18-aastane poiss

Artroskoopia

- Sünoovia on kohati kohev ja hatuline, punetav. Tegemist ei ole villonodulaarse sünoviidiga, vaid tõenäoliselt siiski reumatoidartriidiga. Sünooviast kaks proovitükki histoloogiliseks uuringuks, samuti eemaldatud 3 x 1 mm mõõtudega lahtine kõhreline fragment.

Histoloogiline leid

- Preparaadis näha sünoovia pinnal hüperplastilised papillaarsed struktuurid, mida katab 3-4 sünoviaalrakkude kiht. Epiteeli pinnal rohkelt fibriini. Kasvaja tunnused antud materjalis puuduvad. Histoloogiliselt mõõdukas krooniline sünoviit, muutused sobivad enam reumatoidartriidile.

TÜK

Septiline artriit

- Tekitajad: S. aureus (50-60%), E. coli (29%), Streptococcus spp. (8%)
- Kliiniline pilt: valu, turse, punetus, liikuvuse piiratus, palavik, leukotsütoos, CRV tõus
- Sünoviaalvedelik: hägune, kollakas-roheline, iseloomulik on leukotsütoos (neutrofiile >75%), glükoosi taseme langus 50% võrra võrreldes seerumiga, positiivsed külvid
- Radioloogilised tunnused:
  - Rö: varases staadiumis sageli patoloogiata
  - UH: liigesefusioon, sünoovia vaskularisatsiooni suurenemine
  - MRT: kõhre kahjustus, liigesefusioon, sünoovia kontrasteerumine
- Liigese püsiv funktsioonihäire kujuneb kuni 75%-l haigetest

Flemming D et al. Magn Reson Imaging Clin N Am 2014; 22: 703–724.
Lin H et al. RadioGraphics 2009; 29: 1139–1158.

61-aastane mees

- Kahe kuu jooksul valu parema puusaliigese piirkonnas. Samast ajast ka palavikud kuni 37,5º C. Patsient on käinud Põlva Haiglas ortopeedi vastuvõtul, kes lisas patsienti endoproteesimise järjekorda.

2 kuud pärast haigestumist.

4 kuud pärast haigestumist. Patsient suunatud perearsti poolt EMO-sse parema puusaliigese tugeva valu tõttu. Paremal puusaliigespilu praktiliselt kadunud. Reieluu pea protrusioon atsetabulaarsele. Nii atsetaabulum kui reieluu pea muutunud struktuuriga. AVN? Infektsioon?

TÜK

61-aastane mees

Parema puusaliigese destruktsioon ja reieluu pea protrusioon. Puusaliigeses on luufragmente. Puusanapa põhi väga õhuke. Puusaliigeses on vedelikku ja väljendunud sünoviit. Paremal m. iliopsoas on paksenenud, selles on eristatavad hüpodenssed veeldumisalad. Esineb piirdunud vedelikukogumik puusaliigesest inferioorsemal m. obturatorius externuse ja m. adductor brevise vahel.

TÜK

61-aastane mees

Teostatud reieluupea resektsioon. Nekrootilise koe külvid on positiivsed S. aureuse suhtes. Antibakteriaalne ravi oksatsilliiniga 3,5 kuu jooksul.

Parema puusaliigese tsemendiga TEP. AB ravi tsefuroksiimiga 3 postop. kuu vältel. Kordusülesvõtetel tüsistusi ei esinenud.

TÜK

Sünoviaalne osteokondromatoos

- Monoartikulaarne haigus
- Haigestumine on suurim vanuses 20-40 eluaastat, M:N=3:1
- Kõige sagedamini on haaratud põlve-, puusa- ja küünarliiges
- Histoloogiliselt on iseloomulik sünoviaalrakkude metaplaasia ja kõhrkoest koosnevate vabakehade teke
- Vabakehad on lubistunud 70-95%-l juhtudest
- MRT-s on vabakehad T1/T2 hüpo- või isointensiivse signaaliga

Parema põlveliigese supra- ja infrapatellaarse bursa projektsioonis on teravalt piirdunud luutihedusega lisavarjud.

Garner H et al. Semin Musculoskelet Radiol 2013; 17: 177–190.

30-aastane mees

- Parema puusaliigese valu koos vähese liikumisulatuse piiranguga

Paremas puusaliigeses on hulgaliselt väikesi ümaraid lubikehakesi. Puusaliigeses on II-III staadiumi artrootilised muutused, atsetaabulumis on subkondraalne skleroos, reieluu pea on kergelt deformeerunud, liigespinna servadel on osteofüüdid.

TÜK

30-aastane mees

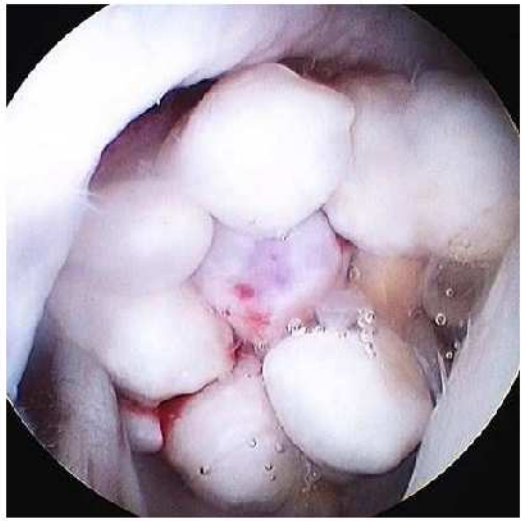
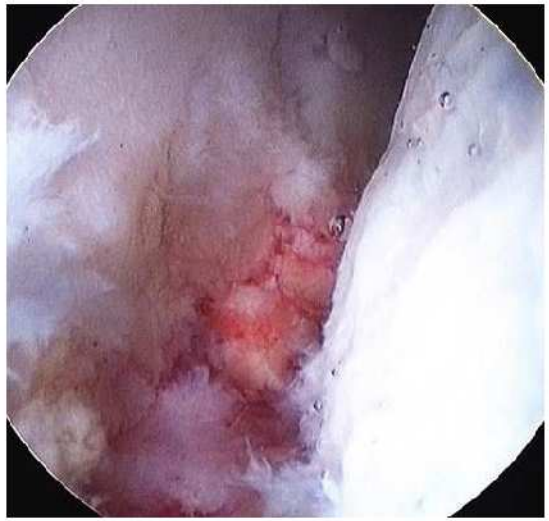
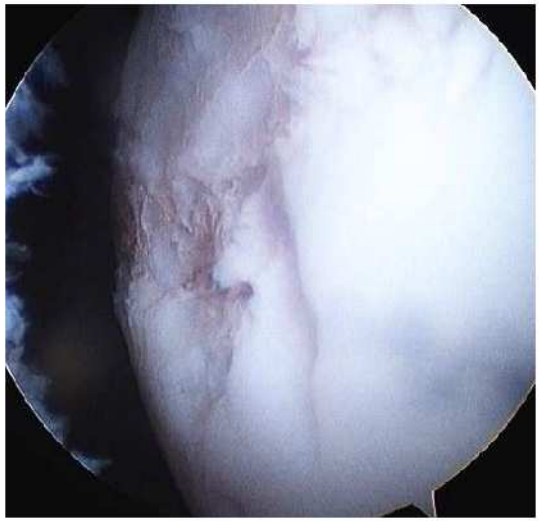

Puusaliigeses on väljendunud osteokondromatoosi leid. Atsetaabulumil ja reieluupeal on ulatuslik kõhrekahjustus. Esineb labrumi osaline rebend – shaveriga töödeldud. Reieluupeal osalised destruktsiooni- ja pehmenemise kolded. Kondromatoosikolded haarajaga eemaldatud.

Sünoviaalne sarkoom

- Suurim haigestumus vanuses 15–40 eluaastat
- 80–95%-l juhtudest paikneb alajäsemetes, 5%-l juhtudest asetsevad pea ja kaela piirkonnas
- Kliiniline pilt: aeglaselt suurenev pehmekoeline lisamass, valu
- Radioloogiline diagnostika:
  - Rö: sageli normileiuga; võib esineda pehmekoeline lisavari, mis sisaldab lubistusi (30%-l juhtudest)
  - UH: piirdunud hüpoehhogeenne lisamass
  - MRT:
    - T1 isointensiivne, PD /T2 hüperintensiivne
    - Intensiivne ebaühtlane kontrasteerumine (tsüstid, nekroosialad jt.)
    - 30–45%-l juhtudest võib esineda luukoe invasioon

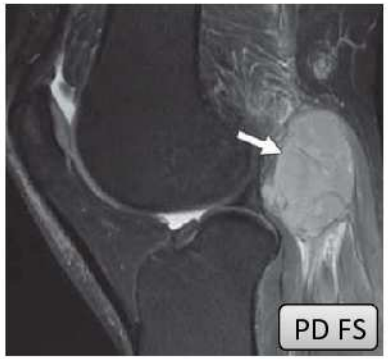

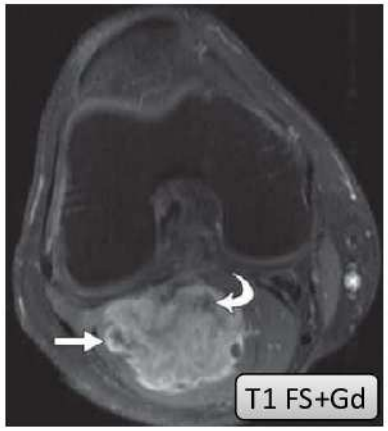

Ovaalse kujuga piirdunud kontrasteeruv lisamass põlveõndlas, mis ümbritseb popliteaalarterit.

Bakri A et al. AJR Am J Roentgenol 2012; 199: 208-215.

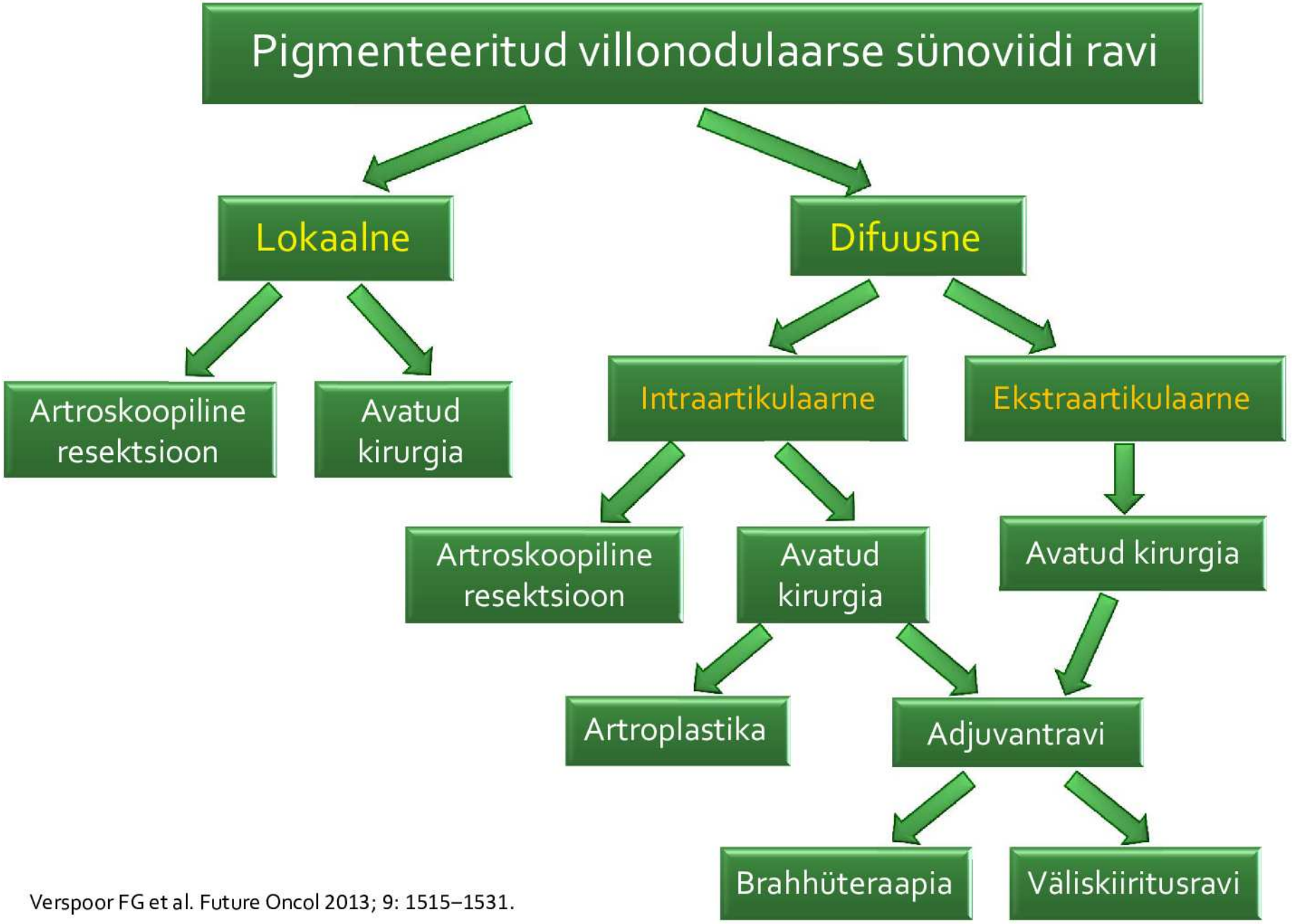

Verspoor FG et al. Future Oncol 2013; 9: 1515–1531.

Artroskoopiline sünovektoomia

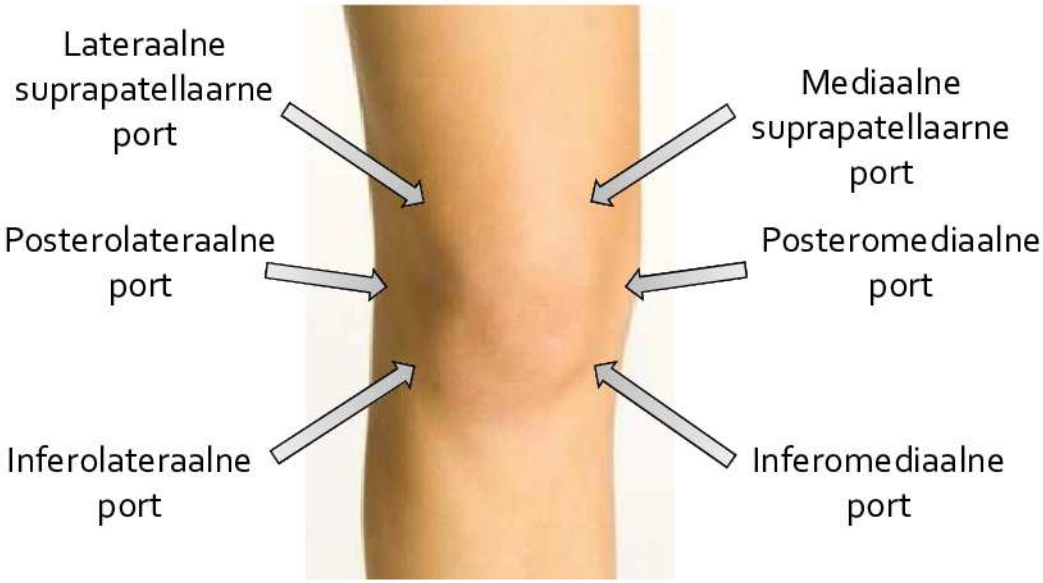

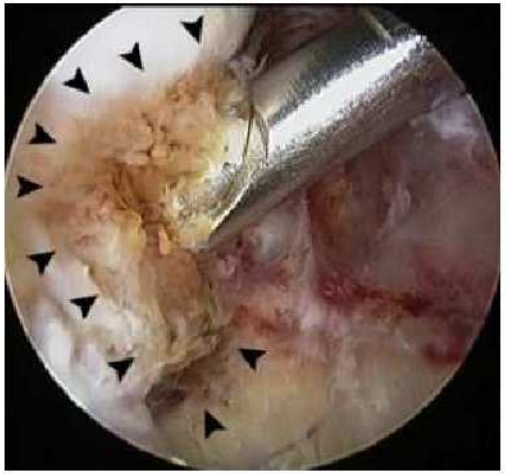

PVNS põlveliigese lateraalses retsessis

- Põlveliigese eesmise, lateraalse ja mediaalse retsessi PVNS'i korral on artroskoopiline resektsioon sama efektiivne kui avatud kirurgia
  - retsidiiv tekib 16–20%-l juhtudest
- Põlveliigese tagumise retsessi haaratuse korral on artroskoopiline sünovektoomia seotud kõrgema retsidiivi riskiga
- Väiksem post op. tüsistuste arv, lühem hospitaliseerimise aeg, kiirem rehabilitatsioon

Verspoor FG et al. Rheumatology 2014; 53: 2063–2070.
Xie G et al. PLoS One 2015.

Radiosünoevektoomia

Väliskiirutusravi

- Näidustused:
  - Korduvad haiguse retsidiivid
  - Magistraalveresoonte või suurte närvide haaratus
- 41 difuusse PVNS-ga patsienti[1]
  - 24 primaarset haigestumist ja 17 retsidiivi
  - Kirurgiline sünovektoomia + kiiritusravi
  - Keskmine kiirgusdoos: 36 Gy (1,8–2,5 Gy x 5 kuuri nädalas)
  - Keskmine jälgimisaeg: 4 aastat
  - Retsidiiv on tekkinud 7 patsiendil (17%)

1. Heyd R et al. Int J Radiat Oncol Biol Phys 2010; 78: 199–204.

Radiosünoevektoomia

Brahhüteraapia

- Yttrium-90 ($T_{1/2}$ 2,5 päeva), rhenium-186 ($T_{1/2}$ 3,7 päeva)
- Teostatakse vähemalt 8 nädalat pärast artroskoopiat või avatud operatsiooni
- 122 esmaselt avastatud PVNS-ga patsienti[1]
  - 108-l haigel esines difuusne vorm, 14-l haigel lokaalne vorm
  - Avatud kirurgia + brahhüteraapia
    - Põlveliiges: yttrium-90, 185 MBq (N=50)
    - Puusaliiges: rhenium-186, 111 MBq (N=7)
    - Hüppeliiges: rhenium-186, 74 MBq (N=16)
  - Keskmine jälgimisaeg: 4,6 aastat
  - PVNS retsidiivid:
    - Põlveliiges: 30%, keskmine aeg retsidiivini: 2,6 aastat
    - Puusa- ja hüppeliiges: 9%, keskmine aeg retsidiivini: 2,4 aastat

1. Ottaviani S et al. Semin Arthritis Rheum 2011; 40: 539–546.

Medikamentoosne ravi

- **TNF-α inhibiitorid**
  - Lokaalne või süsteemne ravi retsidiveeruva PVNS-ga patsientidel
  - Etanertsepti intraartikulaarne manustamine 12,5 mg x 1 nädalas leevendab liigesvalu, parandab liigese liikuvust ja vähendab sünoovia proliferatsiooni
- **Imatinib**
  - Kuni 90%-l PVNS-ga patsientidest esineb translokatsioon t(1;2), mis haarab 2 geeni: COL6A3 (2q35) ja M-CSF (1p13)
  - Imatiniib on türosiinkinaasi inhibiitor ja M-CSF retseptori blokaator
  - Pikendab retsidiivivaba perioodi difuusse PVNS korral
  - Kõrvaltoimed: trombotsütopeenia, neutropeenia, iiveldus, düspepsia, kõhuvalu, peavalu

M-CSF – macrophage colony-stimulating factor

Verspoor F et al. Future Oncol 2013; 9: 1515–1531.
Fiocco U et al. Rheumatism 2006; 58: 268–274.

Kokkuvõte

Pigmenteeritud villonodulaarne sünoviit

- Beniigne haigus, millele on iseloomulik hatulise pinnaga sünoovia paksendite teke ja hemosideriini ladestumine. Võivad kaasneda tenosünoviit ja bursiit.
- Kliiniline pilt on mittespetsiifiline, mistõttu diagnoos sageli hilineb.
- MRT-uuringul on oluline roll PVNS diagnostikas, haiguse ulatuse määramisel ja retsidiivi tuvastamisel
- Valikravi meetodiks on artroskoopiline/avatud sünovektoomia

Kasutatud kirjandus

1. Nassar WA, Bassiony AA, Elghazaly HA. Treatment of diffuse pigmented villonodular synovitis of the knee with combined surgical and radiosynovectomy. Musculoskel J Hosp Spec Surg 2009; 5: 19–23.
2. Mollon B, Lee A, Busse JW, Griffin AM, Ferguson PC, Wunder JS, Theodoropoulos J. The effect of surgical synovectomy and radiotherapy on the rate of recurrence of pigmented villonodularsynovitis of the knee: an individual patient meta-analysis. Bone Joint J 2015; 97: 550–557.
3. Buchmann RF, Jaramillo D. Imaging of articular disorders in children. Radiol Clin North Am 2004; 42: 151–168.
4. Walker EA, Fenton ME, Salesky JS, Murphey MD. Magnetic resonance imaging of benign soft tissue neoplasms in adults. Radiol Clin North Am 2011; 49: 1197–1217.
5. Murphey MD, Rhee JH, Lewis RB, Fanburg-Smith JC, Flemming DJ, Walker EA. Pigmented villonodular synovitis: radiologic-pathologic correlation. Radiographics 2008; 28: 1493–1518.
6. Frick MA, Wenger DE, Adkins M. MR imaging of synovial disorders of the knee: an update. Radiol Clin North Am 2007; 45: 1017–1031.
7. Zhao X, Ji W, Qian X, Lu Y. Pigmented villonodular synovitis developing in a patient with rheumatoid arthritis. J Clin Rheumatol 2014; 20: 283–286.
8. Madruga Dias J, Costa MM, Duarte A, Pereira da Silva JA. Localized pigmented villonodular synovitis of the shoulder: a rare presentation of an uncommon pathology. Acta Med Port 2013; 26: 459–462.

Kasutatud kirjandus

9. Broski SM, Murdoch NM, Skinner JA, Wenger DE. Pigmented villonodular synovitis: potential pitfall on oncologic 18F-FDG PET/CT. Clin Nucl Med 2016; 41: e24–31.
10. Lang N, Yuan HS. Computed tomography and magnetic resonance manifestations of spinal pigmented villonodular synovitis. J Comput Assist Tomogr 2015; 39: 601–606.
11. Botez P, Sirbu PD, Grierosu C, Mihailescu D, Savin L, Scarlat MM. Adult multifocal pigmented villonodular synovitis – clinical review. Int Orthop 2013; 37: 729–733.
12. Adams ME, Saifuddin A. Characterisation of intra-articular soft tissue tumours and tumour-like lesions. Eur Radiol 2007; 17: 950–958.
13. Flemming DJ, Hash TW, Bernard SA, Brian PS. MR imaging assessment of arthritis of the knee. Magn Reson Imaging Clin N Am 2014; 22: 703–724.
14. Koca G, Ozsoy H, Atilgan HI, Demirel K, Dincel VE, Korkmaz M. Application of rhenium-186 radiosynovectomy in elbow diffuse pigmented villonodular synovitis - a case reportwith multiple joint involvement. Nucl Med Mol Imaging 2012; 46: 215–217.
15. Le WJ, Li MH, Yu Q, Shi HM. Pigmented villonodular synovitis of the temporomandibular joint: CT imaging findings. Clin Imaging 2014; 38: 6–10.
16. Verspoor FG, Zee AA, Hannink G, van der Geest IC, Veth RP, Schreuder HW Long-term follow-up results of primary and recurrent pigmented villonodular synovitis. Rheumatology 2014; 53: 2063–2070.

Kasutatud kirjandus

17. Lin HM, Learch TJ, White EA, Gottsegen CJ. Emergency joint aspiration: a guide for radiologists on call. Radiographics 2009; 29: 1139–1158.
18. Bancroft LW. MR imaging of infectious processes of the knee. Radiol Clin North Am 2007; 45: 931–941.
19. Heyd R, Micke O, Berger B, Eich HT, Ackermann H, Seegenschmiedt MH. Radiation therapy for treatment of pigmented villonodular synovitis: results of a national patterns of care study. Int J Radiat Oncol Biol Phys 2010; 78: 199–204.
20. Ottaviani S, Ayral X, Dougados M, Gossec L. Pigmented villonodular synovitis: a retrospective single-center study of 122 cases and review of the literature. Semin Arthritis Rheum 2011; 40: 539–546.
21. Xie GP, Jiang N, Liang CX, Zeng JC, Chen ZY, Xu Q, Qi RZ, Chen YR, Yu B. Pigmented villonodular synovitis: a retrospective multicenter study of 237 cases. PLoS One 2015; 10: e0121451.
22. Bakri A, Shinagare AB, Krajewski KM, Howard SA, Jagannathan JP, Hornick JL, Ramaiya NH. Synovial sarcoma: imaging features of common and uncommon primary sites, metastatic patterns, and treatment response. AJR Am J Roentgenol 2012; 199: 208–215.