Intrakraniaalne epidermoidtsüst

Annika Tähepõld

veebruar 2015

Intrakraniaalne epidermoidtsüst

aka ektodermaalne inklusioontsüst,

(kaasasündinud inklusioontsüst)

- Tekivad 3.- 5. embrüogeneesi nädalal ektodermi epiteliaalsete elementide inklusioonist neuraaltoru sulgumisel
- Traumajärgselt (intrakraniaalsete kollete puhul harva)
- Iatrogeenselt

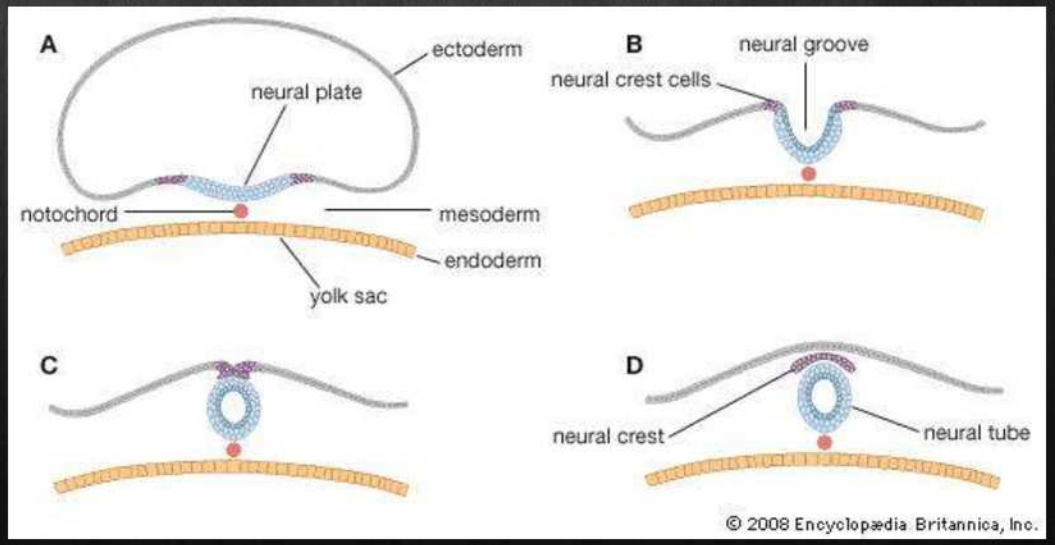

Epidemioloogia

- Moodustavad erinevatel andmetel 0,2-1,8% kõikidest primaarsetest intrakraniaalsetest tuumoritest
- Kõige levinum kaasasündinud intrakraniaalne tuumor
- 4-9 korda sagedasem kui dermoidtsüstid

- Avalduvad tavaliselt 20-60 (kõige enam 40ndates) aasta vanuses peamiselt massiefekti tõttu
- M=N (hüperdensne vorm M:N =1:2,5)

Sümptomaatika

...sõltub kolde lokalisatsioonist ja lähedal asuvatest neurovaskulaarsetest struktuuridest:

- põhiliseks sümptomiks on PEAVALU, pearinglus
- 5. 7. ja 8. kraniaalnärvi neuropaatia
- krambid, kui kolle asub Sylvi vaos või temporaalsagaras
- väikeaju ja 4. vatsaksese sümptomaatika

- harva tõusnud intrakraniaalne rõhk
- hüpopituitarism, *diabetes insipidus*
- kirjeldatud on korduvaid aseptilisi meningiite

Iseloomulikud jooned

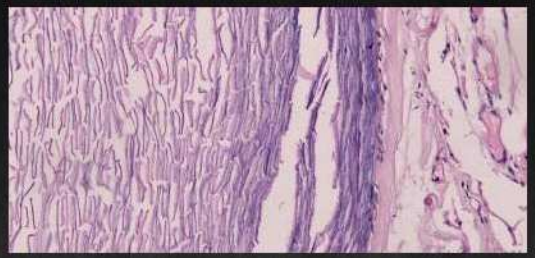

Mikroskoopiliselt

- tsüsti sein koosneb fibroossest kapslist ja kihilisest kuupepiteelist
- tsüsti sisuks soliidne kristalliline kolesterool, keratiini laguproduktid
- kasvab, kuna toimub pidev deskvamatsioon, kontsentriliste lamellide formeerumine

Makroskoopiliselt

- pealt läikiv “beautiful tumor”, pärljas, lobulaarse kontuuriga, pehme, deformeeritav
- sisu pehme, kreemjas, vaha meenutav

Lokalisatsioon

- Intraduraalne (90%, peamiselt basaaltsisternides)
  - pontotserebellaarnurk (40-50%)
  - 4. vatsake (17%)
  - parasellaarne/keskmine koljukoobas (10-15%)
  - väikeaju hemisfäärid (1,5%)
  - intraventrikulaarne - temporaalsarve *tela choroidea*, 3. vatsake
  - ajutüves ja seljaajus väga harva
- Ekstraduraalne (10%)
  - koljuluudes (frontaal-, parietaal-, oktsipitaal- või sfenoidaalluu diploes)

Röntgenograafia

- Ekstraduraalse haaratuse hindamiseks

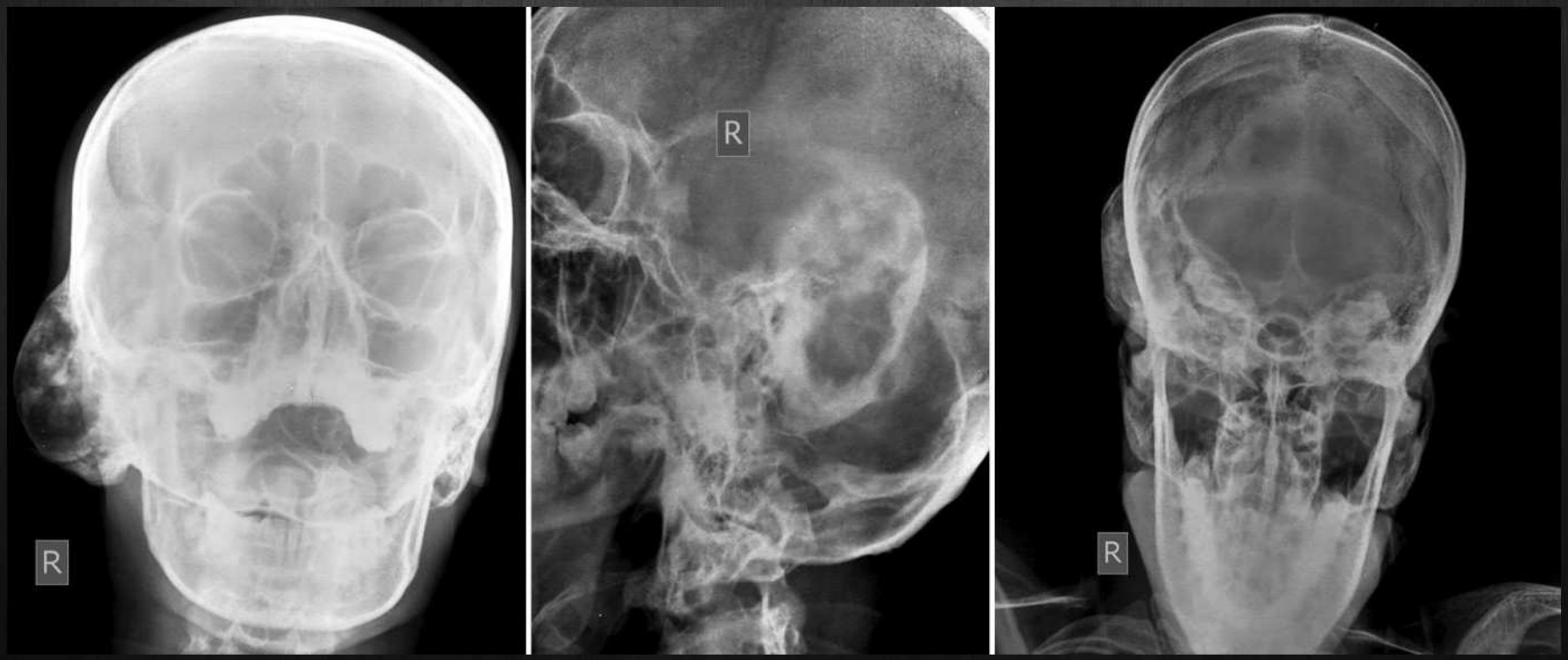

Kompuutertomograafia

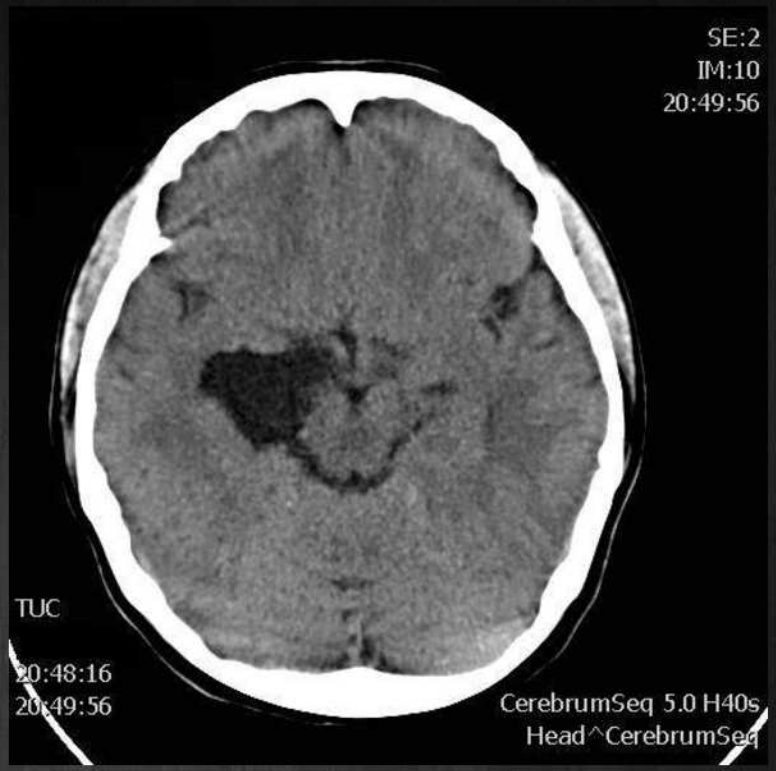

- Ümar või lobulaarsete kontuuridega
- > 95% hüpodensne, meenutab liikvorit
- 10-25% sisaldab lubjastusi

- Harva esineb nn “tihe” epidermoid
  - 3% intrakraniaalsetestest epidermoididest
  - tihedust tõstavad verekomponendid, kõrge valgu kontsentratsioon, tsüsti sisu seebistumine või rauda sisaldavad pigmendid
- Kontrastuuringul võib tsüsti sein minimaalselt kontrasteeruda

MRT (1)

- T1 kaalutud kujutistel
  - ~75% võrreldes liikvoriga kergelt hüperintensiivse signaaliga
  - lobulaarse kontuuriga, perifeeria võib intensiivsema signaaliga olla
  - ajukoega võrreldes nii hüpo-, kui ka hüperintensiivne
    - hüpo - kolesteroolikristallid, keratiin, ei sisalda TG ja küllastumata rasvhappeid
    - hüper - kõrge TG ja küllastumata RH kontsentratsioon

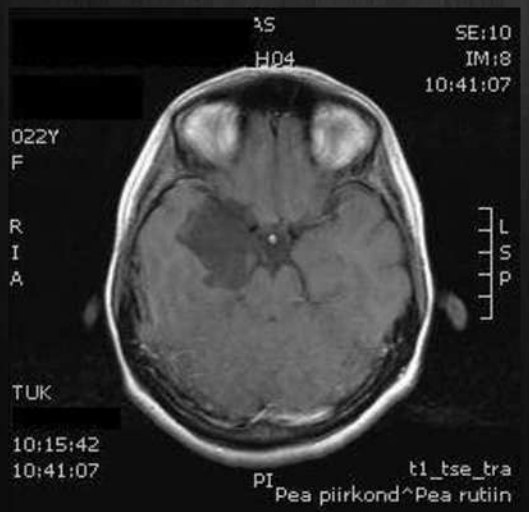

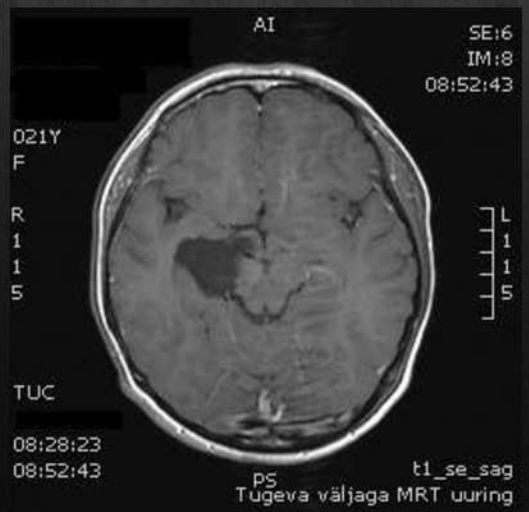

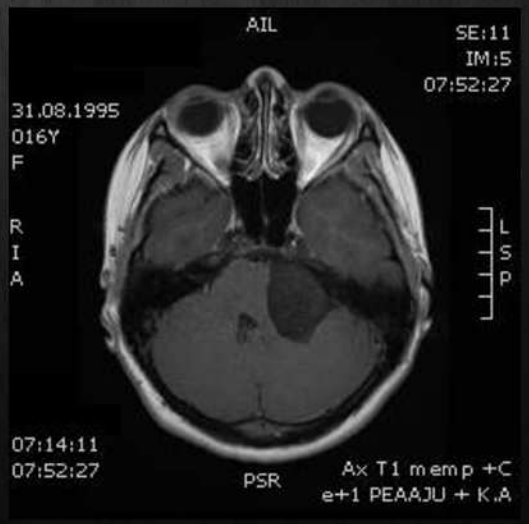

MRT (2)

- T2WI
  - 65% isointensiivne võrreldes liikvori siganaaliga, 35% kergelt hüperintensiivne
  - harva hüpointensiivse signaaliga (nt lubjastused)
- FLAIR
  - vedeliku signaal koldes ei ole täielikult maha surutud

MRT (3)

- DWI
  - Iseloomulik hüperintensiivsus
    - kõrge fraktsionaalne anisotroopsus (difusiooni restriktsioon)
- ADC = aju parenhüüm

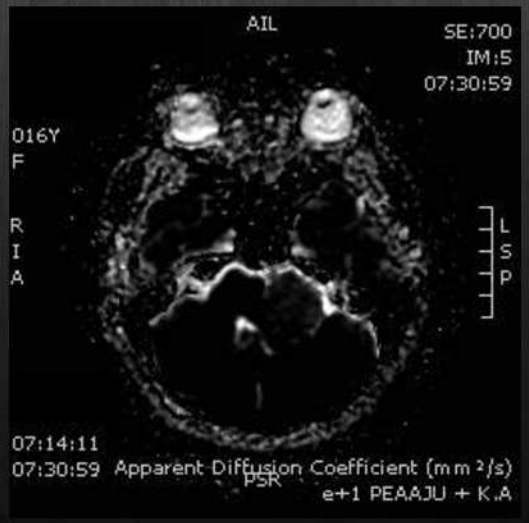

MRT (4)

- MRS
  - laktaadi piik
  - ei ole NAA, koliini, lipiidi piike

- T1 kontrastainega
  - kuni 25% tsüsti seina kerge kontrasteerumine
  - kui muud kolde osad kontrasteeruvad, on toimunud maligniseerumine

Ravi ja prognoos

- Ravi on kirurgiline eemaldamine (mikrokirurgiline resektsioon)

- Kasvab aeglaselt (sarnaselt normaalsele epiteelile)
- Prognoos on hea
- Korduvate lekete tõttu võib kaasneda (keemiline) meningiit
- Harva esineb maligniseerumist lamerakk kartsinoomiks
  - enam meestel (keskmine vanus 52)
  - võib esineda ka aastaid pärast eemaldamist

Diferentsiaaldiagnostika

- Arahnoidaaltsüst
  - liikvoriga isointensiivse signaaliga kõigis sekventsides
  - sileda kontuuriga
- Põletikuline tsüst
  - kontrasteerub
  - signaal ei ole sarnane liikvoriga
  - ümbritseb turse, glioos
- Tsüstiline neoplasma
  - signaal ei ole sarnane liikvoriga
  - kontrasteerub
- Dermoidtsüst
  - enamasti keskjoonel või selle lähedal
  - meenutab rasva, mitte liikvorit, sisaldab dermaalseid osiseid
  - tihti ruptureerub

Haigusjuht 1

- N, pöördumisel 22 aastane
- Kaebuseks ärevus- ja paanikahäired, mille tõttu sattus psühhiaatri vaatevälja
- Lisaks peavalu
- Teostati KT-uuring peast:

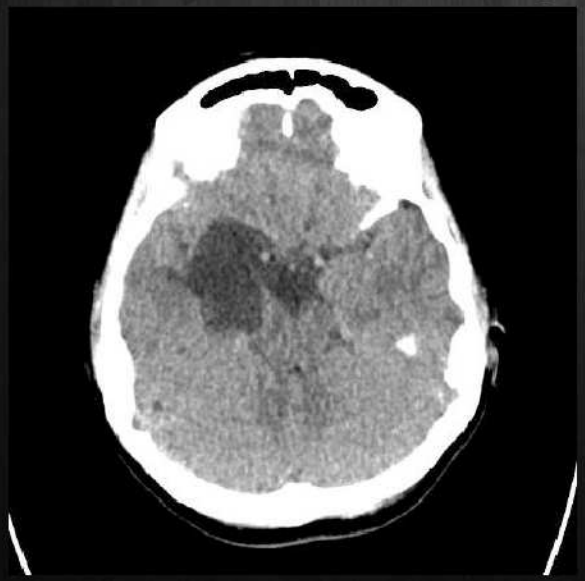

  - paremal temporomediaalses piirkonnas ja kergelt kaarjalt ka ette frontaalsele ulatuv liikvori tihedusega muutus
  - kontrasteerumist ei ilmne

- D: Arahnoidaaltsüst või tsüstiline ekspansioon

- MRT

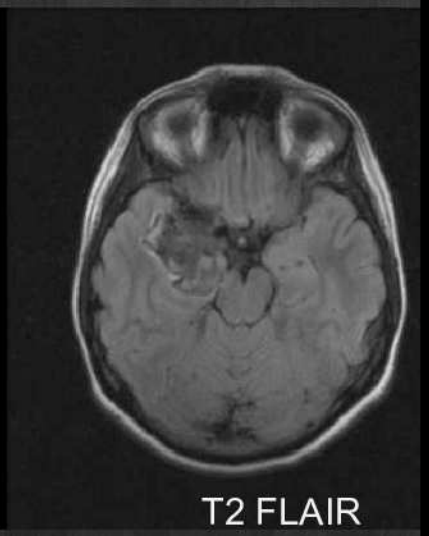

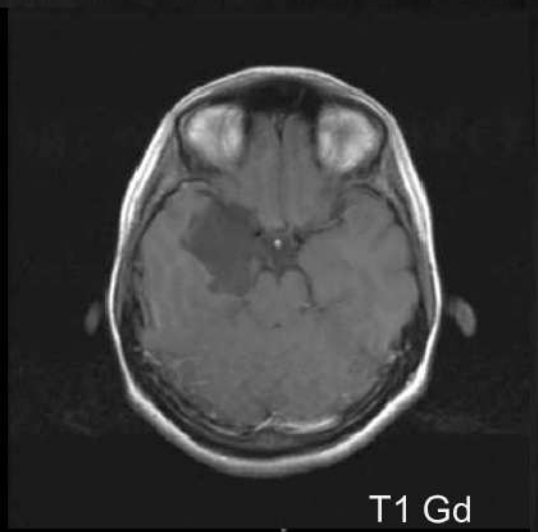

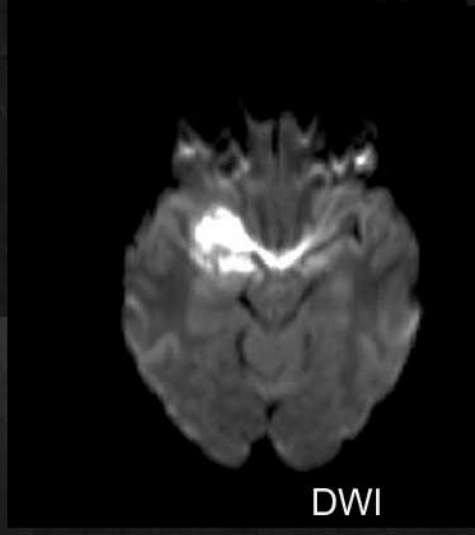

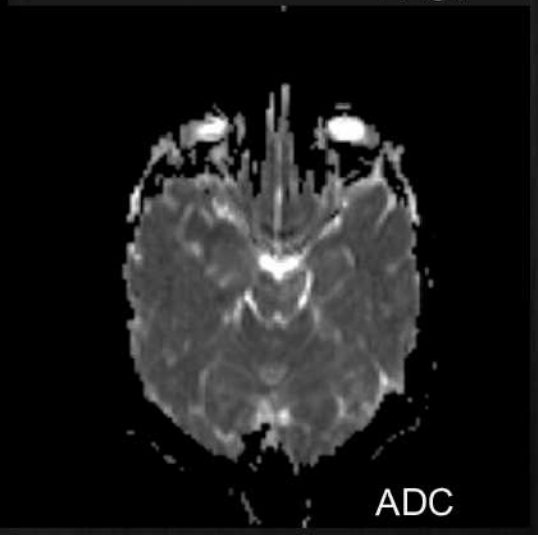

D: Paremal termporaalsagaras maliigne tuumor

- Esimesest KT uuringust ca 2 kuud hiljem hospitaliseeritakse OP-raviks

- OP: tuumorikude meenutab visuaalselt makroskoopiliselt kolesteatoomi. Tuumor hästi liigutatav (lahti prepareeritav ümbritsevast ajukoest), tihkekoeline

- Histoloogia: materjaliks valkjashalli ning valkjaskollased kirjud korrapäratud pehmed koetükid, mis paiguti puderjad, pind on võrdlemisi sile, valge ning pärlmutterja läikega. Histoloogiliselt koosnevad kihilisest sarvainest, näha siledast mitmekihilisest lameepiteelist koosnevaid koefragmente. Maliigsuse tunnuseid ei tähelda

- Diagnoos: *Cysta epidermoides*

Haigusjuht 2

- N, pöördumisel 17 aastane
- Kaebuseks peavalud ja hootine pearinglus
- MRT peast:

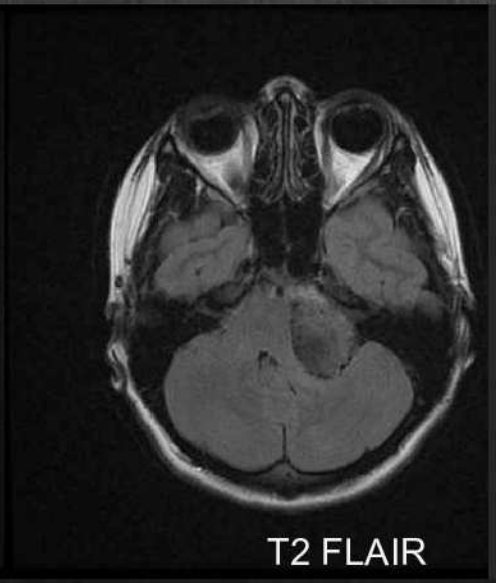

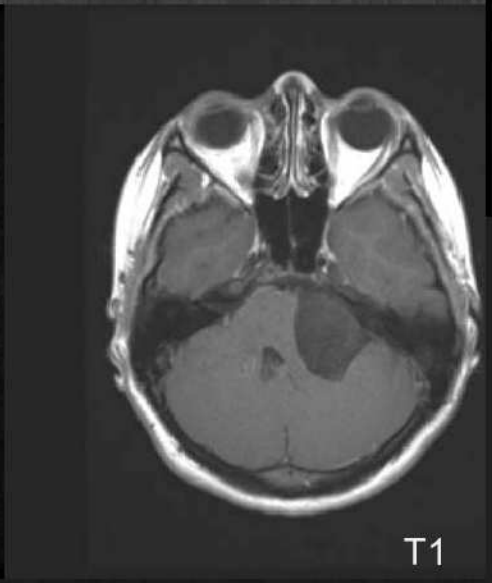

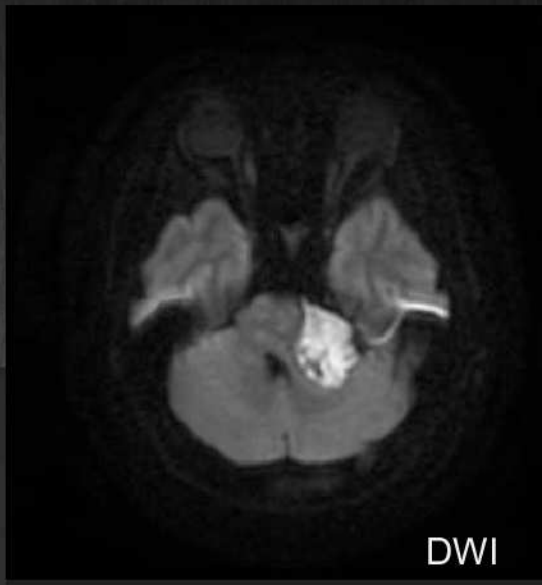

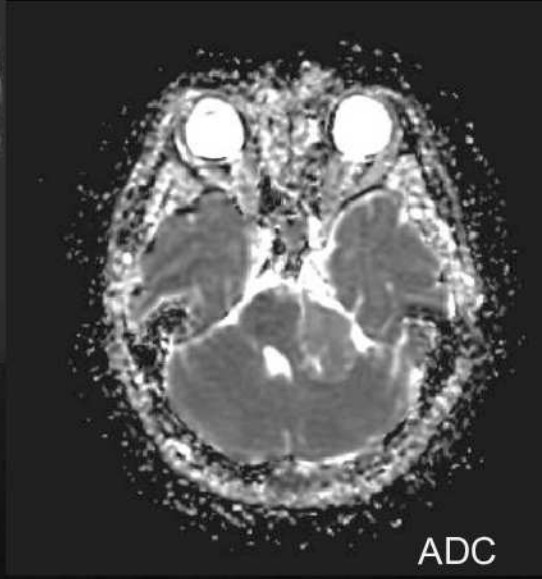

D: Tõenäoliselt kolesteatoom

- Hospitaliseeritakse OP-raviks

- OP: tuumorimass läikiv, konarliku pinnaga, pärlmutterja varjundiga. Tuumorikapsel õrn, tuumor eemaldatud

- Histoloogia: läikiv-valkjad pehmed, kohati puderjad koetükid. Materjal koosneb valdavalt anukleaarsest sarvainest ja õhukestest sarvainega kaetud epidermise ribadest. Maliigsuse tunnused puuduvad. Histoloogiline leid sobib kolesteatoomile

- Diagnoos: *Cholesteatoma /keratoma epidermoide/*

Kolesteatoom VS epidermoidtsüst

- Histoloogiliselt sama
- Erinevus lokalisatsioonis ja nimes
- Kolesteatoomid lokaliseeruvad keskkõrva ja temporaalluusse
- Epidermoidtsüstid lokaliseeruvad:
  - pontotserebellaarnurka
  - 4. vatsakesse
  - parasellaarsesse/keskmissee koljukoopasse
  - väikeaju hemisfääridesse
  - intraventrikulaarsele
  - ajutüvve ja harva seljaajusse
  - koljuluudesse (va temporaalluu)

Haigusjuht 2

- N, pöördumisel 17 aastane
- Kaebuseks peavalud ja hootine pearinglus
- MRT peast:

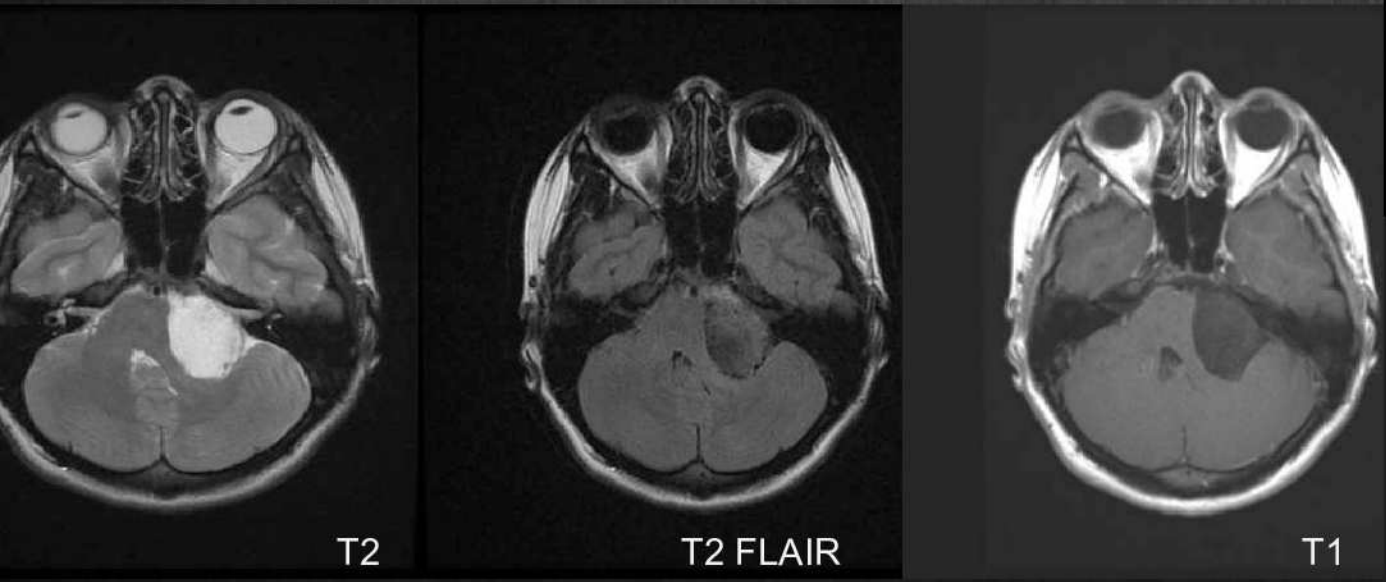

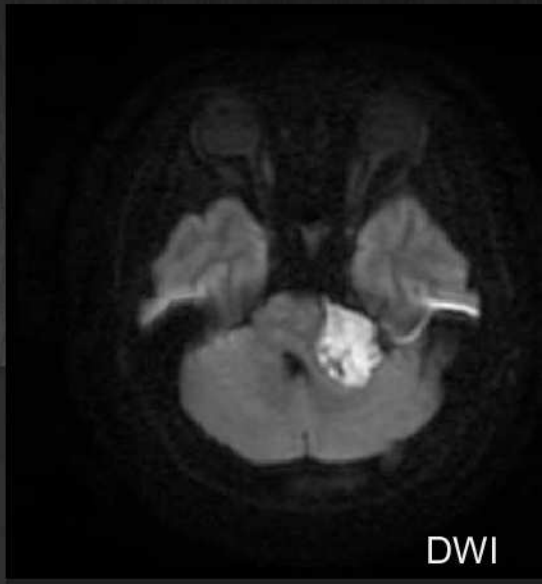

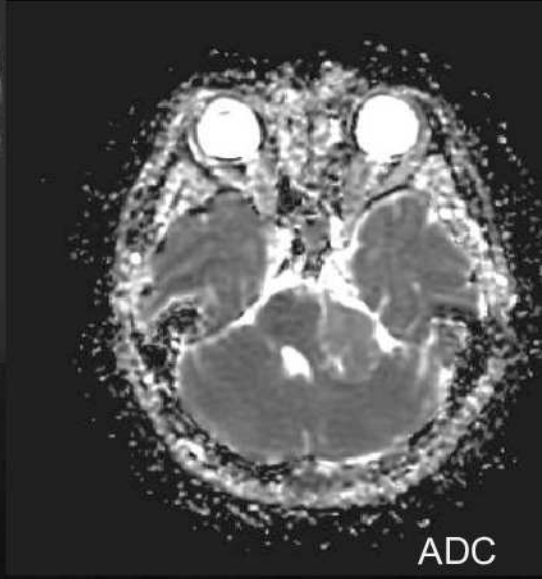

D: *Cysta epidermoides!*

Haigusjuht 3

- N, pöördumisel 38 aastane
- Kaebuseks mäluhäired - pidevalt unustab, ei orienteeru, eksib ära
- KT peast:
  - basaalsel suprasellaarsel hüpodensne kolle mõõtmetega 4,5x3,5cm, millel ekspansiivne mõju

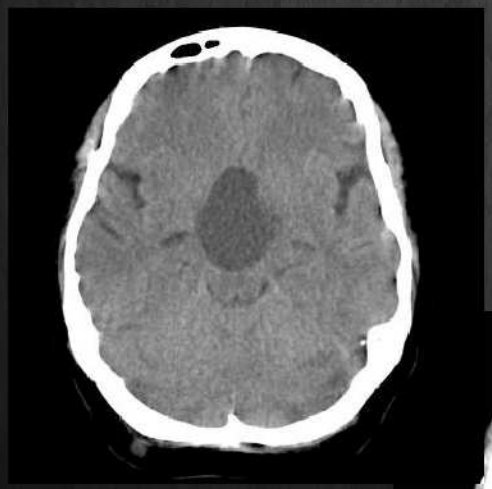

D: Hüpofüüsi adenoom?

Leiu täpsustamiseks teostati KA-ga uuring

Kolle ei kontrasteeru!

- MRT peast:

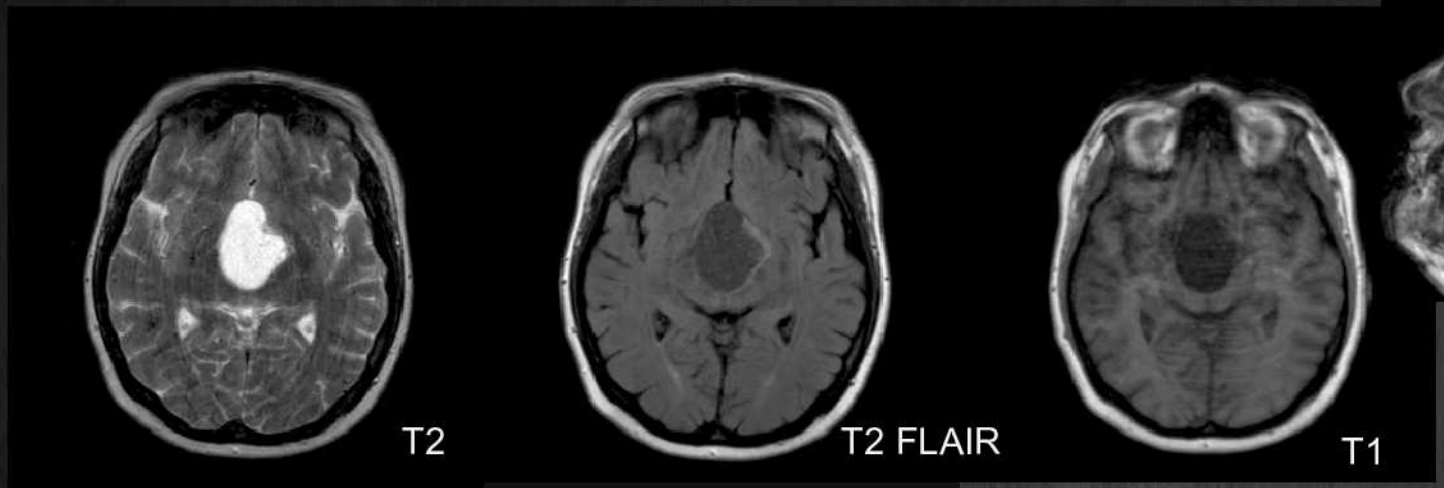

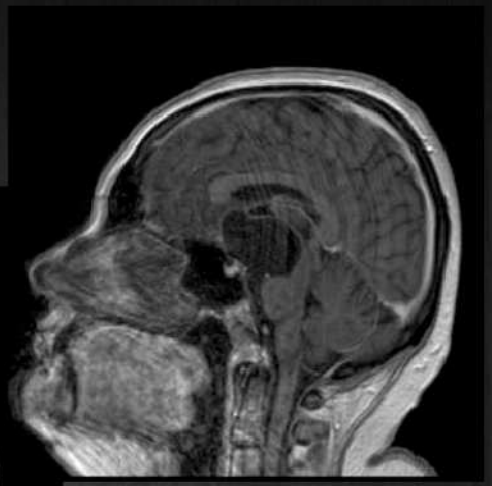

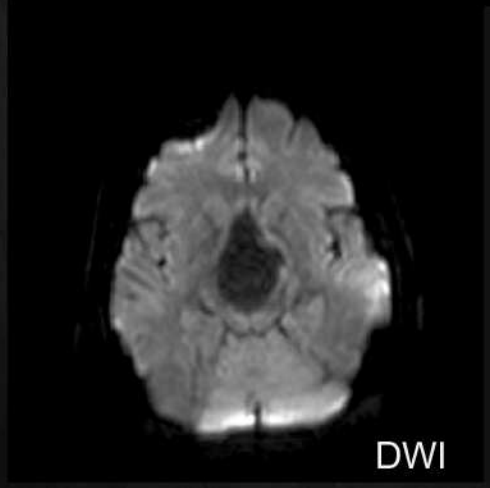

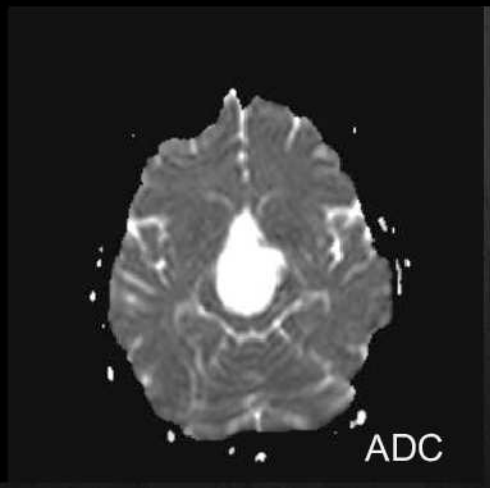

D: *Cysta reg suprasellaris*

Epidermoidtsüst?

Kraniofarüngeoom?

- OP: *Foramen Monroe* kitsas, sellesse võlvub õhukene tsüsti sein. Tsüsti sein avatud, aspiratsiooni teel eemaldatud sisu, mis õrn kollakas, läbipaistev ja opallesseerivaid kristalle sisaldav.

  Leid tüüpiline kolloidtsüstile. Tsüsti seinas maliigsusele viitavad tunnused puuduvad

- Tsütoloogia: preparaatides leidub kristalle, detriiti, makrofaage. Leid sobib tsüsti sisule

- Diagnoos: Kraniofarüngeaaljuha healoomuline kasvaja

- Post op KT:
  - Paremalt frontaalselt trepanatsiooni defekt, õhumulle koljulaes
  - Suprasellaarne tsüst väiksem, sisu madalama tihedusega. Võrreldes preoperatiivsega 3. vatsake laiemaks muutunud
  - Aasta hiljem kolle kadunud

- Nii radioloogiliselt, kui ka tsütoloogiliselt <u>lihtne kolloidtsüst</u>
- Tsüstilise tuumori hüpoteesi tingis suprasellaarne paiknemine

Haigusjuht 4

- N, pöördumise hetkel 43 aastane
- Kaebusteks pea ringlus, hootine iiveldus
- 2003 ja 2004 teostatud KT-uuringud
- D: *Cysta ventriculi tertii*

2003

2004

- 2005 MRT uuring
  - III. vatsakese tsüstjas laienemine. Dünaamikata
  - T1 sekventsides liikvoriga sarnase signaaliga
  - FLAIR sekventsis näha tsüsti heterogeenne struktuur
  - kontrasteerumist esile ei tule
  - paremal näha *Colliculus superior*'i deformatsioon
- D: *Cysta ventriculi tertii*

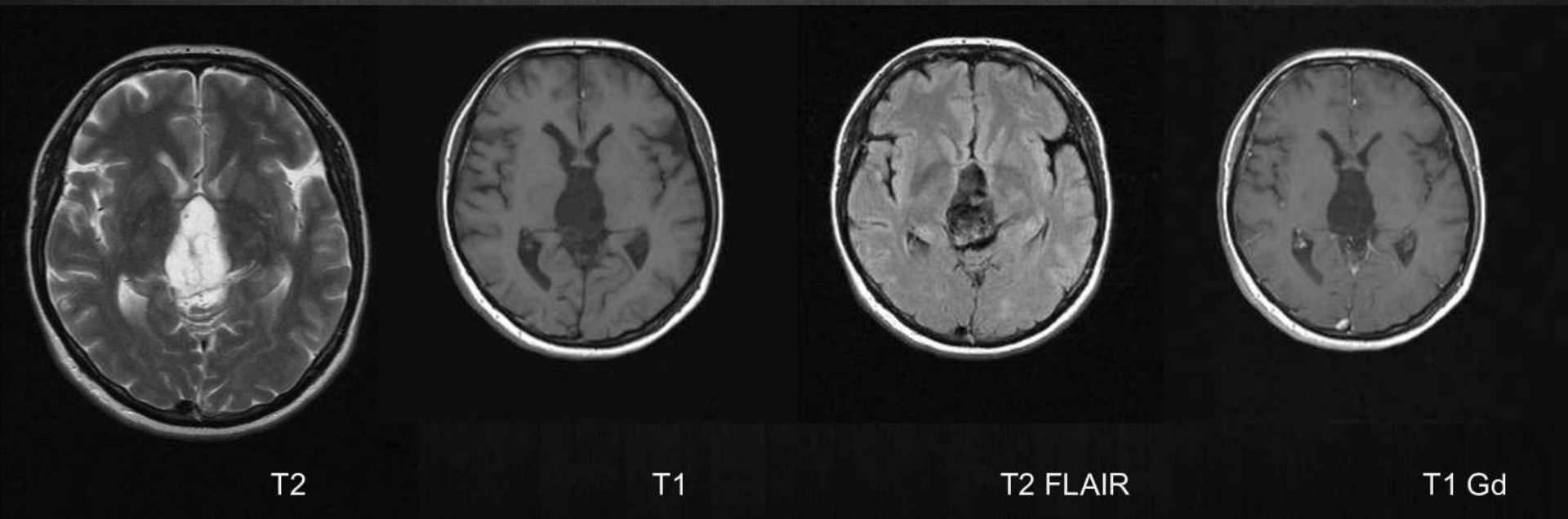

- 2006 MRT: Leid dünaamikata. D: III. vatsakese tsüst
- 2008 MRT: Leid dünaamikata. D: III. vatsakese tsüst
- 2009 MRT: Leid dünaamikata. Lisaks tehtud DWI ja ADC

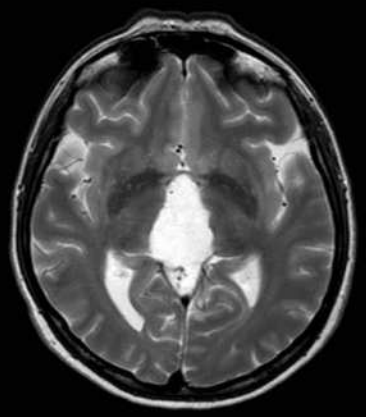

T2

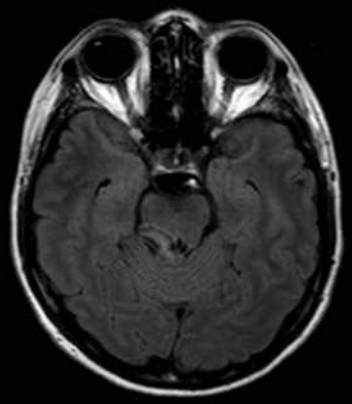

T2 FLAIR

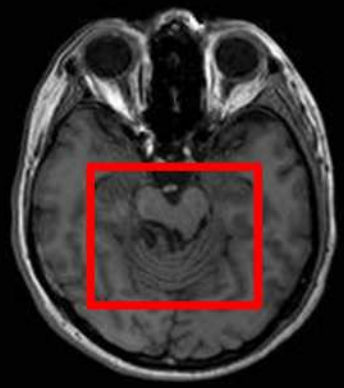

T1

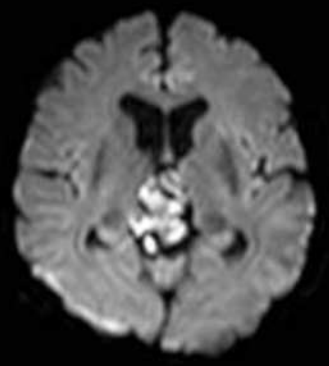

DWI

- Tsüstjas moodustis endise kuju ja suurusega
- Keskaju piirkonnas paremal väiksem tsüsti osa, mille signaaliintensiivsus kergelt erineb III. vatsakese tsüstist
- Patsient ei soovi neurokirurgi konsultatsiooni

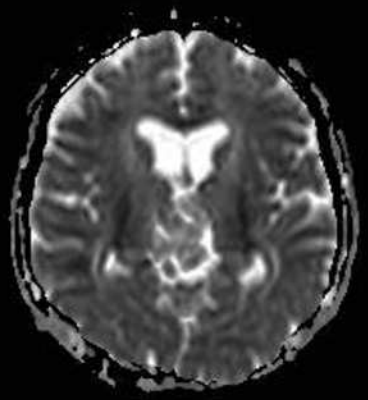

ADC

- 2012 probleemiks püsiv pearinglus, perioodi ka iiveldus. Püsivalt topeltnägemine. Vasaku käe ja jala tundlikkusehäire. Peavalud
  - MRT: leid dünaamikata. Jälgimisele

- 2013 lisandub vasema kehapoole pidev külmatunne
  - MRT: tõenäoline epidermoidtsüst III. ajuvatsakeses ja keskaju piirkonnas paremal
  - kahtlus maliigsele tuumorile parema taalamuse dorsaalosas (epidermoidtsüsti maliigne transformatsioon - lamerakuline vähk?)

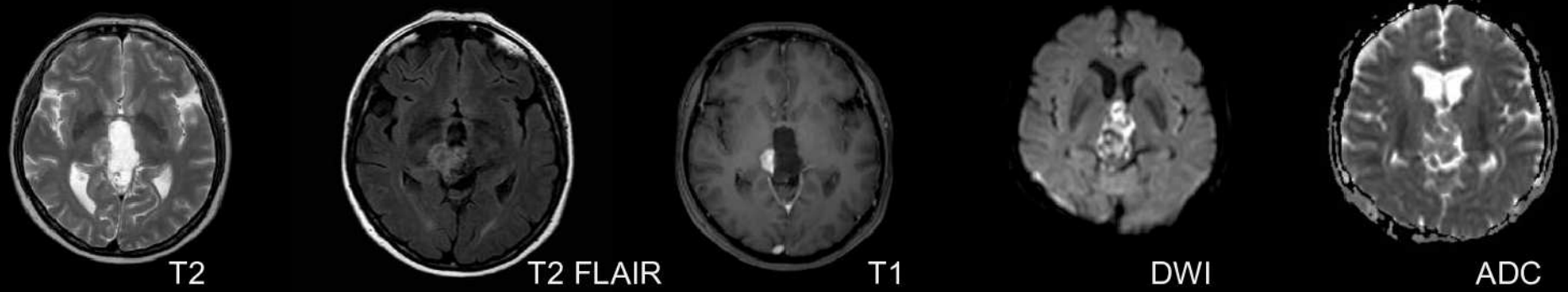

- 06.2013 OP: tuleb nähtavale kolesteatoom ning edasi kollakas hallikalt kumenduv sõlm, mis läheb taalamusse. Tuumori massi vähendatud. Eemaldatud seebitaoline mass nii III. ventriklist, kui ka taha allapoole jäävast tüve osast
- Histoloogia:
  - 1. Uuritavad koetükid koosnevad kasvajalisest koest, mille moodustavad küllalt suured, rohke tsütoplasmaga kasvajarakud, näha ka atüüpilisi mitoose
  - 2. Uuritav materjal koosneb paralleelselt paiknevatest degeneratiivsetest sarvaine liistakutest, paiguti lümfotsüüdid ja granulotsüüdid. Leid on iseloomulik epidermoidse tsüsti sisule

D: *Cysta epidermoides et Carcinoma squamocellulare NAS*

- Lisaks soovitatakse kiiritusravi
- Patsiendil jääb vasempoolne hemiparees. Suunatakse Haapsallu taastusravisse
- 2013 ja 2014 korduvalt teostatud MRT uuringuid
- Alates 2014 kevadest haiguse progressioon
- 09.2014 KT uuring peast
  - obstruktiivne hüdrotsefaalia
  - väljendunud periventrikulaarane subependümaalne tursetsoon
  - tursealad tunduvalt suurenenud
  - KA-järgselt näha herterogeenselt kontrasteeruv tuumor
- *Exitus letalis* 30.09.2014

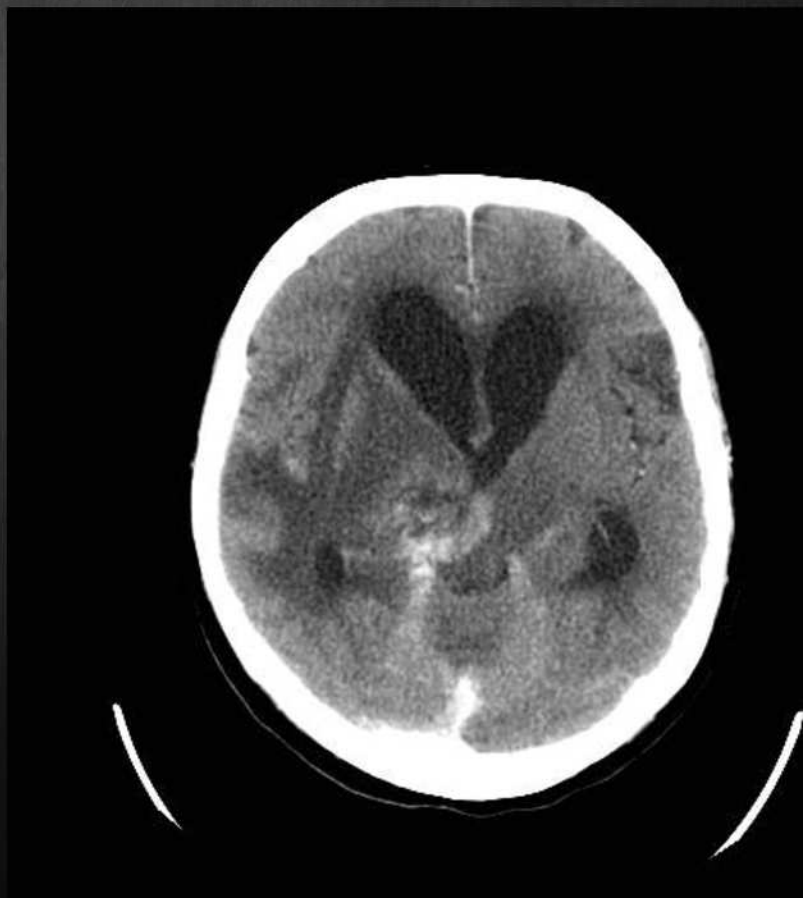

Kokkuvõte

- Epidermoidtsüsti diagnoosimisel on soovitavad nii KT (kaltsifikaatide olemasolu), kui ka MRT
- Rutiinselt pea uuringuteks kasutusel olevad T2, T1, FLAIR, DWI/ADC sekventsid ja T1 Gd on enamasti piisavad epidermoidi diagnoosimiseks
- Kui puudub eelnev KT uuring, peaks tuumorite korral, mis on kõigis sekventsides hüperintensiivsed, lisama T1 rasvsupressiooniga kujutised
- Õige diagnoosi saamiseks ei ole seega vaja erilisemat MRT protokolli, vaid olemasolevate täpsemat hindamist

Kasutatud materjalid

1. Teratomas, Dermoids, and Epidermoids of the Head and Neck, James G. Smirniotopoulos, MD, V Chiechi, MD http://pubs.rsna.org/doi/pdf/10.1148/radiographics.15.6.8577967

2. Katrin Bakhoff "Ajuvälised kasvajad" http://www.ery.ee/uploads/files/k_bakhoff__ajuvalised_kasvajad.pdf

3. Fourth Ventricle Epidermoid Tumor: Radiologic, Intraoperative, and Pathologic Findings Reza Forghani, MD, PhD ● Richard I. Farb, MD Tim-Rasmus Kiehl, MD ● Mark Bernstein, MD http://pubs.rsna.org/doi/pdf/10.1148/rg.275075011

4. Intradiploic epidermoid tumor of temporal bone X-ray, CT, MR Imaging, Shibani Mehra et al, Indian Journal of Otology, April 2012, Vol 18, Issue 2 http://www.indianjotol.org/article.asp?issn=0971-7749;year=2012;volume=18;issue=2;spage=98;epage=102;aulast=Mehra

5. "Diagnostic Imaging BRAIN" Osborn. Salzman, Barkovich. Amirsys 2010.

6. http://media-1.web.britannica.com/eb-media/38/55938-004-FC04760E.jpg
7. http://en.wikipedia.org/wiki/Epidermoid_cyst#mediaviewer/File:Epidermoid_cyst_macro.jpg
8. http://media-1.web.britannica.com/eb-media/38/55938-004-FC04760E.jpg
9. http://radiopaedia.org/articles/intracranial-epidermoid-cyst
10. http://en.wikipedia.org/wiki/Epidermoid_cyst
11. http://en.wikipedia.org/wiki/Cerebellum
12. http://synapse.koreamed.org/DOIx.php?id=10.5535/arm.2013.37.5.740&vmode=PUBREADER
13. http://en.wikipedia.org/wiki/Hydrocephalus
14. http://www.dizziness-and-balance.com/disorders/tumors/ependymoma.html

Aitäh dr Dagmar Loorits!