# Laste skeletianomaaliad

Inna Justus

16.09.2009.

# Klassifikatsioonidest.

- Vanemad klassifikatsioonid kasutasid sageli esmakirjeldaja nime.
- Tänapäeva geneetika areng on viinud klassifikatsioonid molekulaartasemele, aga…. Molekulaartasemele jõudmiseks on vajalik osata ära tunda muutuste laadi – strukturaalsed/kuju muutused? luus/kõhres ja koha – luus/kõhres? toru/lameluud? epi/meta/diafüüs…

# International Nosology and Classification of Genetic Disorders of Bone – 2006.

# Luude geneetiliste häirete rahvusvaheline nosoloogia ja klassifikatsioon – 2006.

Võeti vastu 7. ISDS kongressil.

Sündroomid/ ainevahetushaigused/skeleti düsplaasiad jaotatud 37 gruppi, iga grupp sisaldab 2-17 sündroomi/haigust/düsplaasiat.

Raskesti hoomatav, nagu paljud uuendused.

Vt.Taiby & Lachman´s
Radiology of Syndromes, Metabolic Disorders and Skeletal Dysplasias

# *Igapäevatöös oluline.*

## Proportsioonide hindamine:

- lülikehade kõrgus (platyspondylia)-lühike kere
- jäsemete proportsioonid:

  risomeeliline düspl - lühike õla-ja reieluu

  mesomeeliline düspl - lühikesed küünar- ja säärelуud

  akromeeliline düspl - labakäed ja labajalad (brachy-, campto-, poly-, syn-, clino- ja arachnodactylia).

# Platyspondylia

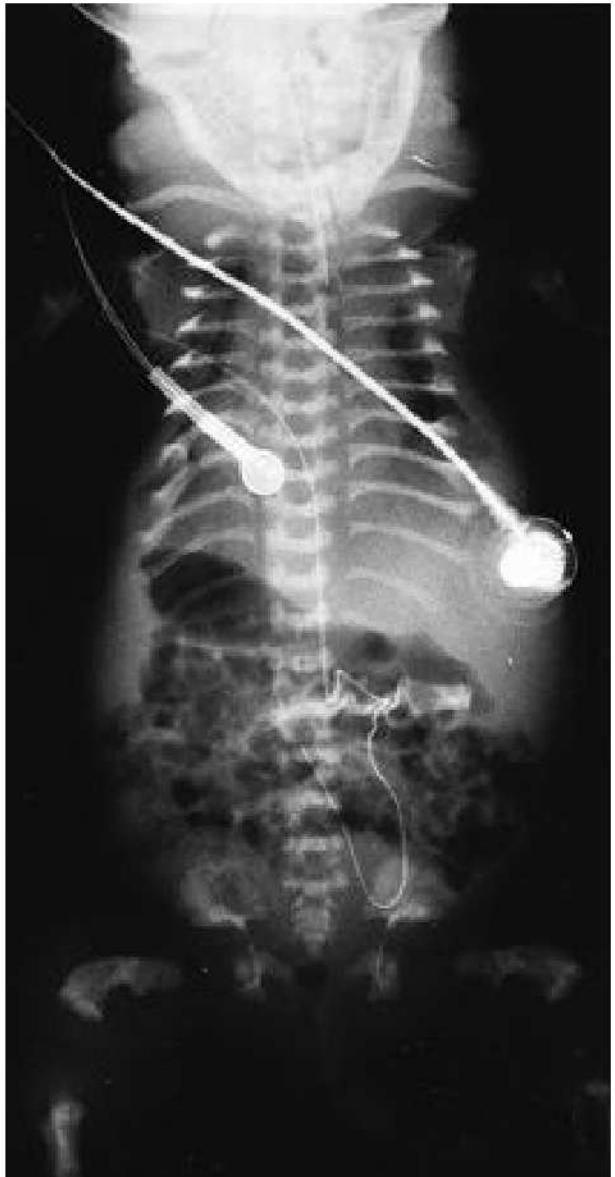

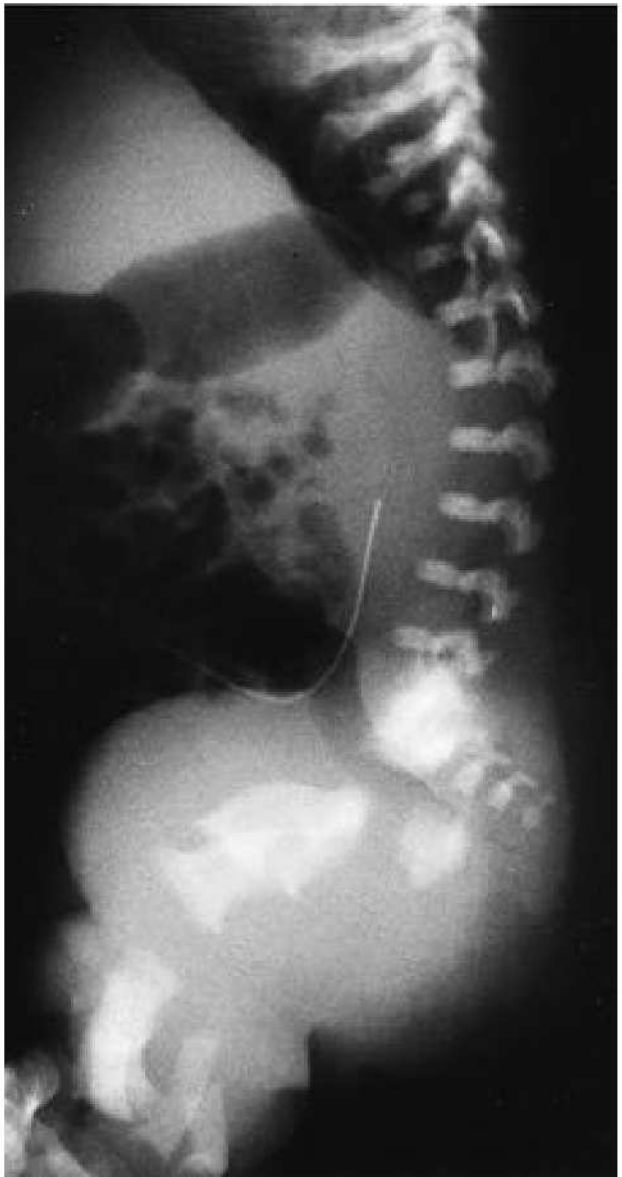

# Platyspondylia.

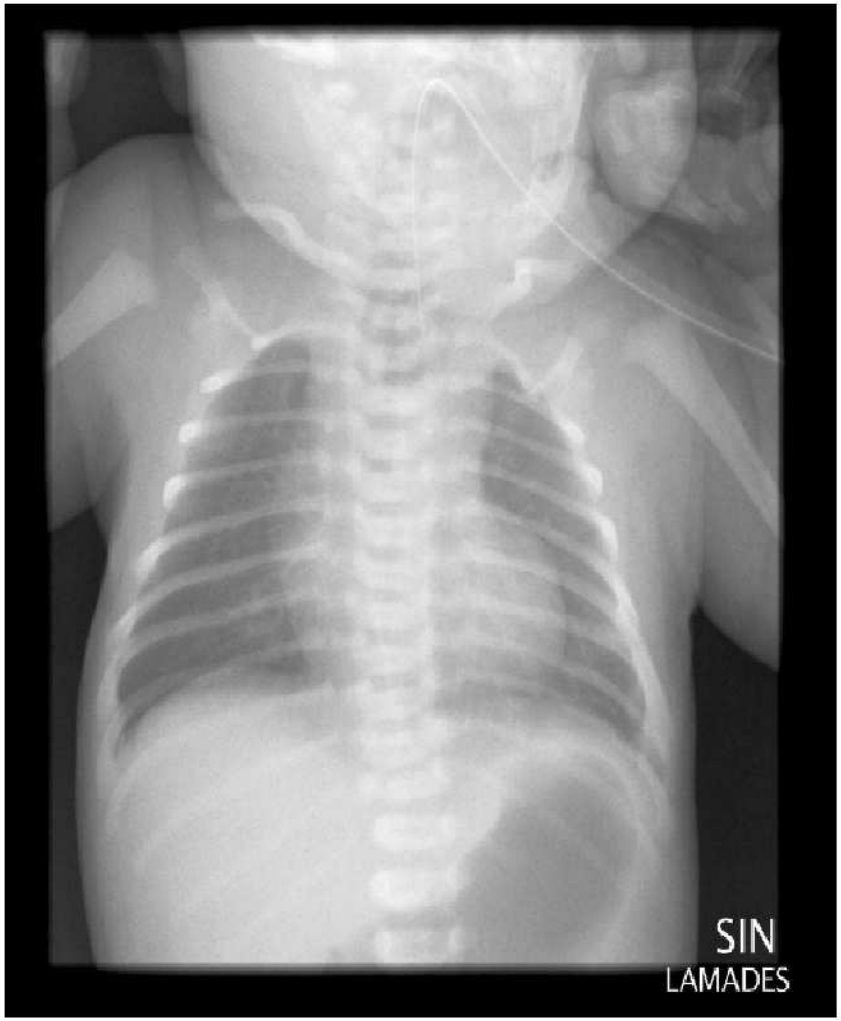

# A/hypochondroplasia. (interpedunkulaardistants)

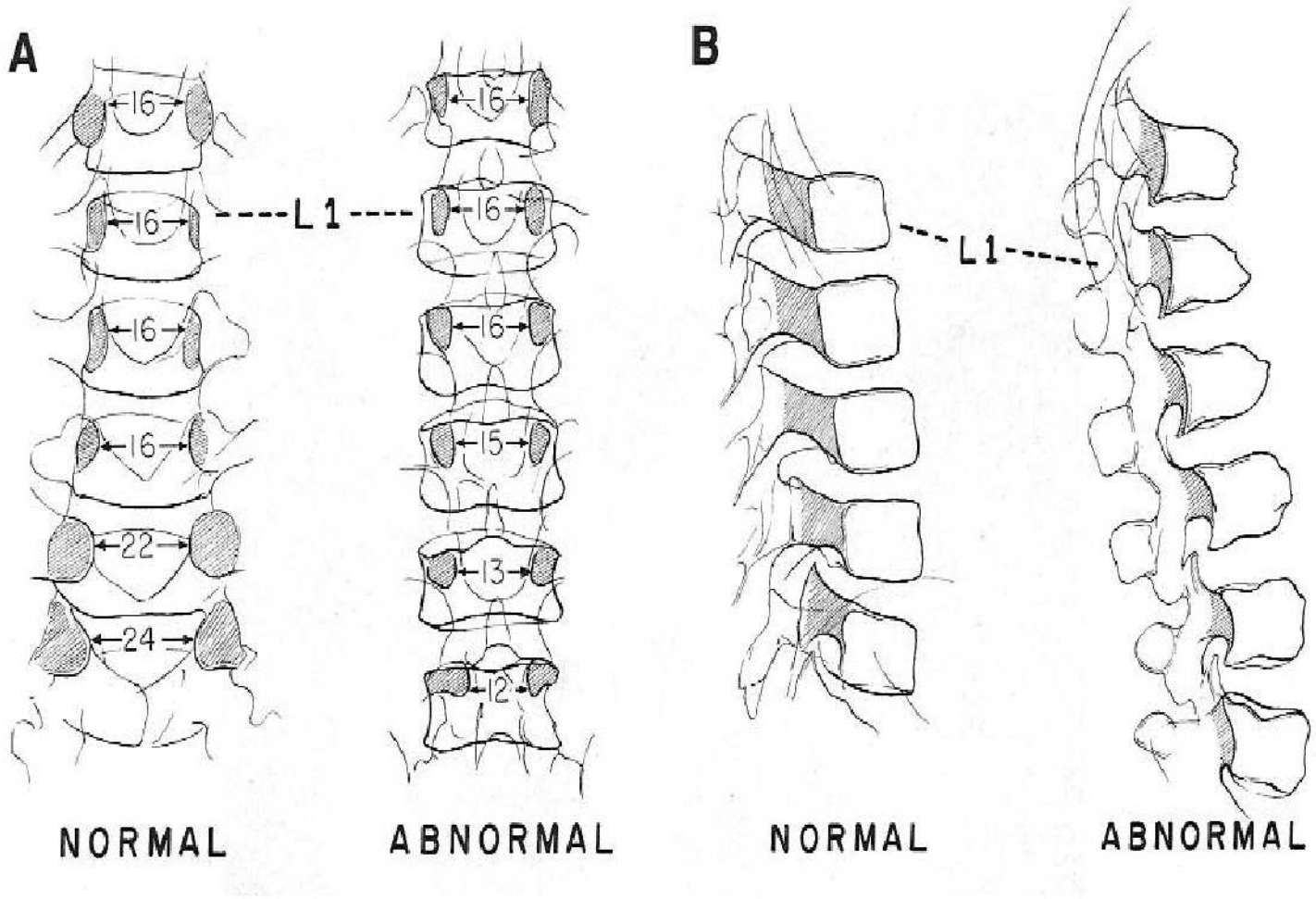

# A/hypochondroplasia

# *Igapäevatöös oluline.*

**Luustumistuumade hindamine:**

- suured/väiksed
- struktuur/kontuurid – irregulaarsed.

**Metafüüside hindamine:**

- laiad (kitsad?)
- irregulaarsed.

**Diafüüside hindamine:**

- lajad
- corteksi tihedus
- luukanali muutused.

# *Igapäevatöös oluline.*

**Eristada normivariante patoloogiast!!**

- On eelnevast oluliselt keerukam, vajab kogemust ja pediaatrilise radioloogia tundmist.
- Lapse vanus!!!

# I. Normivariandid – Atlas of normal roentgen variants that may simulate disease. Keats, Anderson.

# II. Kaasasündinud luu patoloogia.

## A. Luude displaasiad - üle 200 vormi

1. Osteokondrodüsplaasiad mis haaravad toruluid ja lülisammast ja on leitavad sünnil:

- tanatofoorne düsplaasia
- chondrodysplasia punctata
- achondroplasia
- asfüksiale viiv rindkere düsplaasia.

2. Osteokondrodüsplaasiad mis haaravad toruluid ja lülisammast ja on leitavad lapseeas:

- metafüsaarsed kondrodüsplaasiad
- multiiplne epifüsaarne düsplaasia

3. Osteokondrodüsplaasiad kõhre ja skeleti fibroosse komponendi korrapäratu arenguga:

- osteokondromatoos (multiiplsed kõhrelised eksostoosid)
- enkondromatoos
- neurofibromatoos
- fibroosse düsplaasia polüostootiline vorm.

4. Luude diafüüsi korteksi tiheduse muutused ja metafüüside modulleerumise häired:

- osteogenesis imperfecta
- osteopetrosis
- diafüsaarsed düsplaasiad
- metafüsaarsed düsplaasiad
- pycnodysostosis.

B. Jäsemete anomaaliad:

- Proksimaalne fokaalne reieluu puudulikkus.
- Metatarsaallude ja varvaste kompleksanomaaliad.

C. Nabanööri sündroom.

D. Kaasasündinud paindedeformatsioonid ja pseudoartroosid.

E. Kaasasündinud labajala deformatsioonid:

- Pes planus
- Talipes equinovarus
- Pes cavus
- Metatarsus adductus.

F. Skeleti anomaaliad, mis on seotud Down` sündroomiga.

G. Skeletti anomaaliad, mis on seotud mukopolüsahharidooside ja mukolipidoosidega e. ladestushaigused.

H. Puusaliigese kaasasündinud düsplaasia.

I. Skeleti patoloogiad, mis on seotud neuromuskulaarsete haigustega:

- Meningomyelocoele
- Tserebraalparalüüs
- Lihasdüstroofiad.

# III. Infektsioon/põletikulised haigused:

- mädane osteomüleliit
- septiline artriit
- toksiline transitoorne septiline sünoviit
- tuberkoloos
- süüfilis
- JRA/JIA
- artropaatiad hemofiilia korral

IV. Tuumorid.

V. Trauma.

VI. Metaboolsed/endokrinoloogilised luude muutused:

- rahhiit
- renaalne osteodüstroofia (e. renaalne rahhiit, e. fosfaatdiabeet)
- hüperparatüreoidism
- hüpoparatüreoidism
- hüpofosfataasia
- skorbuut.

VII. Osteokondroosid – AVN:

- M. Legg-Calve´-Perthes
- M. Köhler
- M. Freiberg
- M. Scheuermann-May´
- Osteochondritis dissecans
- M. Blount ja tibia füsioloogiline paindedeformatsioon.

VIII. Luulise vanuse määramine.

# Achondroplaasia. (Osteoshondrodüsplaasia mis haarab toruluid ja lülisammast, sünnil diagnoositav.)

Akondroplaasia on risomeelne kääbuskasv, mille korral on lühenenud jäsemete proksimaalsed segmendid - humerus ja femur.

On pärilik autosoomne dominantne kõige sagedamini esinev ( 1: 13 500 - 26 000 elussünni kohta) mitteletaalne skeleti düsplaasia vorm.

**Kliiniliselt:**

- kääbuskasv lühikeste jäsemete ja suhteliselt pika kehatüvega
- suur pea ja ettevõlvuv otsmiku ja kuklaga, näokloju hüpoplaasia. Väikese mahuga tagumine koljuauk ja kitsas foramen magnum võivad põhjustada hüdrotseefalust.
- kitsas lülisamba kanal võib põhjustada parapleegiat.
- gibbus lülisamba Th/L osas
- vaimne areng normaalne

- Prenataalne diagnoos saadakse loote UH uuringul.
- Heterosügootseid akondroplaasiaid ei saa diagnoosida raseduse II trimestil, sest loote kasv peetub raseduse III trimestril.
- Homosügootseid akondroplaasiaid saab diagnoosida raseduse II trimestril. Tunnused - lühikesed pikad toruluud, lamedad lülikehad, suur peaümbermõõt (suur kolju).

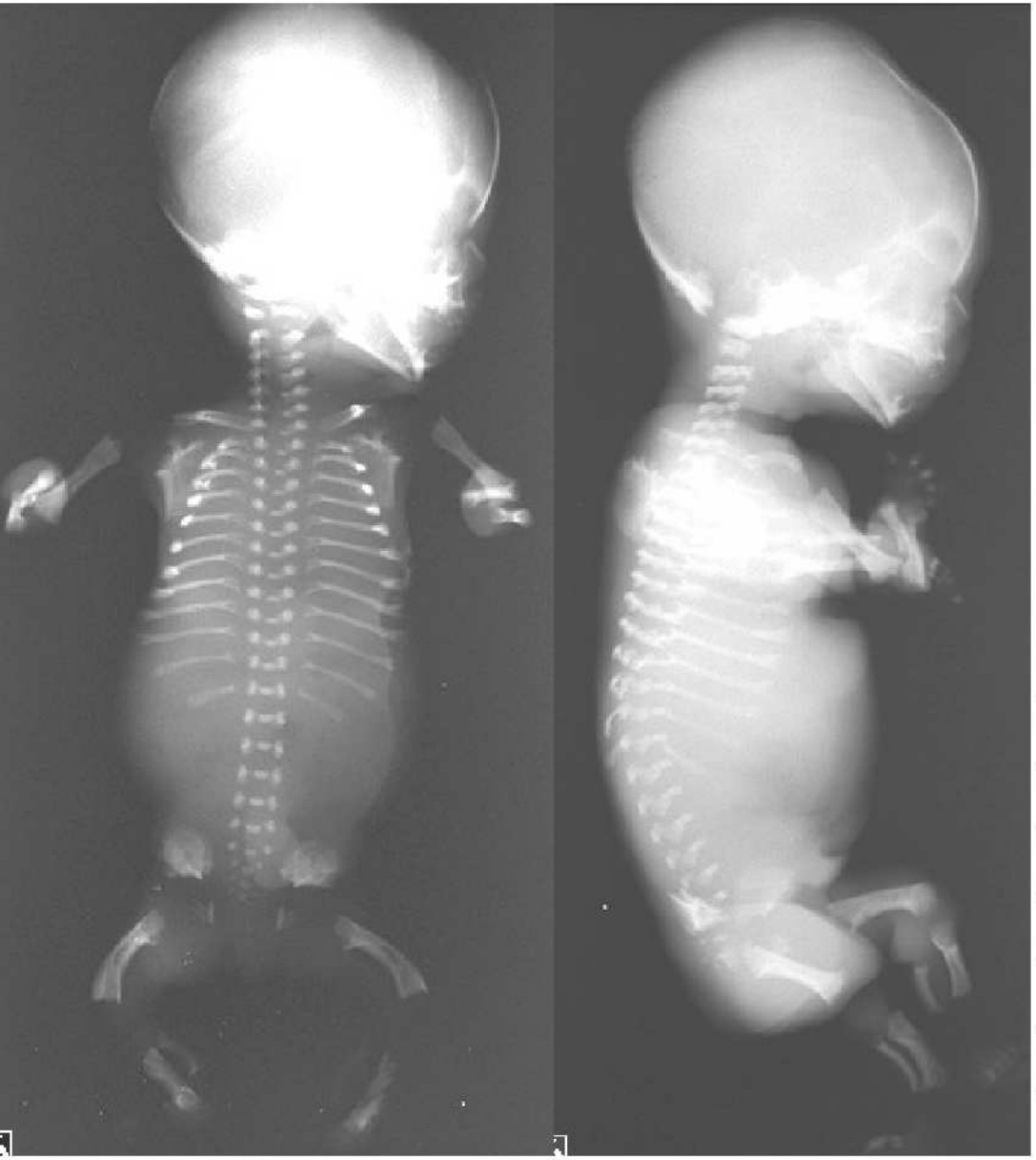

## 22 nädalase raseduse

## katkemine.
## (Achondroplasia)

-näokolju luud väikesed
-ajukolju suur
-maadalad lülikehad
-lühikesed roided
-lühikeserd toruluud
-kandilised vaagnaluud
-atsetaabulum horisontaalne

# Achondroplasia.

**-lülikehad lühikesed lamedad, kuulikujulised**
**-Lülikaare jalakesed lühikesed seepärast**
**-lülisamba kanal kitsas,**
**-lülivahemikud võrdsed lülikehade kõrgusega**
**-kandilised ja laiad niudeluu tiivad**
**-atsetaabulumid horisontaalse kuluga,**
**-toruluud lühenenud, normaalse laiusega,**
**-humerus ja femur on lühenenud võrreldes küünarvarre- ja sääre luudega,**
**-fibula võrreldes tibiaga pikem - kiirem kasv,**
**- pikkade toruluude luu/kõhre normipärane terav üleminek on siin hägune.**

# Achondroplasia.

- Vaagnaluutiivad kandilised
- Reieluupähik vähem muutunud kui –kael
- Lülikehad ettepoole kiiljad
- Interpedikulaardistants lühike

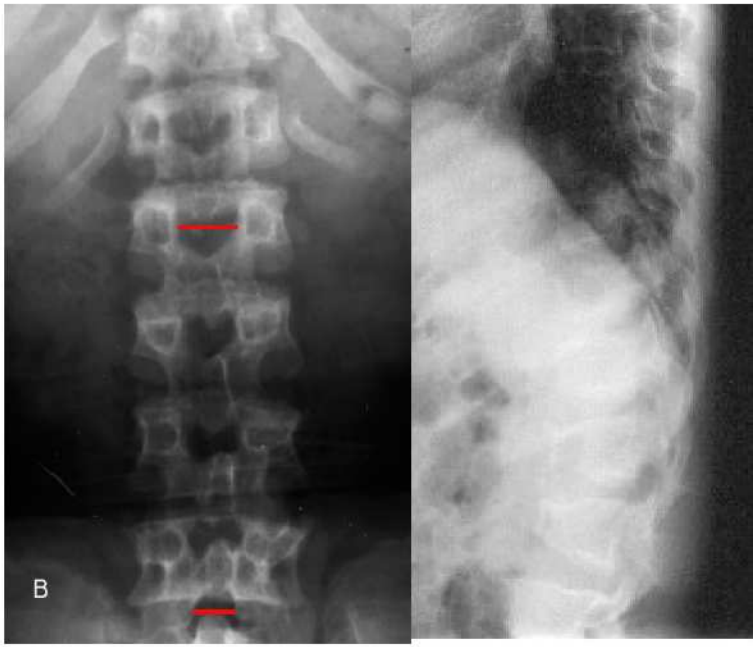

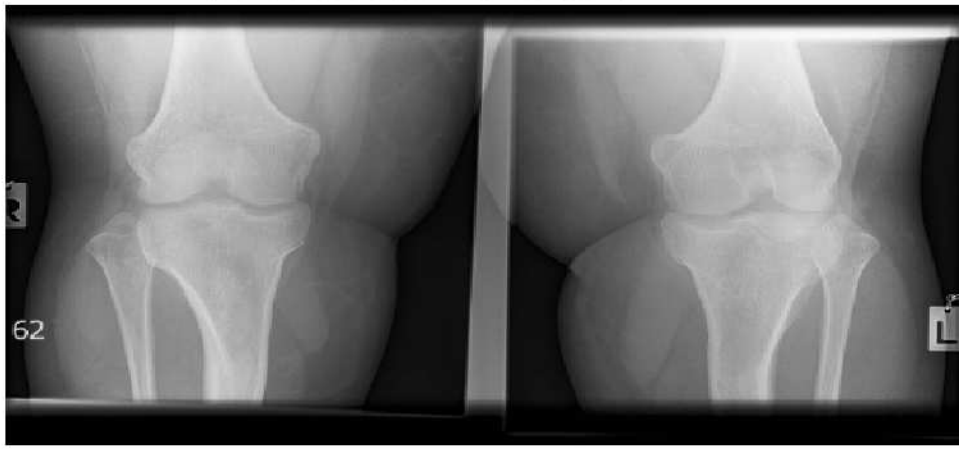

# Achondrogenesis II t. või Achondroplasia e.Chondrodystrophia fetalis?

- **V/s väike rindkere, suur kõht, lühikesed jäsemed.**
- **Pikkade toruluude metafüüsid karikakujuliselt laienenud, ka lühikestel toruluudel.**
- **Lülikehad väikesed, madalad, L5 külgosad veel olemas, sakrum puudub**
- **Roided lehvikuna laiali**
- **Vaagnaluu väike, ümar, alumine portsion puudub**
- **Atsetaabulum sakiline, horisontaalse kuluga**
- **Os pubis et ischi ei ole luustunud**
- **Luustumata os calcaneus et talus (7/8kn)**

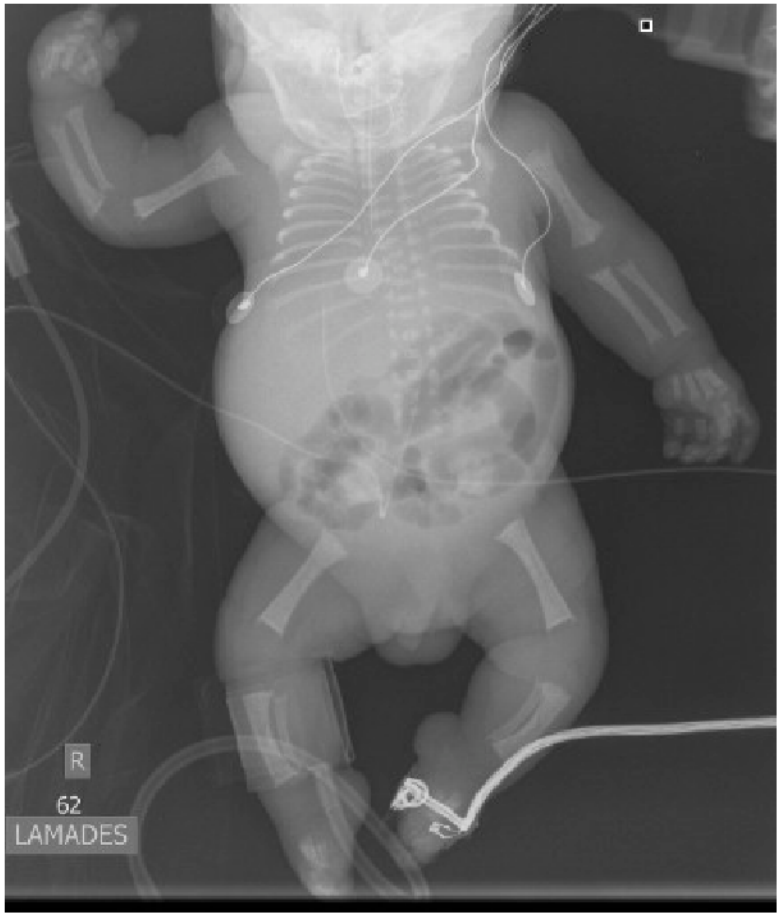

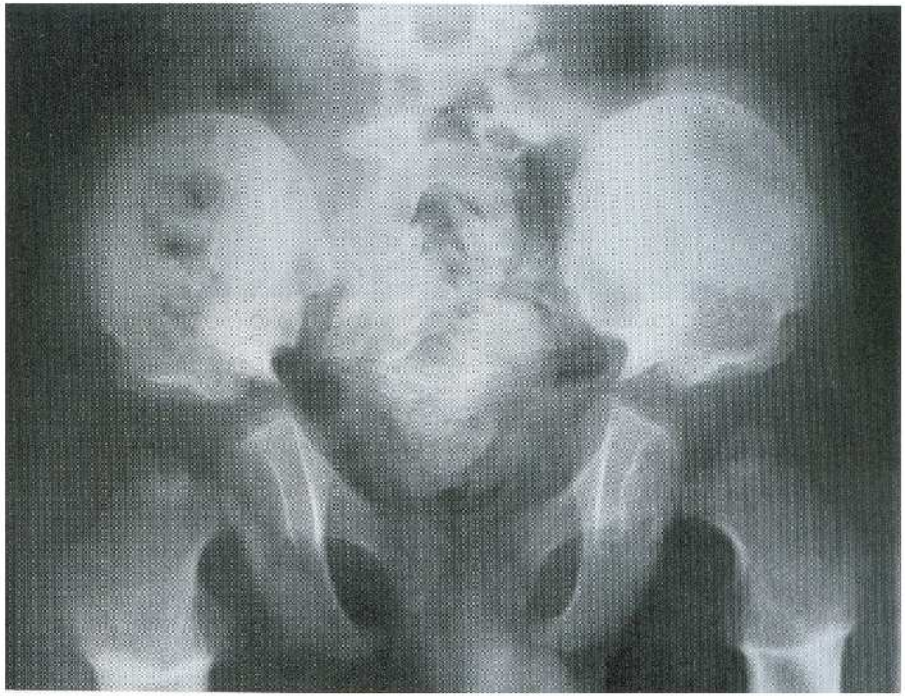

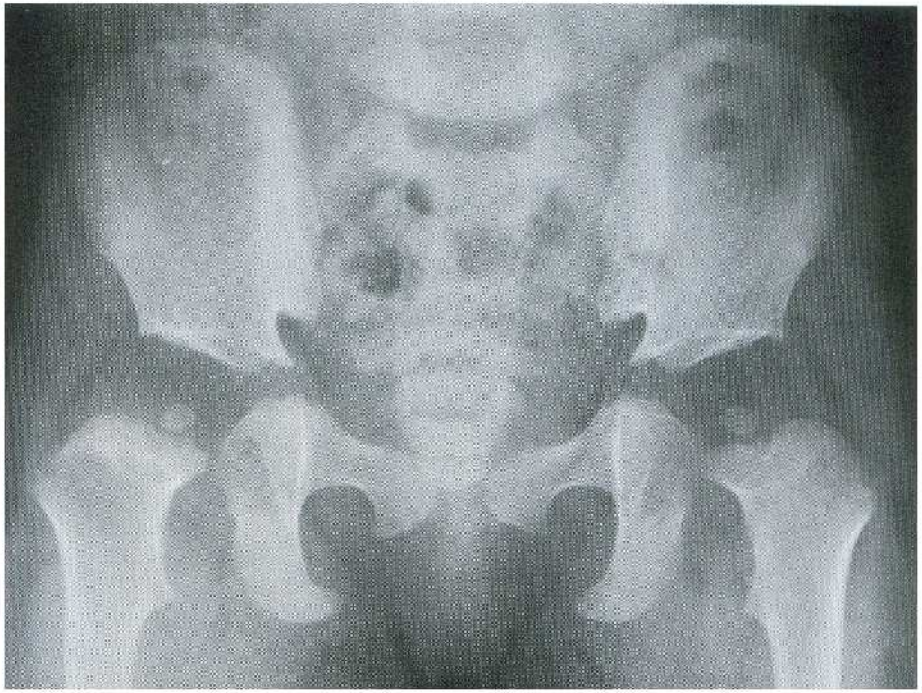

**Achondroplasia (T2,5a.)**

- vaagnaluu väike, ümar/kandiline
- horisontaalse atsetaabulumiga,
- lühike sakrum,
- kitsas interpedunkulaarvahe.

**Pseudoachondrolasia (T 2a.)**

-väiksed ja kitsad vaagnaluud,

- kitsas ristluu,

- lai ja lühike reieluukael,

-väike reieluupähik.

# Pseudoachondroplasia

Parem põlveliiges (2a. väike tüdruk):

- väiksed epifüüsid,
- laiad metafüüsid,
- reieluu distaalne epifüüs on “sisse vajunud”.
- Kolju-N.
- Epifüsaarsed mutused enam väljendunud kui achondroplaasiapuhul.
- Kasv 82-130 cm.

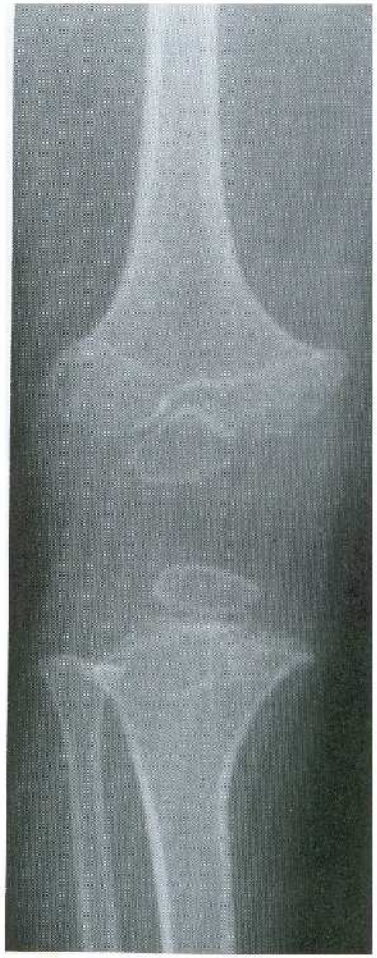

# Chondrodysplasia punctata

(Osteokondrodüsplaasia, mis haarab toruluid ja lülisammast, sünnil leitav.)

Punktikujulised kaltsifikaadid asuvad epifüüsides, lülisambas, sakrumis, karpaal - ja tarsaalluudes, trahheas.

Võivad esineda mitmesuguste erinevate geneetiliste ja intrauteriinsete patoloogiate korral (ca 20 põhjust) olles nende haigusseisundite esmaseks leiuks.

Punktkaltsifikaadid kaovad 3-5 e.a.

**Lülikehades** eesmised ja tagumised luust.tuumad ei ühine ja on eraldatud laiade transparentsete aladega - tekivad lõhestunud lülikehad ja väljendunud skolioos, küfoos.

**Toruluude** pähikutes luustumistuumade lõhestumine viib toruluu pidurdunud kasvule ja luu otste nurgakujulisele deformatsioonile, kliiniliselt väljendub see jäseme asümmeetrilises lühenemises.

**Trahhea** kaltsifikaadid põhjustavad respiratoorseid häireid lapseeas.

Punktikujulised kaltsifikaadid sacrumi keskjoonel ning femuri proksim. ja dist. epifüüsides

# Multiplne epifüsaarne düsplaasia.

## (Osteokondrodüsplaasiad, mis haaravad toruluid ja lülisammast, leitavad lapseeas.)

- Pärilik autosoomne dominantne haigus.
- Toruluude epifüüsides ja kasvuplaatides hilinenud ja pidurdunud enkondraalne luustumine.
- Liigeskõhr ei talu normaalset koormust.
- Kasv145-170 cm.
- Lühikesed jässakad jäsemed.
-Taaruv kõnnak.
-Haaratus sümmeetriline (puusa-, põlveliigesed)
-Intellekt normaalne.

# MED.

Eristatakse kahte vormi:

-Ribbing - kergem: lamedate epifüüsidega ja minimaalse käte ja jalgade haaratusega.

-Fairbank – raskem: epifüüside tuumade hilisema ilmumisega ja raskema käte ning jalgade haaratusega, lülikehadel “tühjad” eesmised nurgad.

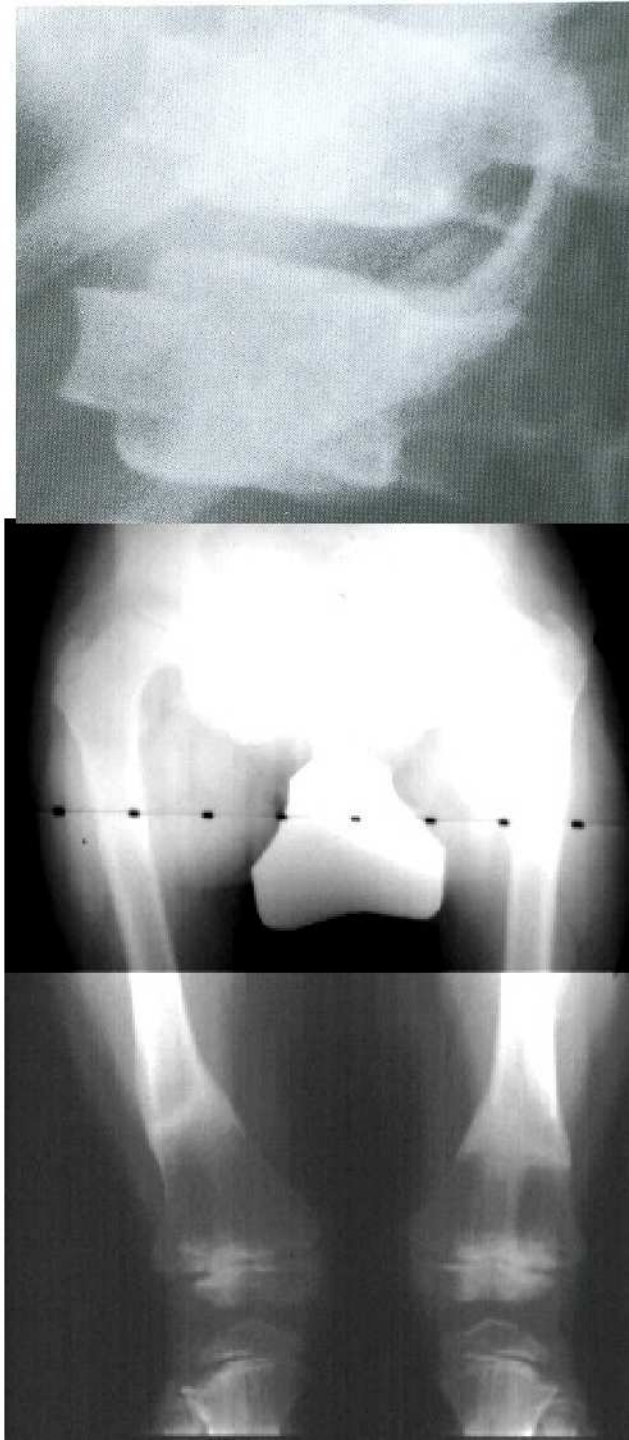

# MED.

- 13 a. Poisslaps
- Atsetaabulumid püstised, konarlikud
- Reieluupähikud väga madalad
- Reieluukaelad jämedad, düsmorfsed
- Lülikehade lõpp-plaadid lainjad
- Lülikehade apofüüside luustumine häirunud

# Spondüloepifüsaarne düsplaasia.12a.

# Spondüloepifüsaarne düsplaasia. 18a.

# Spondüloepifüsaarne düsplaasia. 18a.

# Spondyloepifüsaarne düsplaasia.

# Metafüsaarsed düsplaasiad.

## (Luude diafüüsi korteksi tiheduse muutuse ja metafüüside modelleerumise häired.)

Jansen´tüüp

-lühikeste jalgadega kääbuskasv kuni 125 cm,

-lühikesed deformeerunud pikad toruluud,

- suhteliselt normaalsed epfüüsisd versus metafüüsid.

Schmid´tüüp (kergem variant)

- kasv130-160cm,
- põlveliigestes on metafüüsid narmalised lateraalselt kujunevate kannustega,
- epifüsaarjooned laiad,
- metafüüside haaratus väljendunum kui rahhiidi puhul. (1,5a. Lühikene tüdruk)

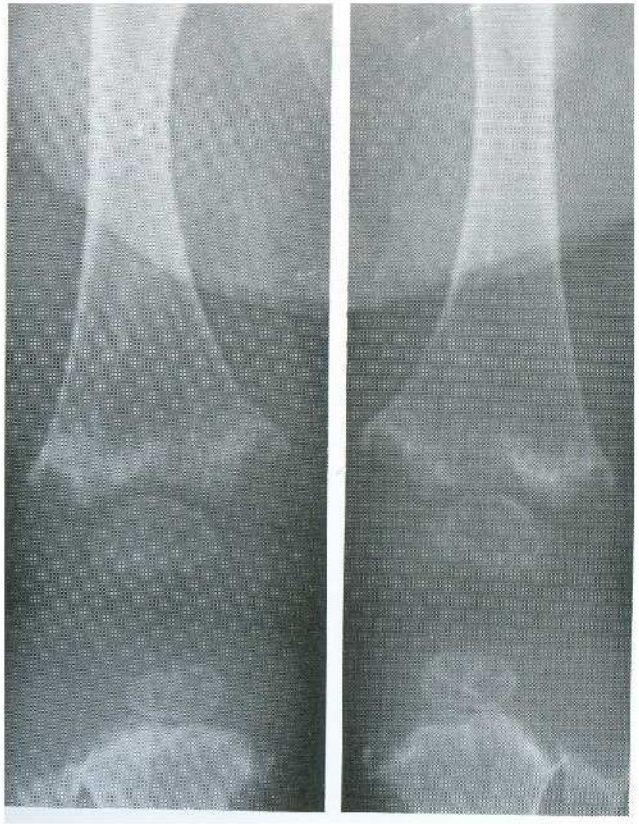

# Enchondromatosis e. Ollier´?

(Osteokondrodüsplaasia kõhre ja luu fibroosse komponendi korrapäratu arenguga.)

- Haaratud toruluud lühenevad, deformeeruvad (pikad toruluud)
- Vertebra plana.
- Iseeneslik paranemine kergema ja keskmise haaratuse korral.

# Hypothyreoidism.

- Väiksed, alumises osas promineeruvad lülikehad,
- Laiad lülivahed.

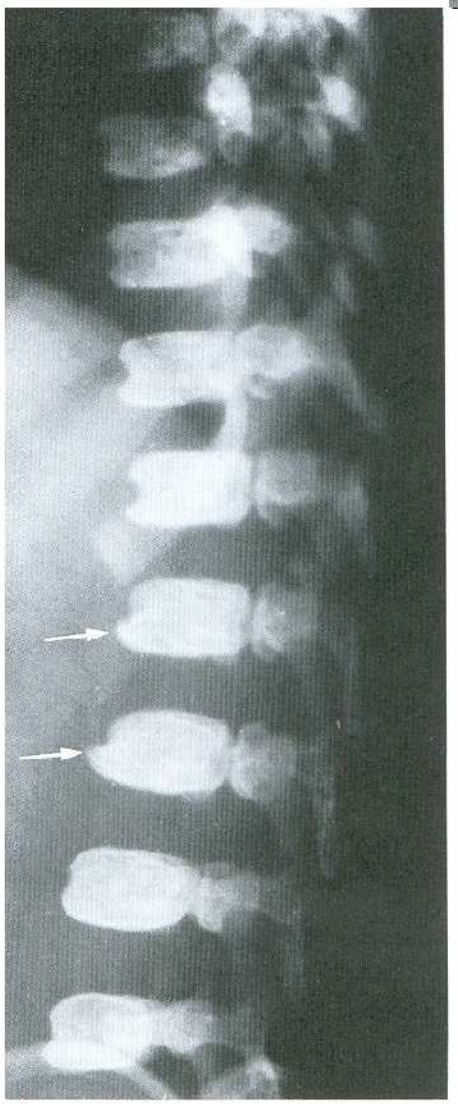

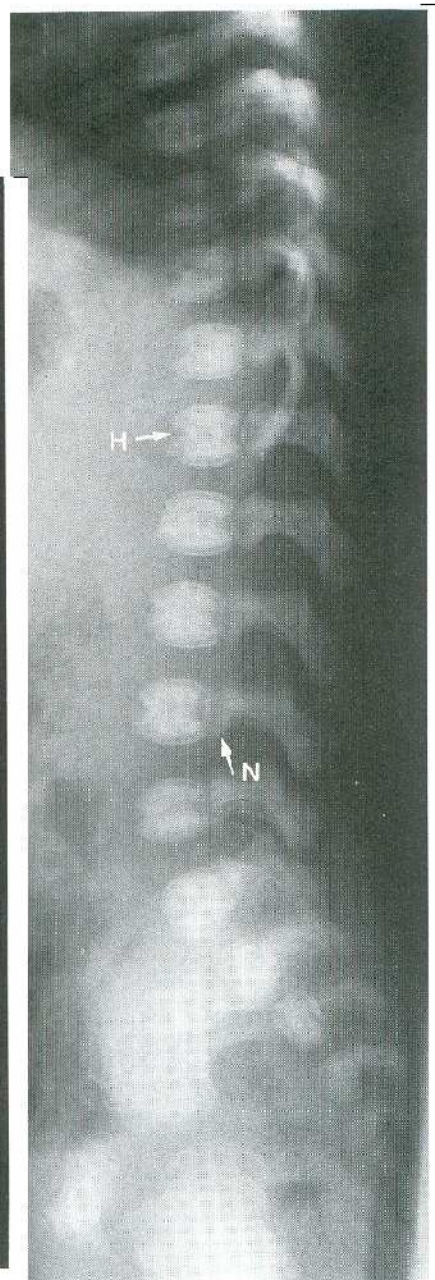

# Hypothyreoidism.

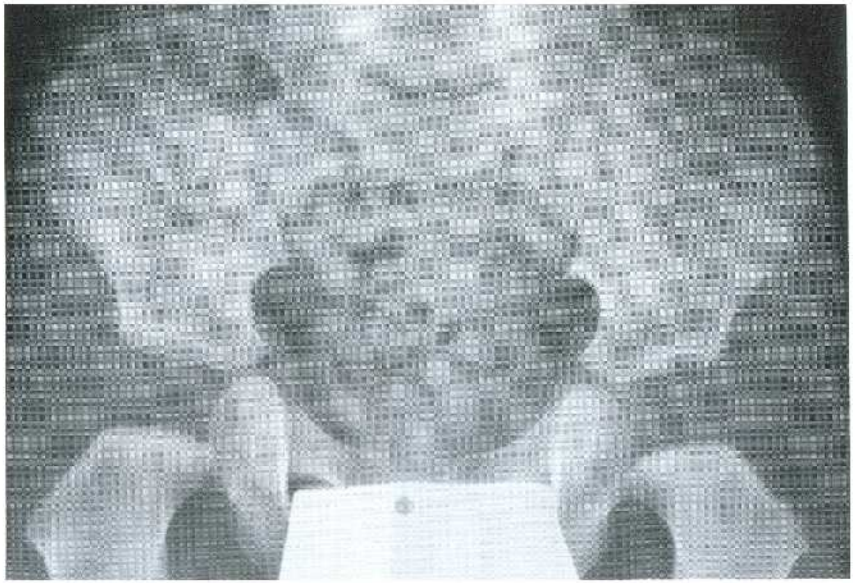

- Reieluupähikute luustumistuumade puudumine (4a. poiss)
- metafüüsi kontuur sklerootiline

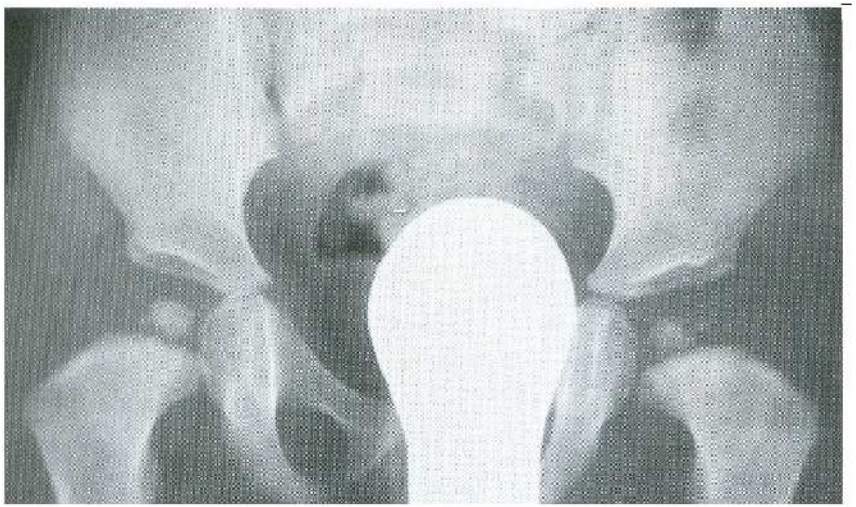

- väiksed, ebaühtlaselt luustunud reieluupähikud, nende luuline vanus vastab 9 kuule ( 2a. tüdruk)

# Mucopolysacharidosis. a-1(a-L9)-iduronidaasi jt. ensüümdefitsiit

- Lülid ovoidsed.
- Llumbaal lülikehade eesmises(alumises) osas promineerumine.
- Samal tasemel küfoos.
- Roided laiad, massiivsed, eriti eesmises osas.
- Olenevalt tüübist avalduvad 1-2. eluaastal.

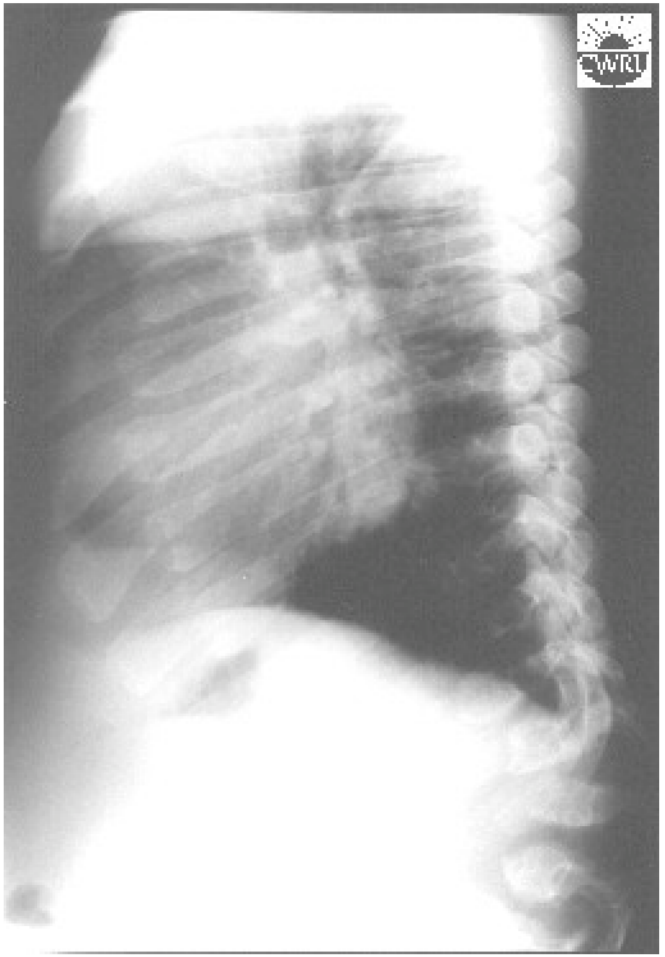

# Mucopolysacharidosis.

- Hurler d. raskem ja Hunter d. kergem variant.
- Autosomaalne retsessiivne pärilik haigus.
- Roidete anterioorsed otsad laiad.
- Rangluud on laiad ja lühikesed.
- Abaluud väikesed.
- Pikkade toruluude dia- ja metafüüsi laienemine, metafüüsid on kellukese kujulised luuüdiõõne ekspansiooni tõttu (metaboliitide kuhjumine luuüdis).
- Korteks õheneb.
- Luustumistuumade ilmumine hilineb
- Ülajäsemetes muutused enam väljendunud kui alajäsemetel.
- Randme, metatarsaalluud ja falangid osteopeenilised (võrdle distaalse ulna ja radiuse tihedusega), lühikesed ja laiad, teravduvad otstest.

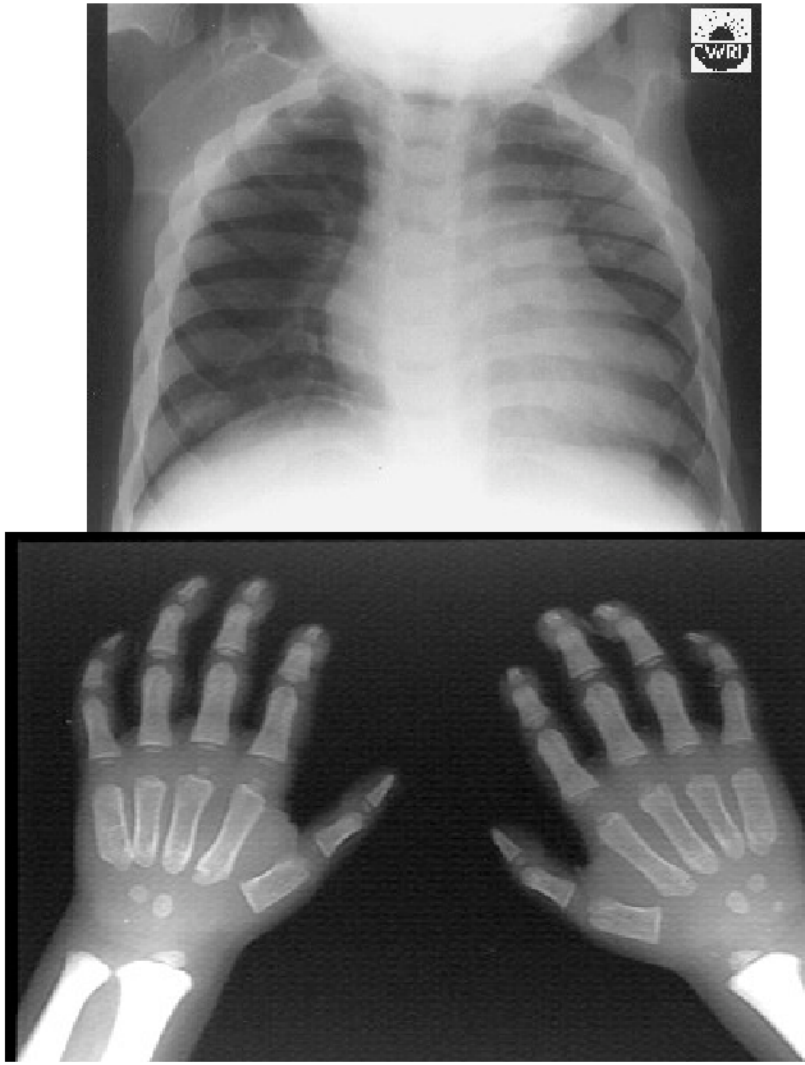

# Mukopolüsahharidoos.

MPS VI

- Ileumi alaosa hüpoplaasia,
- ebaühtlaselt luustunud lame reieluupähik,
- pikenenud reieluukael.(T 9a.)

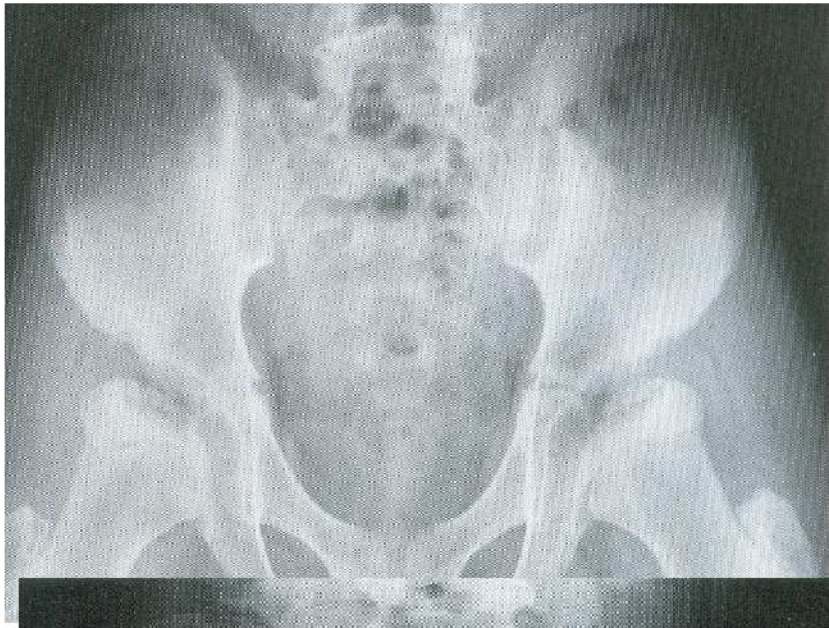

MPS IV

- väike ja konarlik ileumi alaosa (atsetaabulum),
- ebaühtlaselt luustunud reieluupähik,
- massiivne os ischi (T 6a.)

# Osteogenesis impefecta.
## (Luude diafüüsi korteksi tiheduse muutused ja metafüüside modelleerumise häired)

- On suhteliselt sage düsplaasia. Tekib pärilik kollageeni küpsemise kõrvalekalle, mille tulemusena on häiritud skeleti, ligamentide, naha, skleerade ja dentiini normaalne formeerumine. Luukoe ebanormaalne teke on seotud osteoblastide düsfunktsiooniga.
- OI kriteeriumid:
- Kortikaalse ja trabekulaarse luu haprus, mis põhjustab minimaalse trauma korral luude hulgifraktuure ja paindedeformatsioone sekundaaarselt korduvate mikrofraktuuride tõttu. Rö-lt esinevad eri vanusega hulgimurrud.
- Düsproprotsionaalne jäsemete lühenemine, suur pea.
- Helesinised skleerad on viimase õhenemisest ja chorioidea tihe veresoonte võrgustik kumendub läbi.
- Enneaegne otoskleroos, mis põhjustab kurtust.
- Puudulik dentiini moodustumine, dentiini kaltsifitseerumise häired - hambad on väikesed ja deformeerunud.

# Osteogenesis imperfecta tüübid.

Kliiniku tekke aja, kulu raskuse, radioloogiliste tunnuste ja pärilikkuse tüübi järgi eristatakse 4 tüüpi .

| Tüüp | Pärilikuse tüüp | Kirjeldus |
|---|---|---|
| I | Dominant | Osteogenesis imperfecta tarda Lühike kasv, luude haprus kergelt väljendunud, luude paindedeformatsioonid |
| II | Dominant or Recessive | Osteogenesis imperfecta congenita. Perinataalselt letaalsed . Diagnoositakse prenataalselt UH-s- 16-17 gest. nädalal lühike reieluu, 19 nädalal fraktuurid ja paindedeformatsioonid |
| III | Dominant or Recessive | Raske vorm, progresseeruvad deformatsioonid. |
| IV | Dominant | Sinised skleerad. Luud haprad, osteoporoos, luude paindedeformatsionid. |

# Osteogenesis imperfecta.

- 32. rasedusnädalal surnultsündinud poisslaps
- Puudulik ajukolju katteluude mineralisatsioon
- Pikkade toruluude ja roiete hulgifraktuurid
- Painutusdeformatsioonid

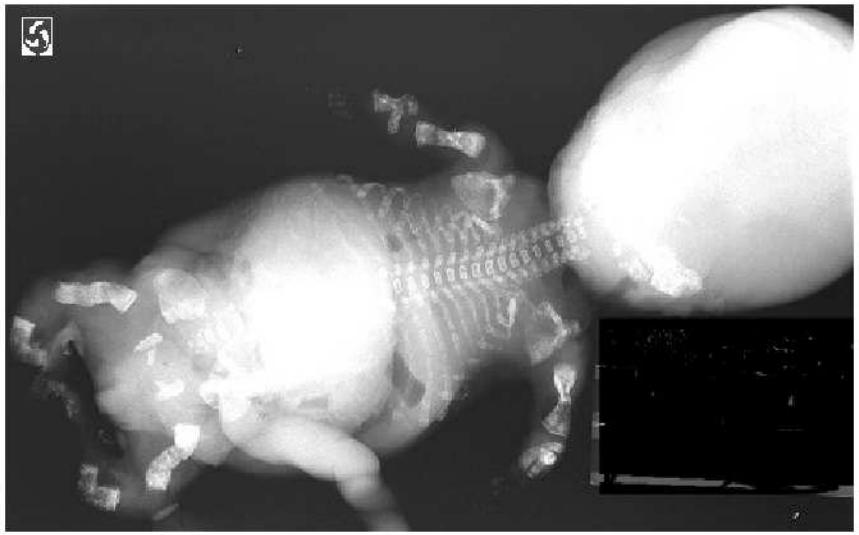

# Osteogenesis imperfecta.

- 9a. tüdruk

- 10a. tüdruk

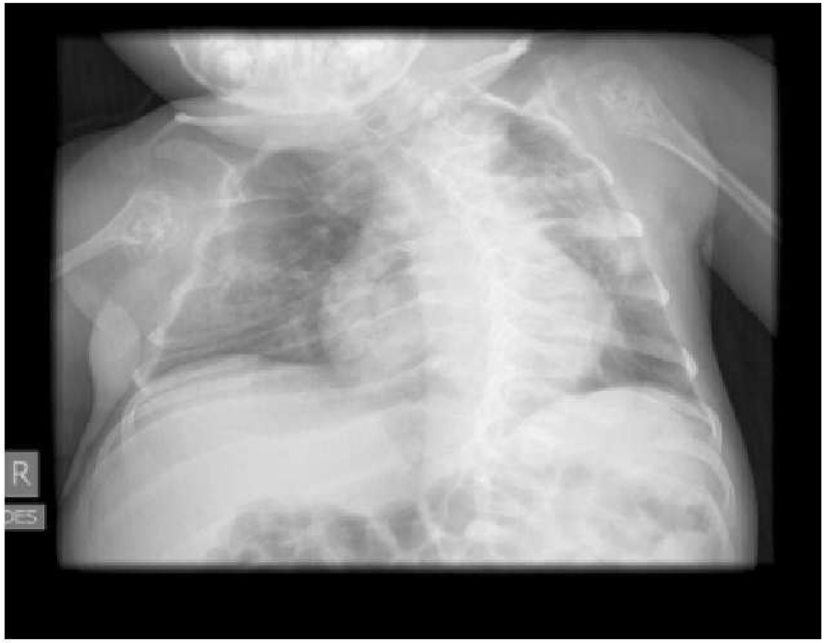

# OI/Spinaalne muskulaarne atroofia.

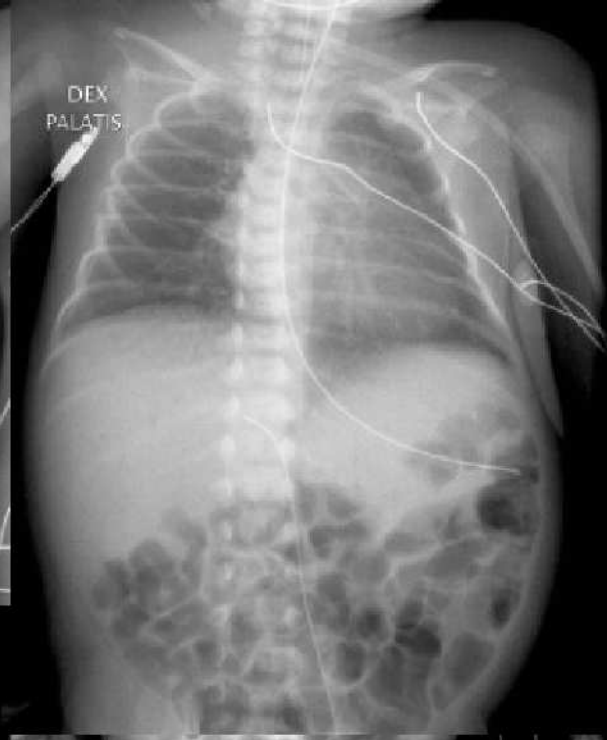

- Roided, rangluud ja pikad toruluud väga gratsiilsed.
- Paremal V-VI roide fraktuur.
- Parema õlavarreluu ja mõlema reieluu fraktuur.
- Tuharate ja reite adipoossus!
- Lumbaallülid kõrgemad!
- OI puhul eeldaks ka intrauteriinselt tekkinuid ja paranevaid fraktuure.
- 1p. vanune tüdruk.

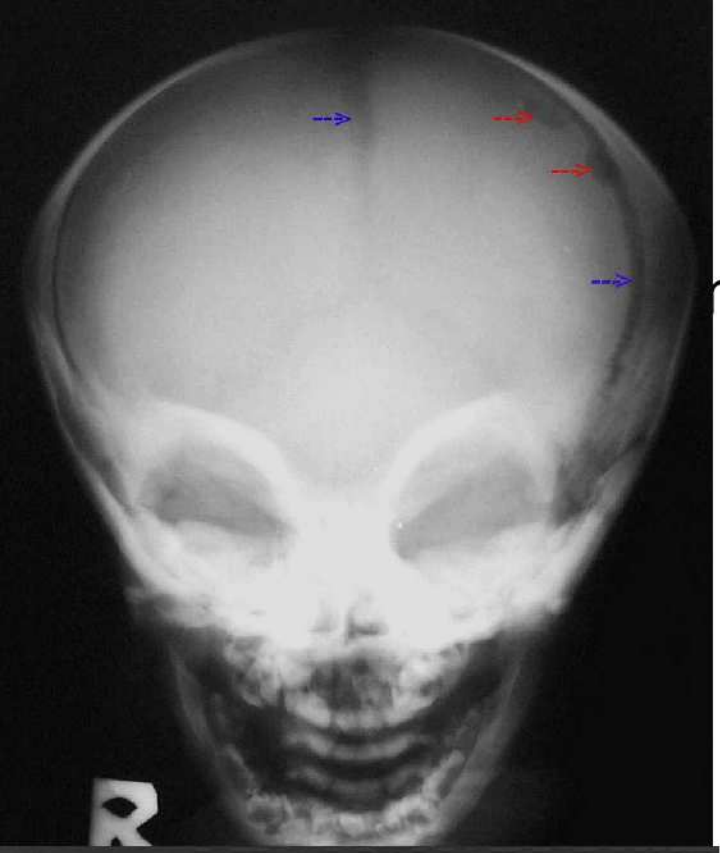

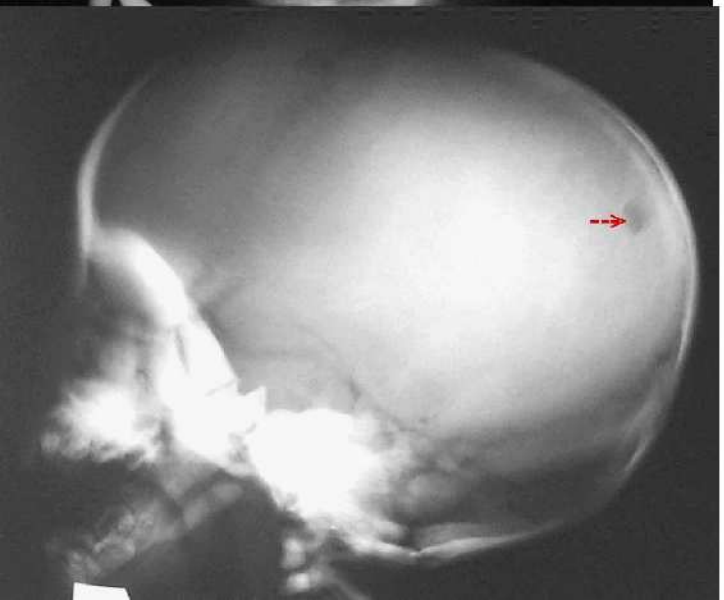

# Osteopetrosis.

(Luude diafüüsi korteksi tiheduse muutused ja metafüüside modulleerumise häired.)

Põhjustatud kaltsifitseeruva kõhre maatriksi säilumisest.

Generaliseerunud aju- ja näokoljuluude tiheduse tõus - “elevandiluu”.

Aneemia .

Võimalikud:

- sutuuride enneaegne sulgumine,
- ninakõrvalkoopad sageli oblitereerunud,
- otoskleroos.

# Lülisamba segmentatsiooni-anomaala.

Tänan



kuulamast