

Asbestiga seotud kopsupatoloogiate röntgenoloogilased ilmingud

Alfred Georg Klamas

I aasta resident

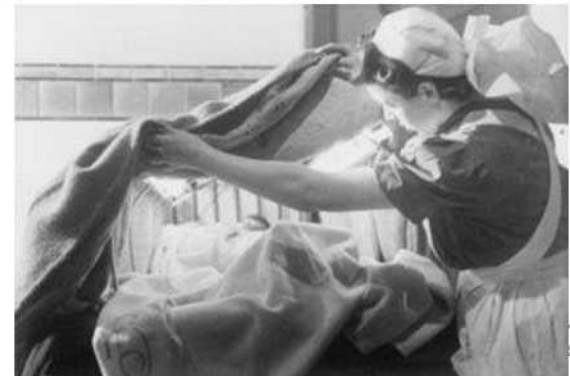09.11.2022

Asbestist

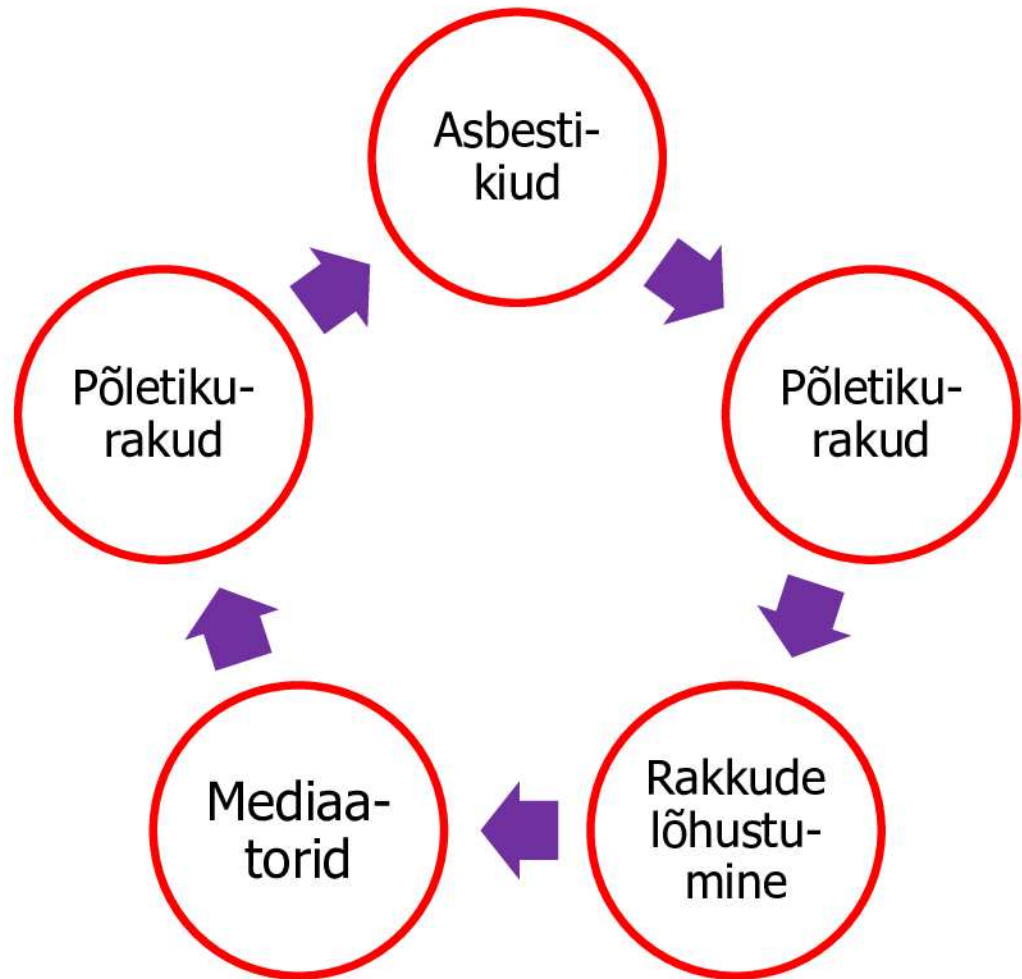
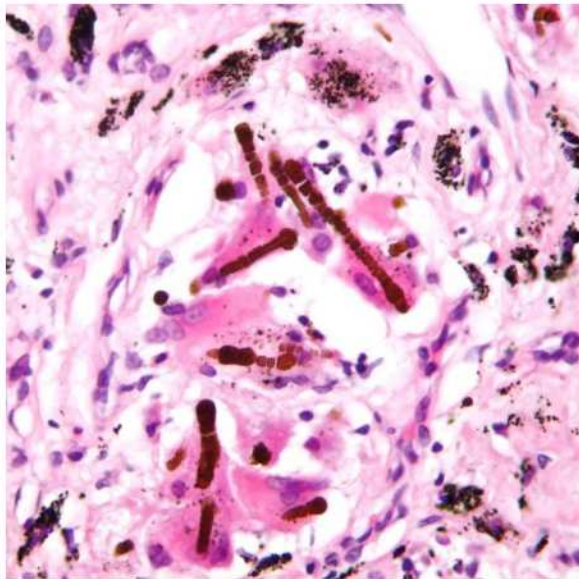


Huvitav teada

- asbest = 6 mineraali
 - Ca + Mg + Fe + Na
 - kasutatud vähemalt 4500 a (Luojärvi kultuur)
-
- „Armulugu“ asbestiga kestis ~1850 – 1970
 - Kahjulikkus teada aastast 1899
 - Esimene asbestoosi diagnoos 1924



Patogeneesi alus = krooniline põletik



<https://en.wikipedia.org/wiki/Asbestosis>

<https://www.uptodate.com/contents/asbestos-related-pleuropulmonary-disease?>

Asbestiga seotud haigused

„Healoomulised“

- asbestoos*
- pleuranaastud*
- pleuraefusioon*
- difuused pleurapaksendid*
- ümaratelektaasid e Blesovksy sündroom*

Pahaloomulised

- bronhogeenne kartsinoom
- mesotelioom*
- neerurakuline kartsinoom
- larüngaalkartsinoom
- GI-tuumorid

*Nendest räägin täna

<https://radiopaedia.org/articles/asbestos-related-diseases-2?lang=us>

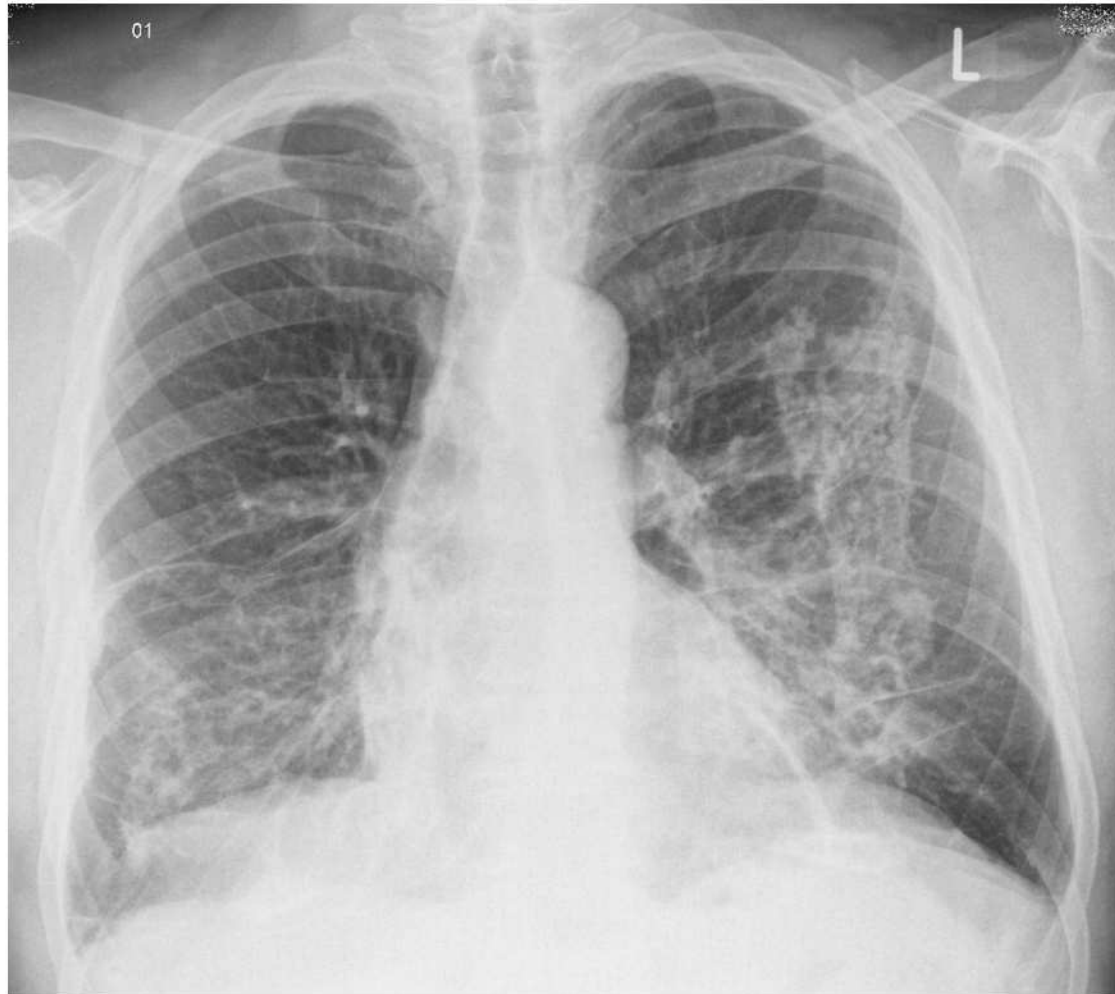
Asbestoos

- Asbestitekkene kopsufibroos
- põhikaebuseks õhupuudus
- progresseeruv (ka maligniseeruv) või latentne

Röntgenoloogilised tunnused

- spetsiifilised puuduvad
- retikulaarne tihenemine
- ebaregulaarsed tihenemiskolded
- pleuranaastud

Asbestoos



<https://radiopaedia.org/cases/asbestosis-2?lang=us>

Pleuranaastud

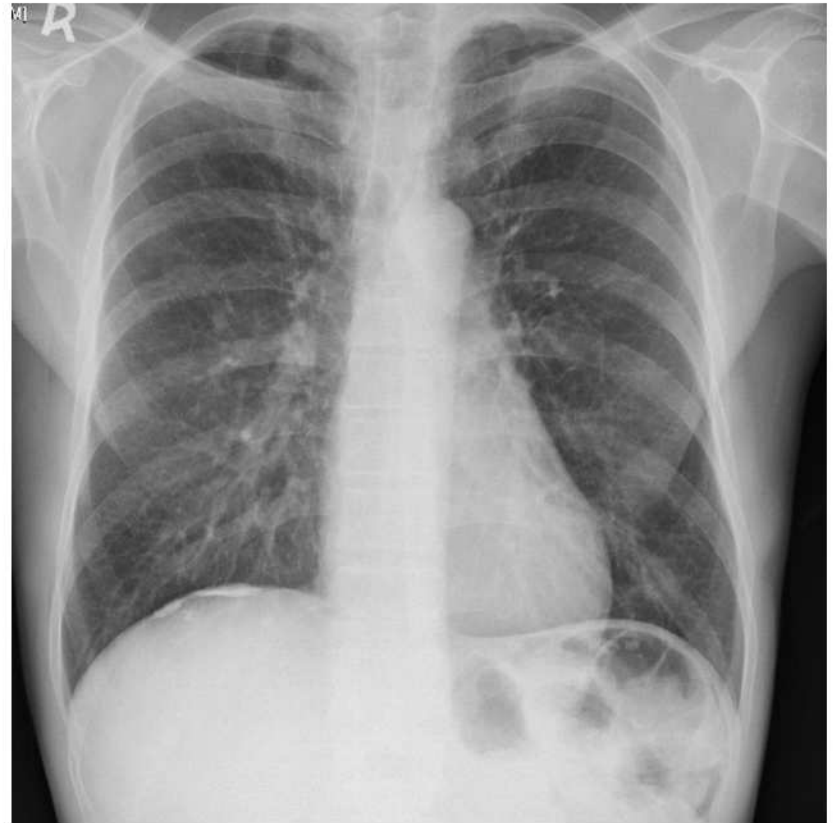
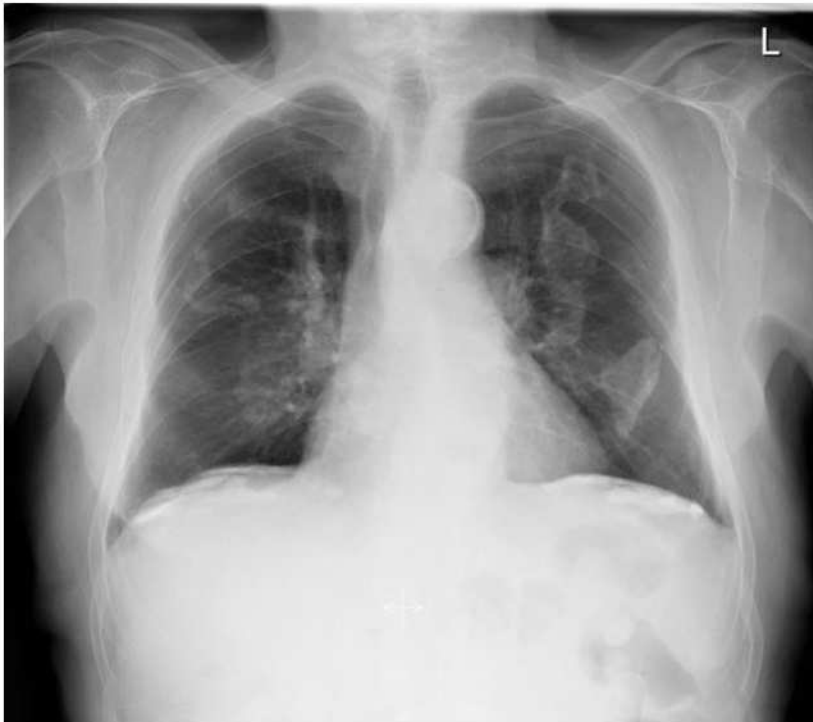- Sagedasim asbestitekkene kopsukahjustus
- asümptomaatilised

Röntgenoloogilised tunnused

- enamasti haaratud diafragmaalne ja paramediastinaalne parietaalne pleura
- kaltsifitseerunud või mitte
- iileksi e astelpõõsa leht



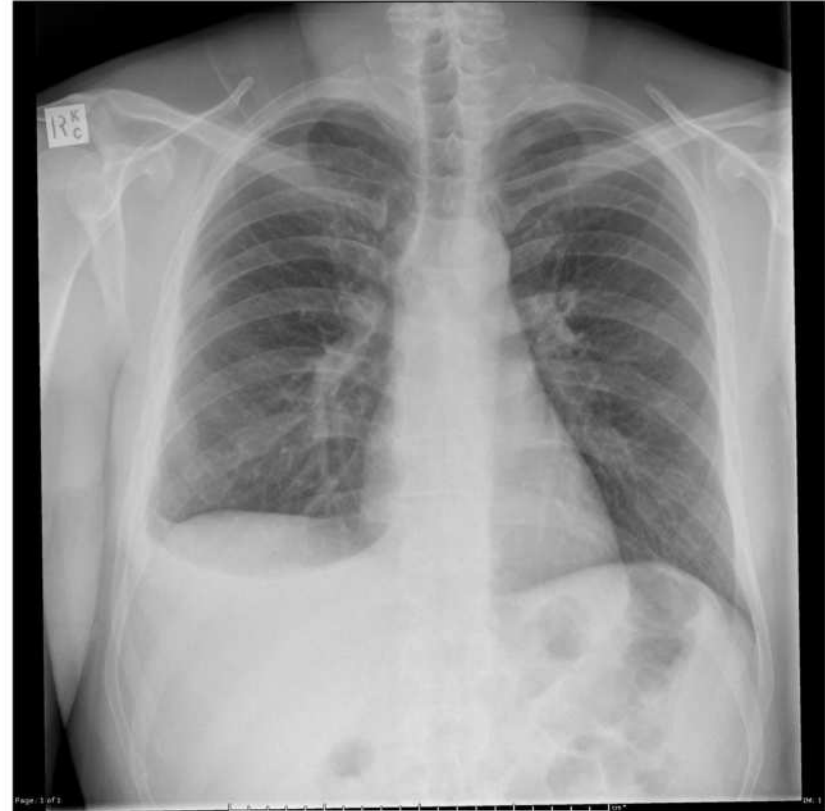Pleuranaastud



<https://radiopaedia.org/cases/pleural-plaques?lang=us>
<https://radiopaedia.org/cases/calcified-pleural-plaque?lang=us>

Pleuraefusioon

- düspnoe / rindkerevalu
- tekib aastakümned pärast ekspositsiooni
- enamasti hemorraagiline eksudaat
- lahenevad sageli iseeneslikult
- võivad korduda

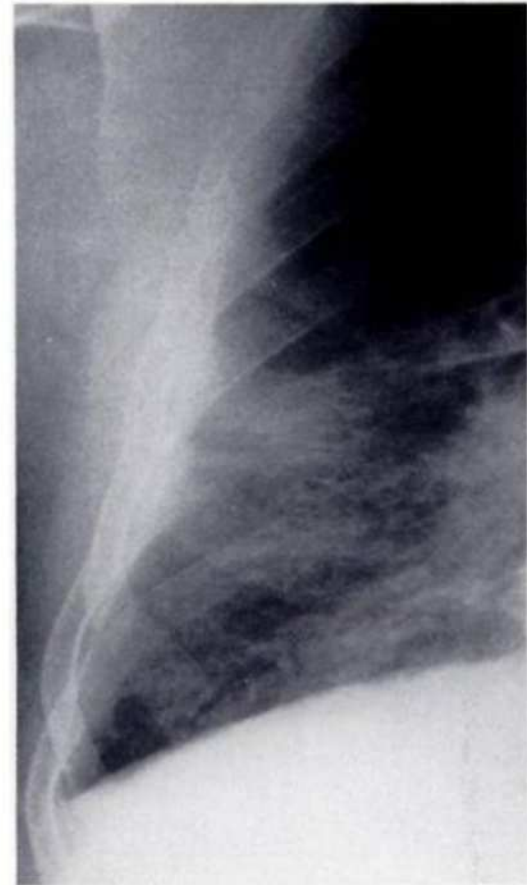


<https://radiopaedia.org/articles/benign-asbestos-induced-pleural-effusions-1?lang=us>

<https://radiopaedia.org/cases/small-right-pleural-effusion?lang=us>

Difuussed pleurapaksendid

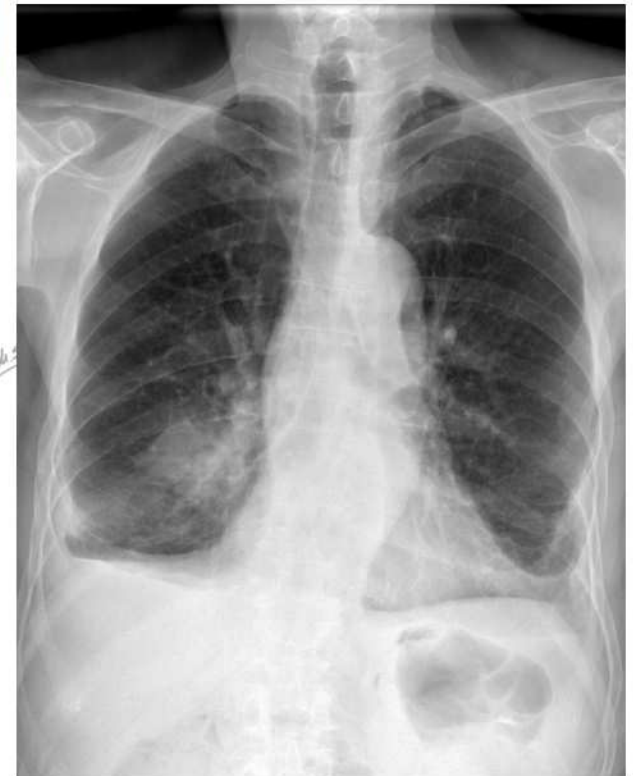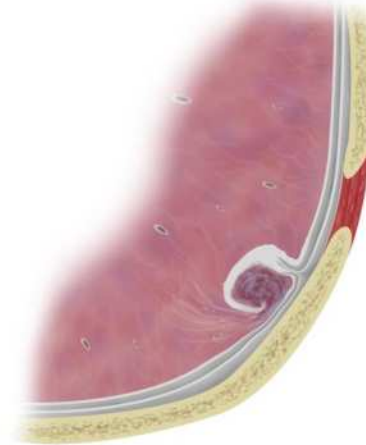
- DDx mesoteliomiga:
mesoteliom käitub
invasiivselt



Blesovsky sündroom

- Pleura „sissevõltumine“ koos atelektaasiga
- sagedamini alasagarad

round atelectasis



Mesoteliom

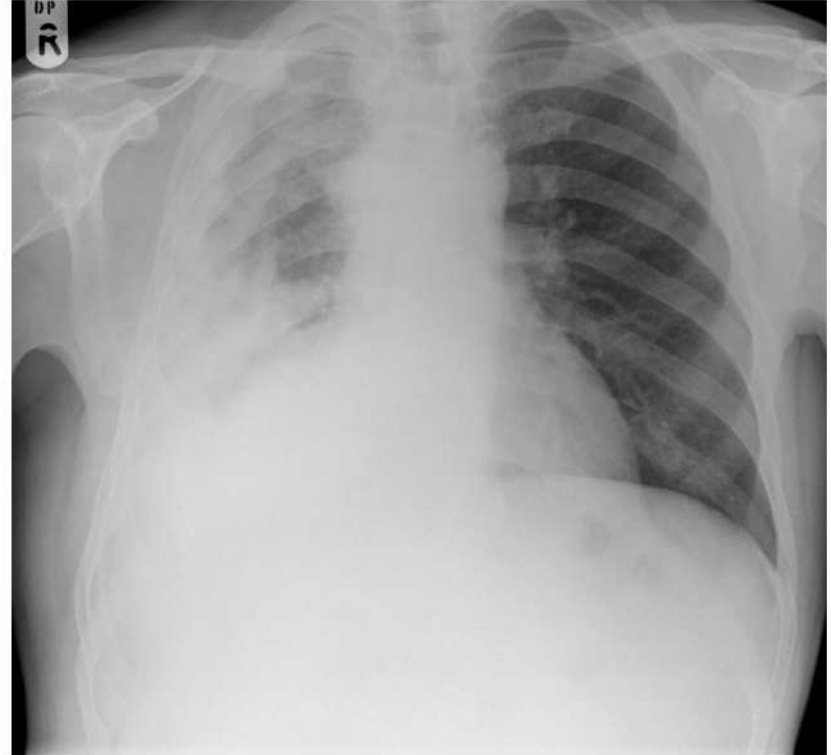- Agressiivne pahaloomuline kasvaja
- enamasti pleuraõõnes
- suhteliselt haruldane (kopsuvähiga võrreldes), aga väga tugev seos asbestiekspositsiooniga (10% eluaegne risk eksponeeritutel)
- aastakümneid pärast ekspositsiooni
- düspnoe, valu, pleuraefusioon

<https://radiopaedia.org/articles/mesothelioma?lang=us>

Mesoteliom

Röntgenoloogilised tunnused

- hüpotransparentsus pleura projektsioonil
- pleuraefusioon
- luukoe destruktsioon
- mediastinaalne lümfadenopaatia



Aitäh!