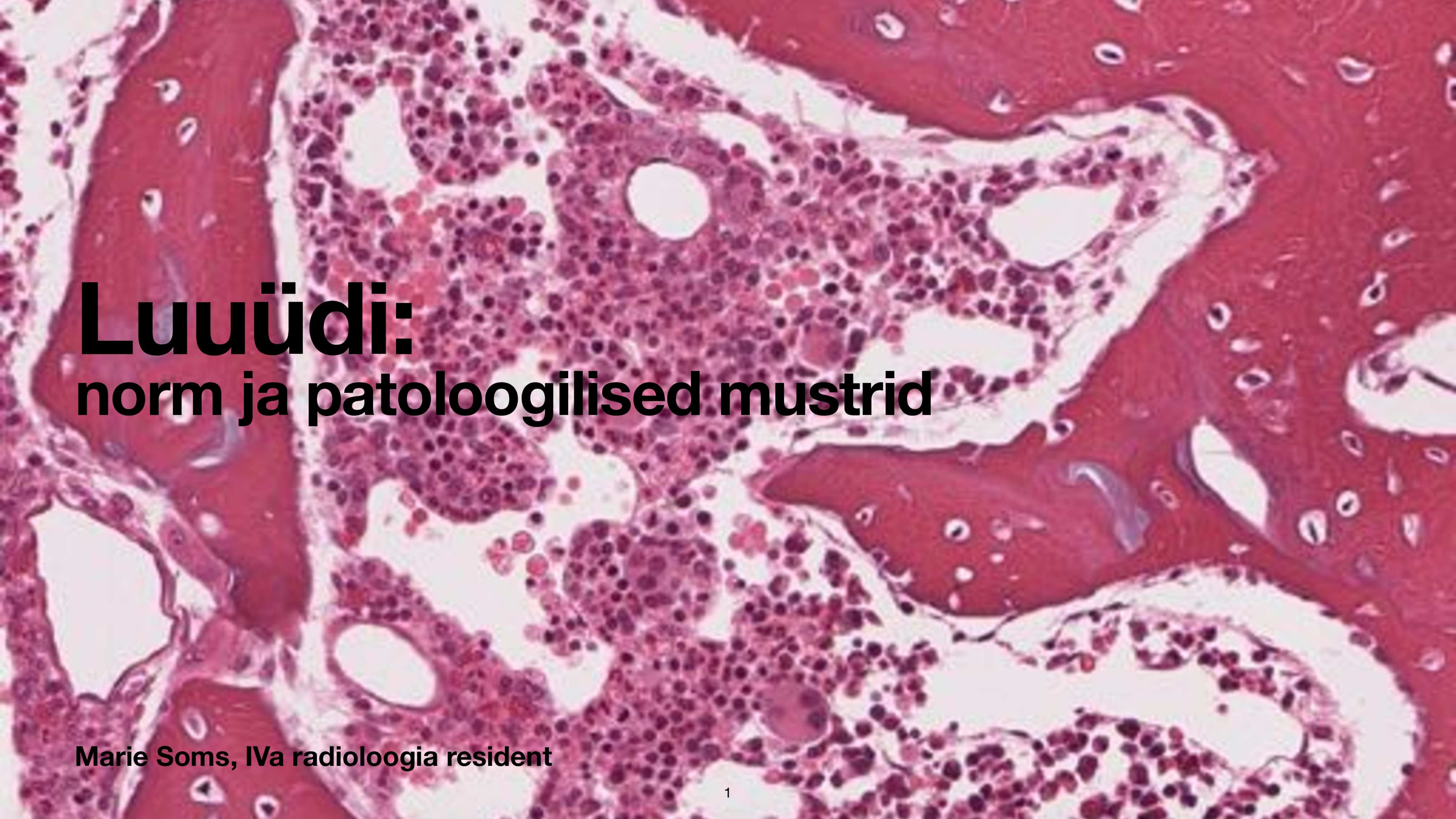

Luuüdi:
norm ja patoloogilised mustrid

Marie Soms, IVa radioloogia resident

Ettekande sisukord:

- Luuüdi koostis
- Luuüdi paigutus skeletis. Konversioon ja rekonversioon.
- Põhiprintsiibid luuüdi hindamisel MRT-l
- Patoloogilised mustrid

Luuüdi koostis:

1, 2

<u>Punane luuüdi e aktiivne üdi e hematopoeetiline üdi</u> - koht, kus eellasrakkudest toodetakse erinevaid liine küpseid vererakke.
40% vesi, 40% rasv, 20% valk
Sisaldab märkimisväärse osa rasva (!), millel on hematopooesi toetav roll.

<u>Kollane luuüdi e inaktiivne üdi e rasvüdi</u> - toetava ja keerukate endokriinsete funktsioonidega rasvkude
80% rasv, 15% vesi, 5% valk

Luuüdi kompositsioon on kogu eluea vältel vähemas või suuremas osas muutumises.

Punasel ja kollasel üdil
ei ole väga konkreetseid piire.
Ka punane üdi
sisaldab palju rasva.

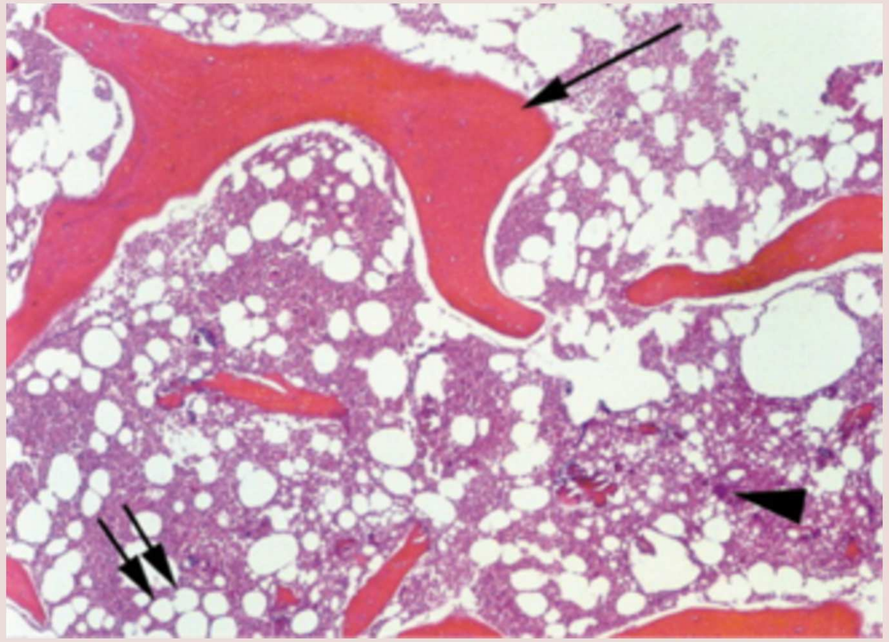

Pikk nool: luutrabeekul. Lühike nool: rasvarakk.
Noolepea: hematopoeetilised rakud.

1, 2

Luuüdi paigutus ja füsioloogiline muutumine:

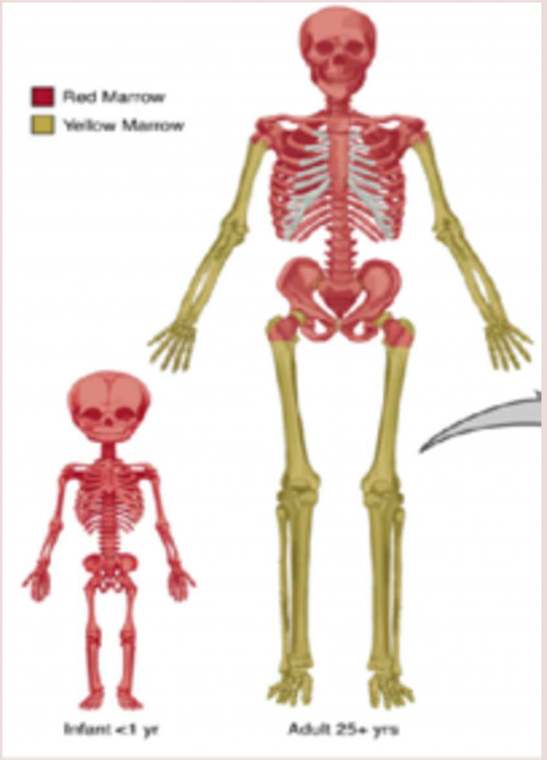

- Vastsündinul on peaaegu kogu luuüdi aktiivne. 1. eluaasta lõpuks on epifüüsides ja apofüüsides kollane üdi. Puberteedieas hakkab punane luuüdi kiirelt akumuleeruma ja täiskasvul moodustab kollane luuüdi kogu üdist ca 80%.
- **Konversioon** (ehk füsioloogiline punase üdi muutumine kollaseks) algab pikkade toruluude epifüüsidest ja diafüüsist. Kõige kauem püsivad väikesed punase üdi saarekesed metafüüsides.
- <u>Vaagna lameluudes ja lülikehades on konversioon osaline ja toimub viimases järgus.</u>
- Meestel toimub konversioon kiiremini kui naistel.
- NB! **Luuüdi täisealine vanus on 25** (30) aastat, mitte 18 aastat!

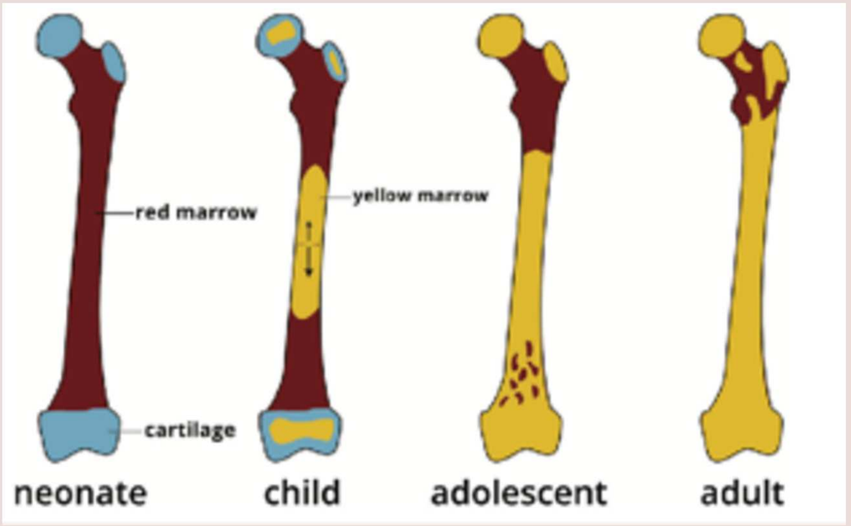

Normaalne konversioon: distaalselt -> proksimaalsele; apendikulaarsest skeletist -> aksiaalsesse; toruluude diafüüsist -> metafüüsi suunas.

Konversioon, rekonversioon ja hüperplaasia:

1, 2, 3

- Enne 40. eluaastat on punane üdi lülikehades suhteliselt difuusne; kollase üdi saarekesed on vaid *plexus basivertebralise* piirkonnas. Peale 40. eluaastat algab ka lülikehades intensiivsem konversioon.

- Konversioon toimub lülikehades kolmes mustris: 1) lõpp-plaadi alusi viiruna; 2) väikese fookusena; 3) suurema ümara fookusena.

- Luuüdi on väga keskkonnatundlik. Mõju avaldavad nt dieet, aneemia, krooniline hüpoksia (suitsetamine, kopsuhaigused), rasedus, ravimid ja kemoteraapia (tsütokiinide kaudu), sportlik aktiivsus.

- Punase luuüdi hüperplaasia - <u>konversioon on aeglasem</u>, sest aktiivset üdi on rohkem vaja.

- Rekonversioon on protsess, kus juba kord ära konverteerunud kollane üdi muutub <u>taas punaseks</u>.

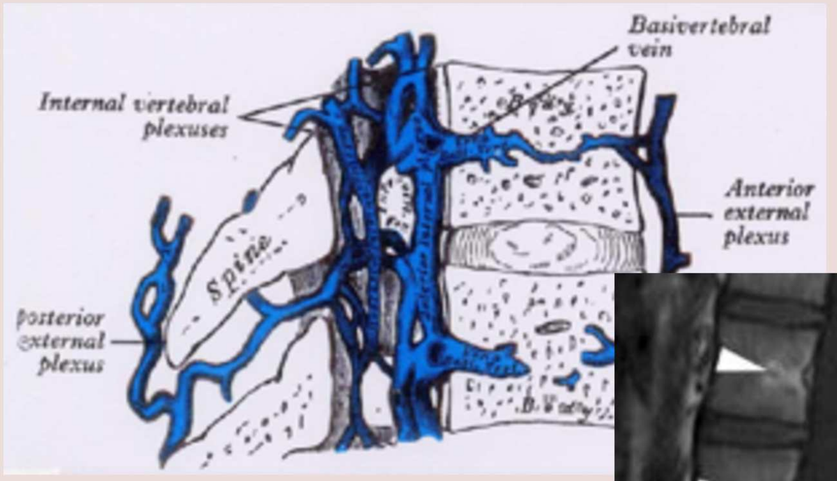

T1. Basivertebral plexus.

T1. Fokaalne rasvüdi suuremate ja väiksemate fookustena. Normileid, 81a N.

Luuüdi MRT alused:

- Kortikaalne luu on signaalivaba, samuti trabeeklite süsteem isoleeritult vaadates. Luule annabki signaali tema üdi.
- Luuüdi signaal sõltub rasva, vee ja valgu kogusest.
- Kollane üdi on T1 intensiivse* ja T2 mõõduka signaaliga; võrreldav nahaaluse rasvkoega.
- Punane üdi on T1 ja T2 mõõduka signaaliga; lülivahediskist ja lihastest intensiivsem. T2 sekventsis on punane üdi kollasest ikkagi hüpointensiivsem.
  Vaagnaluudes ja pikkade toruluude metafüüsides paigutub laiguti - tekib kirju pilt.
- Üldiselt T1 sekventsis on luuüdi kirjum, T2 homogeensem ja raskemini eristatav.
- Rasvsupressioon sekventsid - enamus patoloogilisi muutusi on intensiivsema signaaliga kui punane (ja kollane) üdi.
- Keerulistel juhtudel aitavad meid ka DWI, ipp-opp ja k/a kuvamine.

*SE intensiivne, FSE ja TSE veelgi intensiivsem. Viimased kliinilises praktikas aja faktori tõttu enam kasutusel.

T1

T2

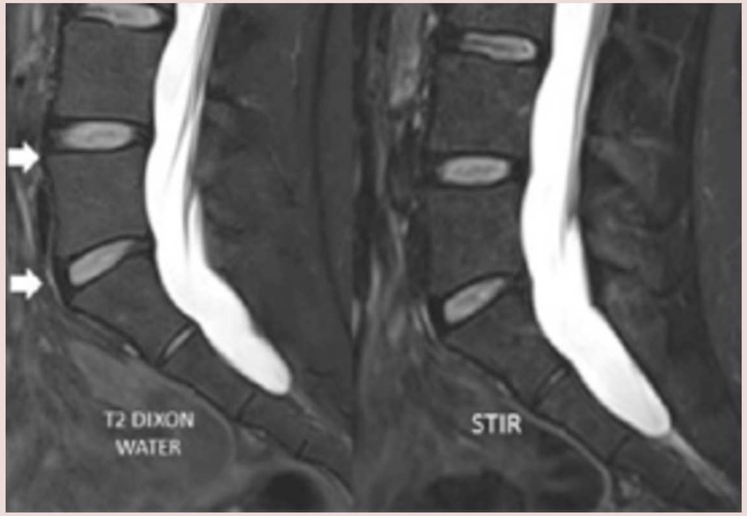

Erineva metoodikaga fat sat.

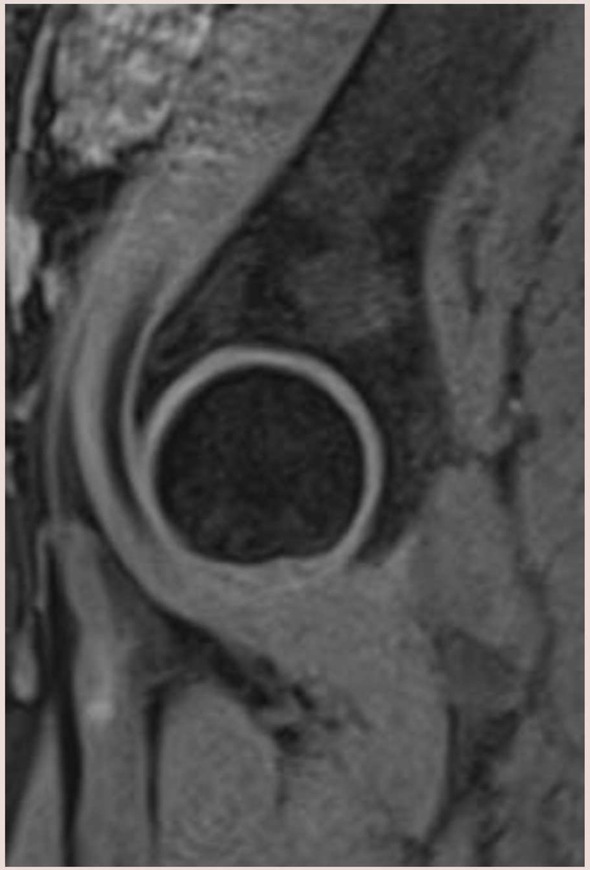

T1 fat sat

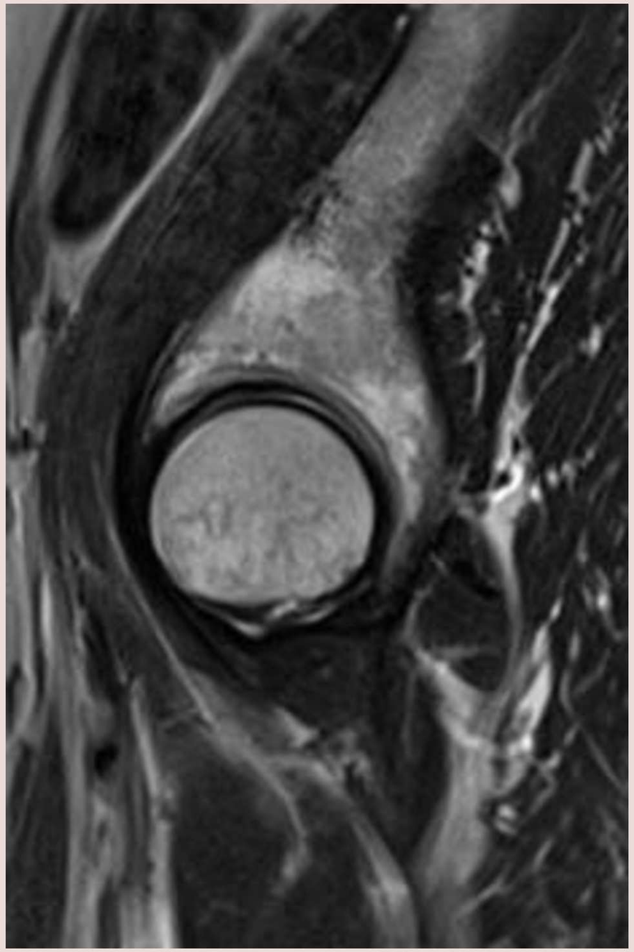

T2

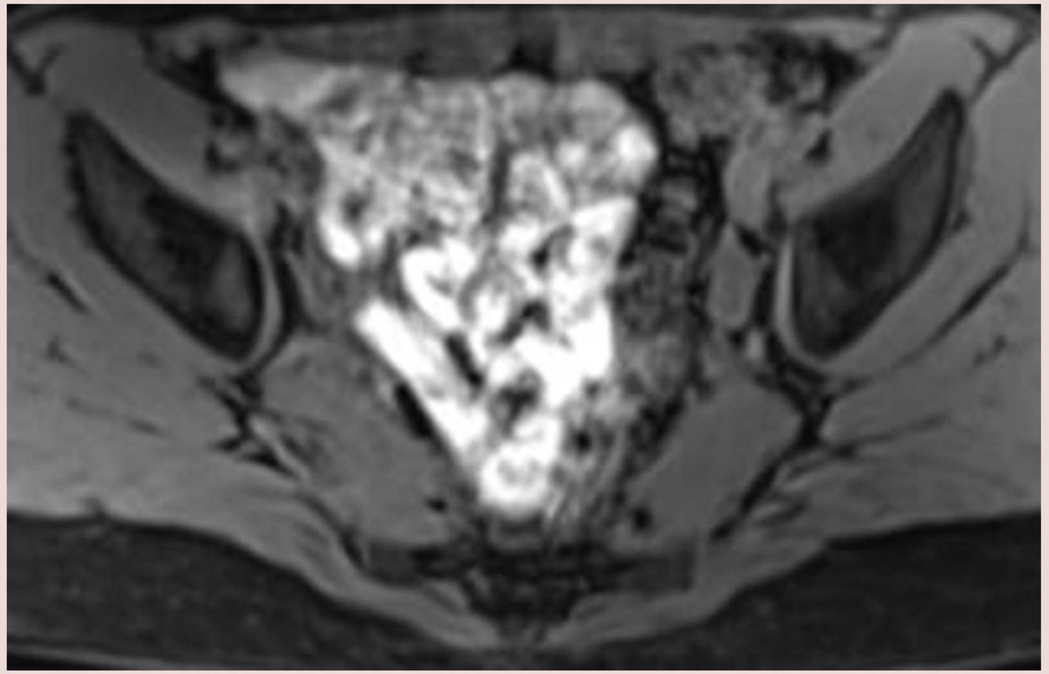

T1 fat sat

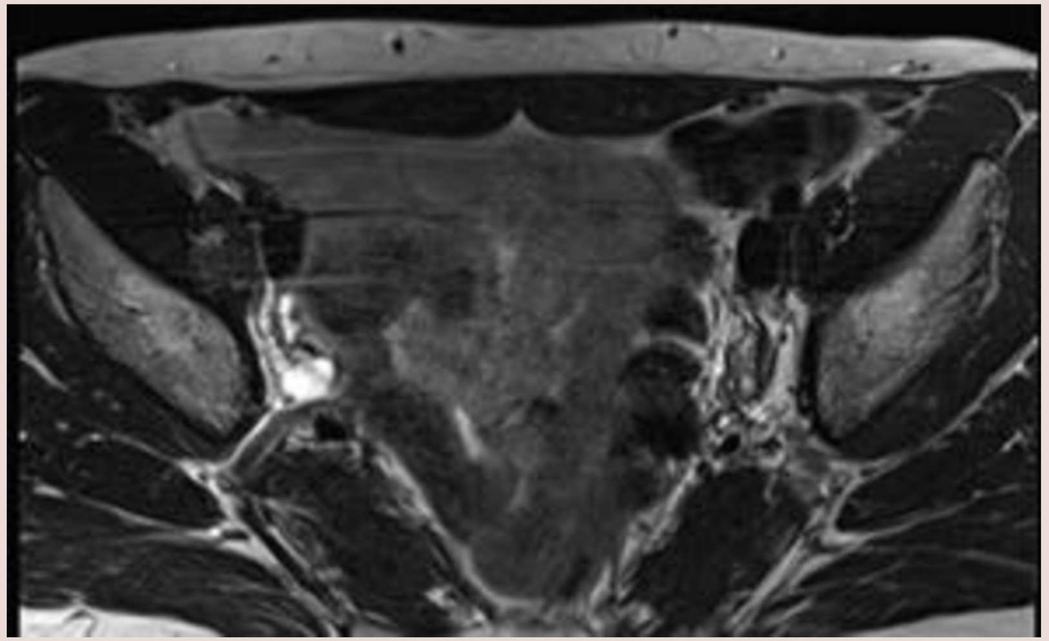

T2

Näide igapäevast. N 27 endometrioosi MRT uuring.
Luuüdi on aksiaalses skeletis kirju signaaliga.
Sugu ja vanust arvestades normileid.

Uuringut vaadates veendume, et T1 fat satil on
kergelt hüperintensiivsem punane üdi;
T2 on samad punase üdi kohad madalama signaaliga.

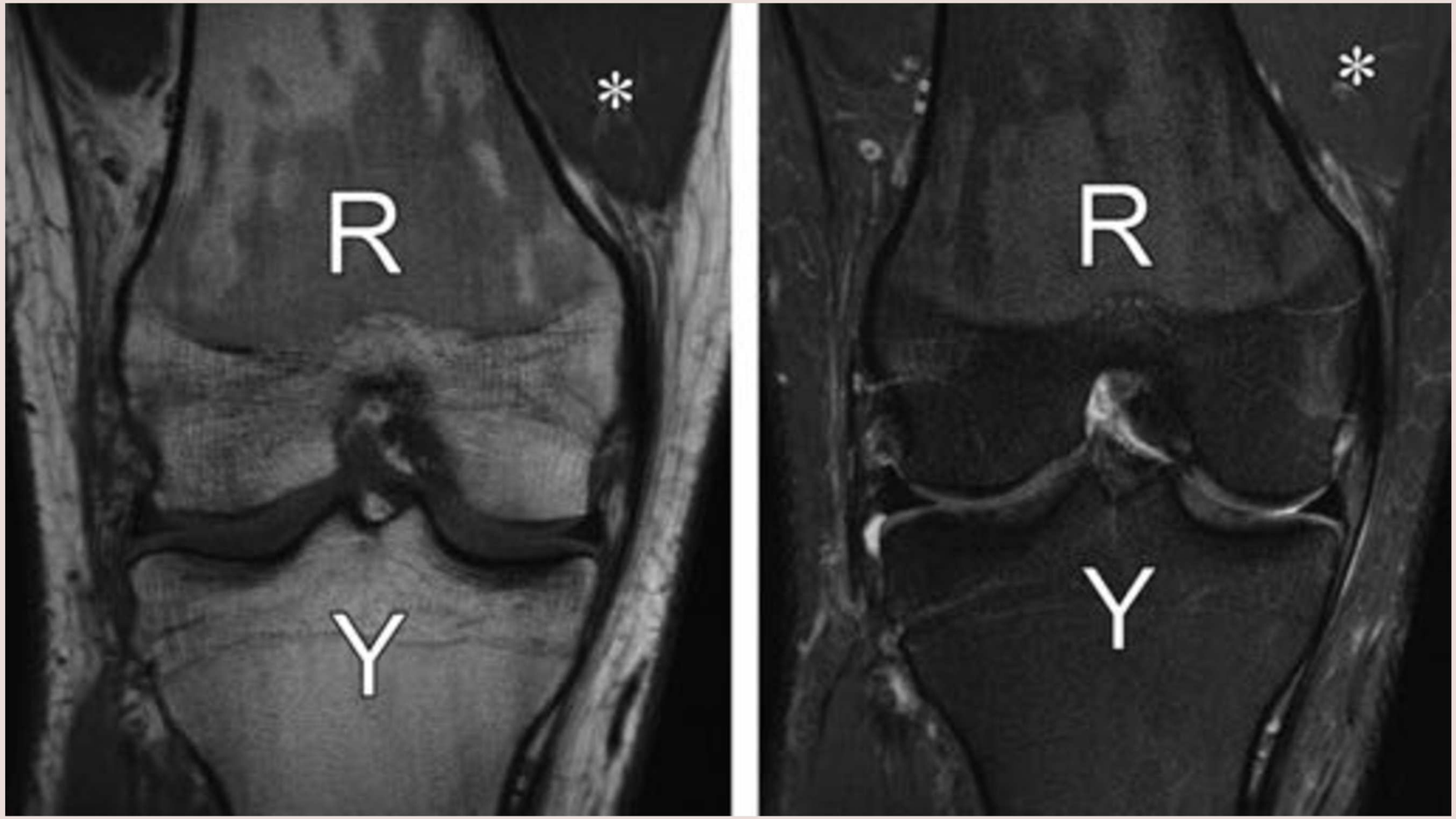

T1 PD

Näide igapäevast. M 26 põlveliigese MRT.
Y - kollane üdi on T1 intensiivsema signaaliga, kui punane; võrreldav nahaaluse rasvaga.
R - punane üdi on T1 kollasest hüpointensiivsem, ei ulatu epifüüsi ja puudub tibias;
on nii T1 kui PD lihastest hüperintensiivsem.

Veel mõned üldised põhimõtted:

- Kõrgeima diagnostilise väärtusega eristamaks maliigset ja beniigset muutust on sekventsid, mis aitavad otsustada, kas rasv on asendunud (fokaalse/dissemineeritud/difuusse) tsellulaarse muutusega - ehk siis T1 ja T1 fat sat sekventsid.

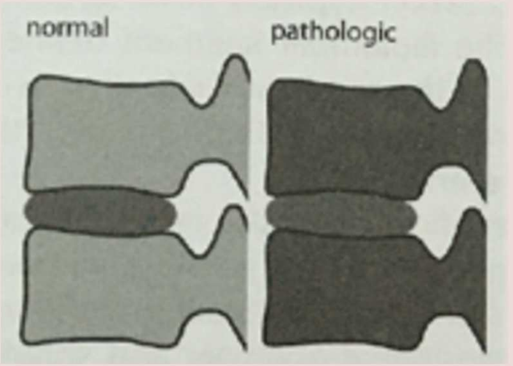

- Kui T1 sekventsis on luuüdi signaal kõrvalolevate lihaste/diskide omast hüpointensiivsem, on see väga tõenäoliselt patoloogiline.
  1,5 T on täpsem võrrelda diskiga, 3 T lihastega. Erand on vastsündinud, kelle üdi ongi tohutult tsellulaarne.

- T1 sekventsis fokaalne signaalitõus on tõenäoliselt normaalne luuüdi või beniigne muutus.
  Erand on melanoomi mts!

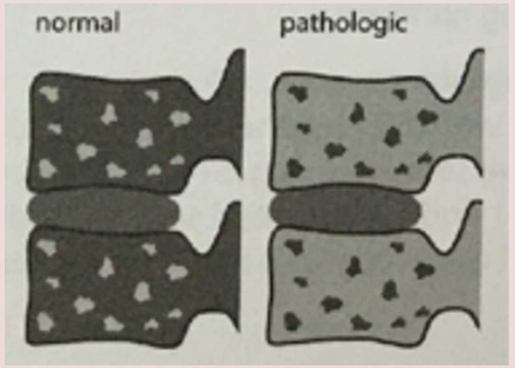

- Lülikehade üdi inhomogeensuse korral proovi otsustada, kas pigem on tegemist rasva signaaliga fookustega aktiivse üdi foonil (norm/beniigne) või hüpointensiivsete fookustega rasvüdi foonil (patoloogia).

- Füsioloogilised luuüdi muutused on pigem sümmeetrilised, bilateraalsed.

Haiguslikud muutused [1]

Luuüdi ruumis võib näha palju erinevaid patoloogiaid, kuid neid saaks üldiselt jagada nii:

- marrow conversion abnormalities (luuüdi konversiooni häired)
  nt hüperplastiline luuüdi suitsetajatel, kestvusalade sportlastel, viljakas eas naistel; rekonversioon kroonilistel haigetel

- myeloid depletion (punase luuüdi ammendumine)
  nt kiiritusravi või kemoteraapia järgselt, aplastilise aneemia korral

- marrow edema (luuturse)
  nt trauma, tuumor, infektsioon, artriit

- marrow ischemia or necrosis (luuüdi isheemia või nekroos)
  nt reieluupea (kollase üdi) avaskulaarne nekroos

- marrow infiltration (luuüdi ruumi infiltratsioon)
  Luuüdi ruum võib täituda põletikuliste, kasvajaliste või sidekoe rakkudega. Võib lisanduda trabeeklite destruktsioon. Nt osteomüeliit, leukeemia, müelofibroos.

Fokaalne T1 tõus

4

Any bone marrow	Normal variant
	Focal fatty marrow
	Solitary hemangioma
	Degenerative disk disease
	Paget disease
	Melanoma metastasis
	Bone marrow hemorrhage
	Lipoma

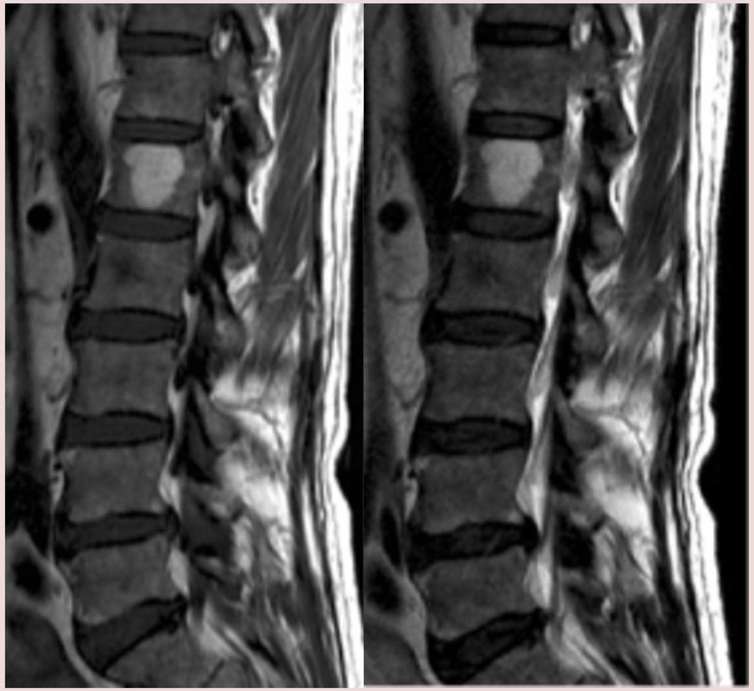

T1 ja T2. Hemangioom.

T1. Modic II lõpp-plaadi alused muutused

- Hemangioomid on sage juhuleid. Sisaldavad palju rasva ja vett.
- Modic II muutus: isheemia foonil punase üdi konversioon kollaseks
- Melanoomi mts sisaldab melaniini/hemorraagiat - mõlemad paramagneetiliste omadustega. NB! nekroosi korral ei kehti.

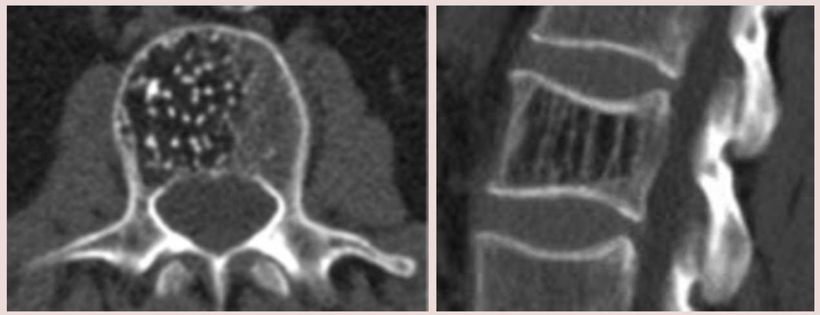

Hemangioom KT-s: polka-dotted ja corduroy sign.

Difuusne/multifokaalne T1 tõus [4]

Sisuliselt tähendab see, et luuüdi tsellulaarsus on millegipärast vähenenud.

Any bone marrow	Prior radiation treatment
	Osteoporosis
	Multiple hemangiomas
	Spondyloarthropathy
	Anorexia nervosa
	Chronic malnutrition

- Kiiritusravi hävitab luuüdi vaskulaarsed sinusoidid ja hematopoeetilised rakud. Need asenduvad rasvaga. Muutus piirneb teravalt kiiritusväljaga.
- Luuhõrenemise korral toimub luuüdis fat-packing. Fokaalseid ümaraid muutusi võib olla raske eristada hemangioomidest.
- Raskete krooniliste haiguste ja anoreksia korral võib tekkida liigvarane konversioon, rasketel juhtudel ka rasvarakkude atroofia ja asendumine tarretisetaolise veesignaaliga ainega.

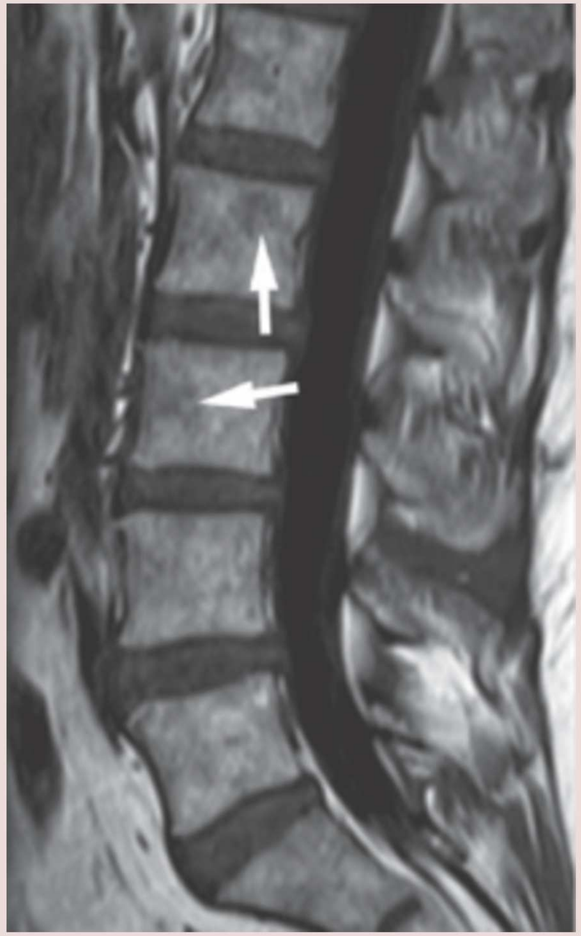

T1. N 64.
Osteoporoosi tõttu kirju luuüdi.
Noolte all bull's eye sign,
mis näitab normaalseid rasva fookuseid.

Fokaalne T1 langus

4, 5

Endplate centered	Degenerative endplate changes
	Osteomyelitis
	Amyloid
Primarily in vertebral body	Atypical hemangioma
	Fracture
	Malignancy
	Fibrous dysplasia
	Metastasis
	Myeloma
	Lymphoma
Centered in posterior elements	Primary bone tumor
	Fracture

- Kõige sagedamini annavad luumetastaase prostata, rinna, neerurakuline, kilpnäärme, kopsu, pankrease vähk. Pahaloomulistest kasvajatest paiknevad lülides sageli veel müeloom ja lümfoom. Primaarseid pahaloomulisi luukasvajaid on oluliselt harvem.
- Lümfoom võib skeletis olla nii primaarne kui sekundaarne. Lümfoomi (vs leukeemia) korral on luuüdi haaratus ravi seisukohast väga oluline otsus.

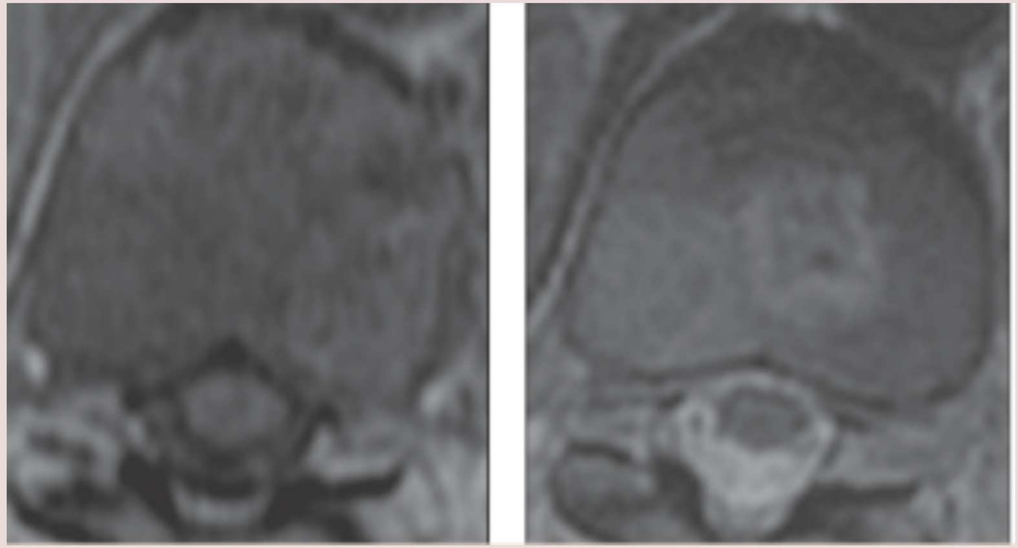

T1 ja T2. Maliigsuskahtlane tunnus on ka T2 rim sign. Rinnavähi metastaas.

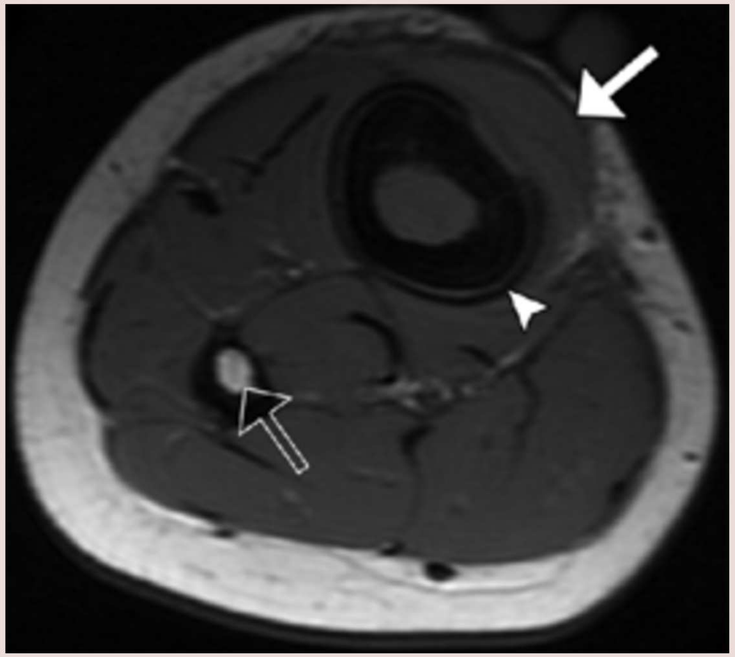

T1. Fibulas normaalne rasvüdi signaal. Tibias leukeemiline infiltraat ja kortikaalne reaktsioon.

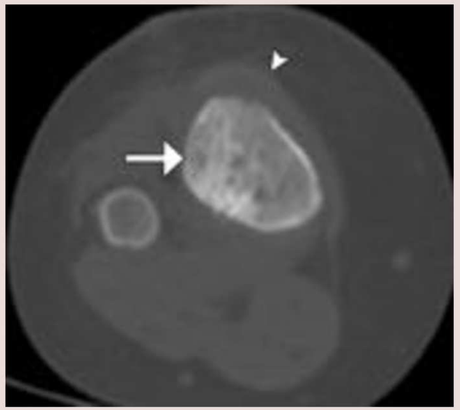

Sarnane leid KT-uuringul.

Fokaalne T1 langus[4]

- Kuigi enamik hemangioome on suure rasvasisaldusega, on ka atüüpilisi T1 hüpointensiivse signaaliga. Läheb segamini metastaasidega. Täpsustamiseks soovitatakse pigem KT (kui kolle on piisavalt suur), kui k/a MRT - hemangioom ka kontrasteerub, samas KT-s on tüüpilise struktuuriga.

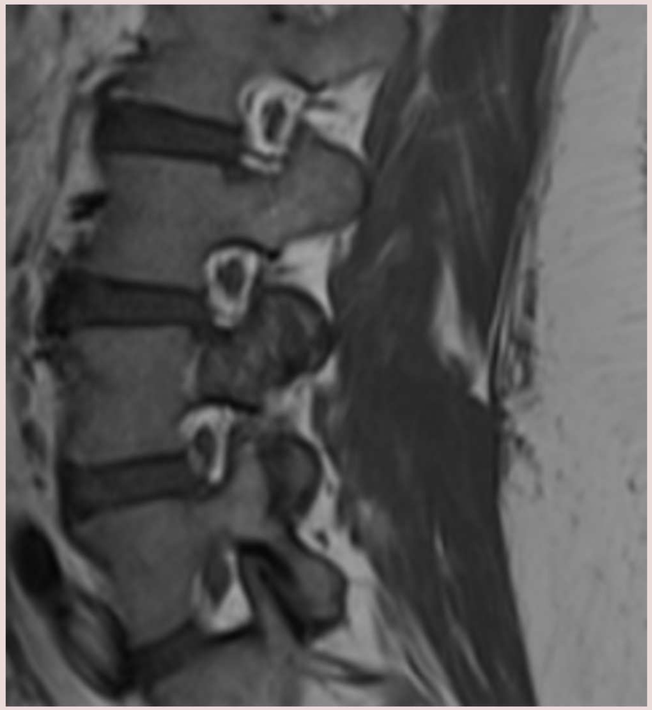

T1

T2

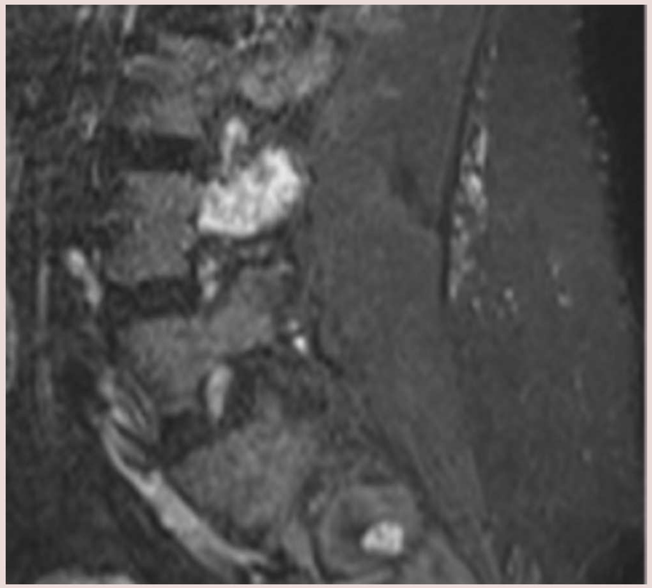

STIR

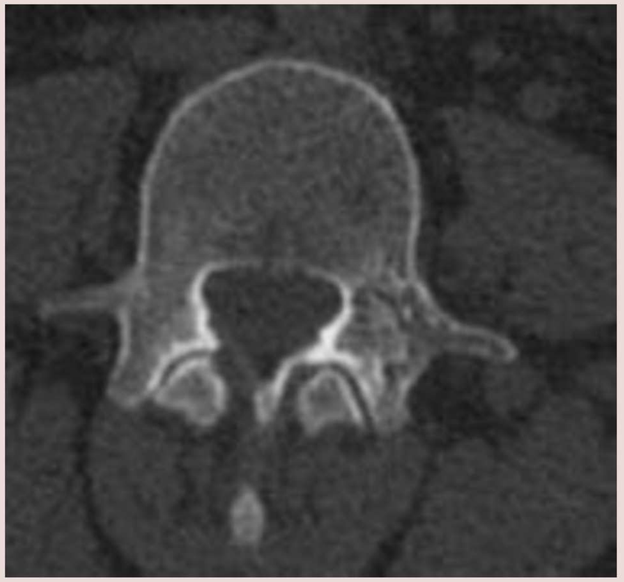

KT

Difuusne/multifokaalne T1 langus [4]

Any bone marrow	Hematopoietic hyperplasia
	Neoplasm
	Renal osteodystrophy
	Sarcoidosis
	Spondyloarthropathy
	Myelofibrosis
	Mastocytosis
	Hemosiderosis
	Gaucher disease
	Gout

Difuusseid muutusi on väga raske märgata just ühtluse tõttu.

Isegi kui ei saa aru, kas tegemist on halvaloomulise muutusega, on radioloogina hea lihtsalt muutusele tähenepanu juhtida.

T1. N 28, rase.
Luuüdi T1 signaal on langenud,
kuid mitte rohkem kui lihastes.
Tegemist on hüperplastilise luuüdiga.

Rasketel hematopoeetilise hüperplaasia ja rekonversiooni juhtudel võib olla raske eristada maliigsest muutusest.

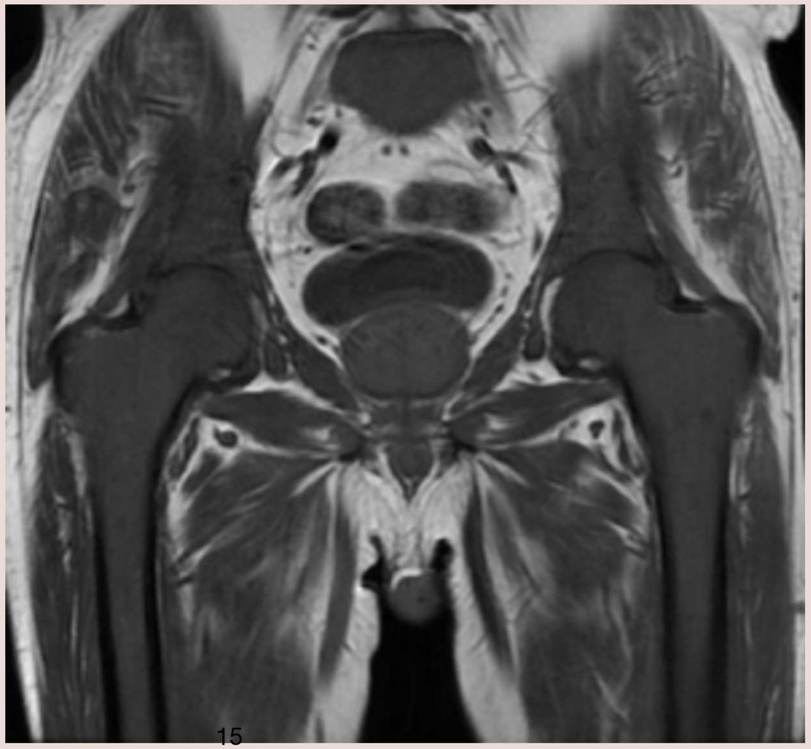

Primaarne müelofibroos.
Difuusne T1 signaali langus
(enam kui lihastes),
sest luuüdi on asendunud
kollageense sidekoe
ja fibroosiga.

Difuusne/multifokaalne T1 langus

T1

T2

Võrdluseks norm T1
lülikehad vs diskid

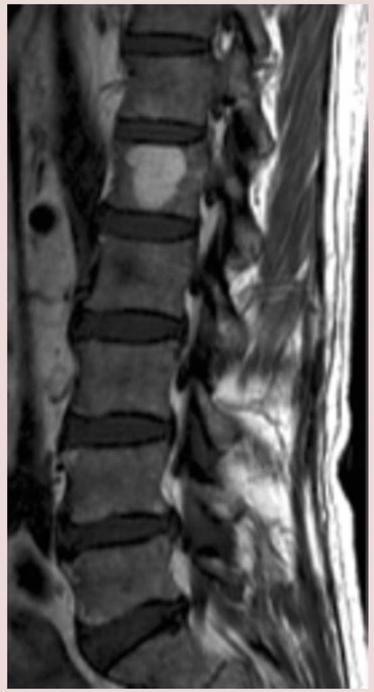

T1 sekventsis on lülikehades luuüdi difuusselt langenud signaaliga.
Patsiendi põhihaiguseks on müeloomtõbi.
Kaasuvalt on näha tüüpilist hemangioomi ning
Modic I tüüpi lõpp-plaadi aluseid muutuseid (luuturset).

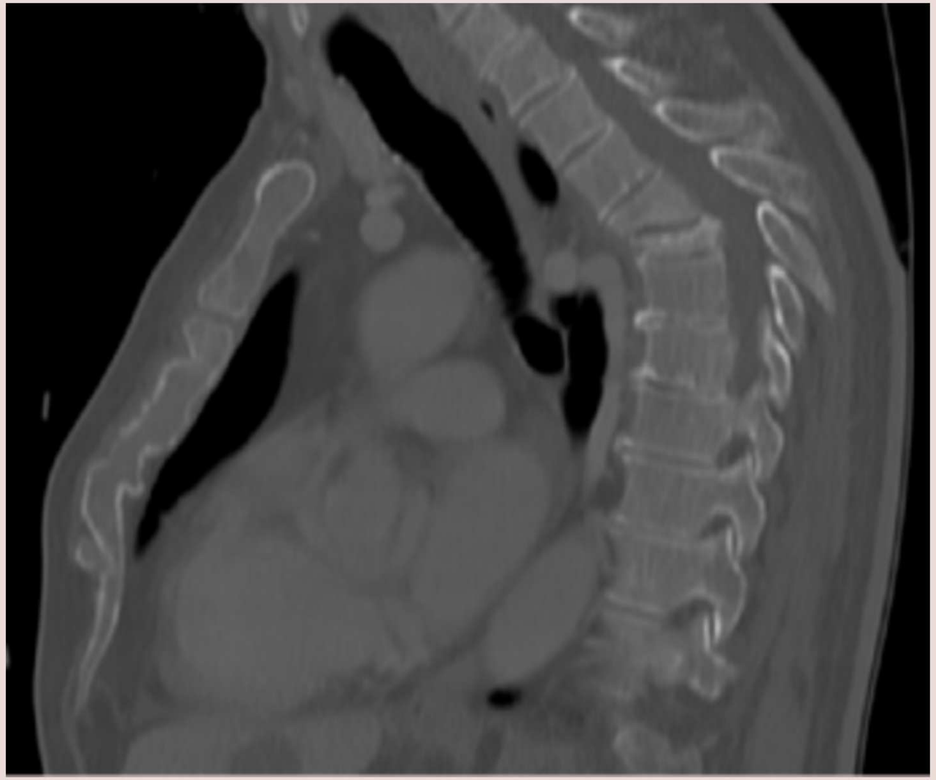

Müeloomi patsient.
Lülikehade murrud, sternumi murrud.
Müeloomi korral on lisaks plasmarakulisele infiltraadile oluline ka osteoklastide aktivatsioon, mis tekitabki lüütilisi koldeid.

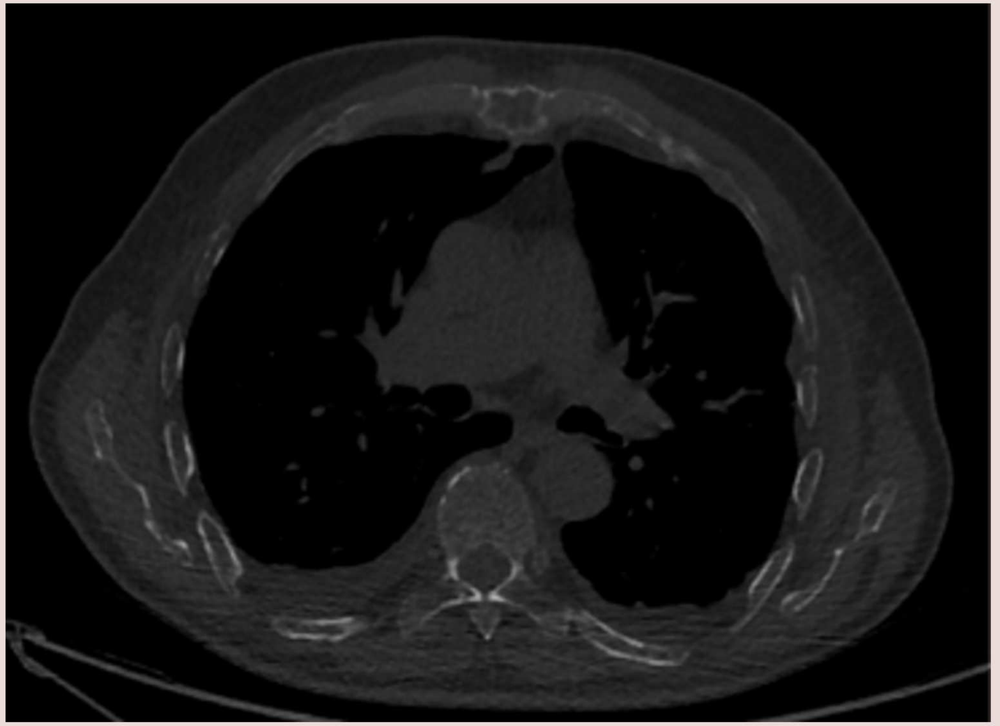

KT. Madala doosiga, luukernel (müeloomi protokoll).
Korteksi ebaühtlus, augud.

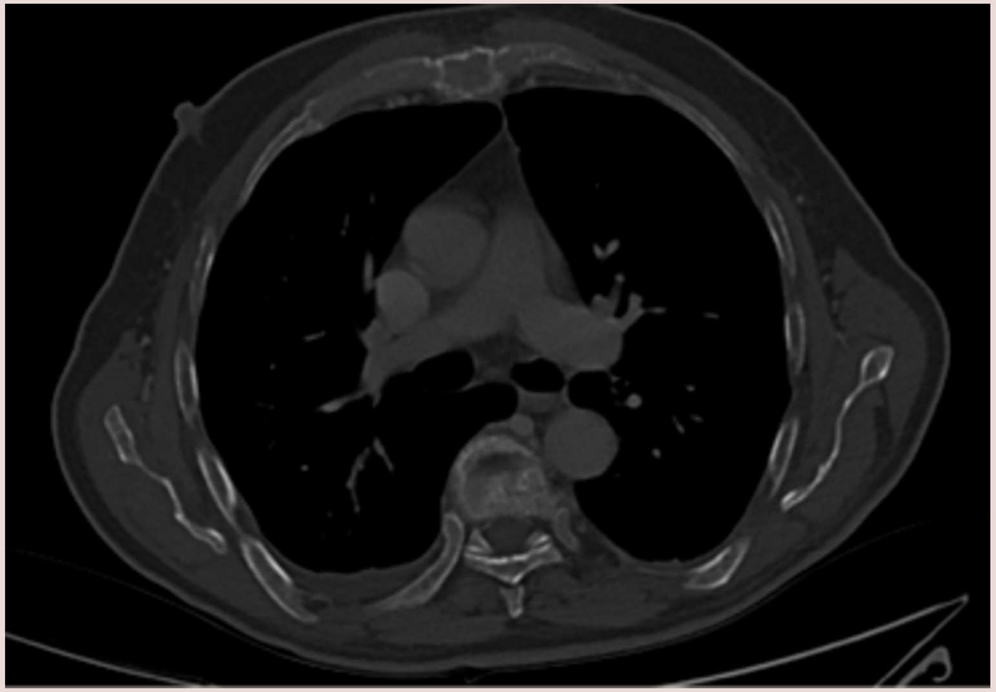

KT. Luuaken.

T1

T2

Terve lülisamba scani reaalsus.
Lülikehade signaal väga kirju -
liiga hüpointensiivsed ja
liiga vähe hüperintensiivsed muutused.
T1 luuüdi signaal liiga madal.

Ettekande teksti allikad:

- Evaluation of the Marrow Space in the Adult Hip. Andrews, C L. RadioGraphics 2000; 20:S27–S42
- Musculoskeletal Imaging Findings of Hematologic Malignancies. Navarro, S M et al. RadioGraphics 2017; 37:881–900
- MRI of Spinal Bone Marrow: Part 1, Techniques and Normal Age-Related Appearances. Shah, L M. *AJR* 2011; 197:1298–1308
- MRI of Spinal Bone Marrow: Part 2, T1-Weighted Imaging-Based Differential Diagnosis. Hanrahan, C J et al. *AJR* 2011; 197:1309–1321
- Imaging of Spinal Metastatic Disease. Shah, L M et al. International Journal of Surgical Oncology Volume 2011, Article ID 769753, 12 pages

.

Kasutatud pildimaterjal:

Slaid 1: https://histology.medicine.umich.edu/resources/blood-bone-marrow

Slaid 3: https://www.notquitenigella.com/2017/05/24/bone-marrow-toast/; Evaluation of the Marrow Space in the Adult Hip. Andrews, C L. RadioGraphics 2000; 20:S27–S42

Slaid 4: Musculoskeletal Imaging Findings of Hematologic Malignancies. Navarro, S M et al. RadioGraphics 2017; 37:881–900

Slaid 5: MRI of Spinal Bone Marrow: Part 1, Techniques and Normal Age-Related Appearances. Shah, L M. *AJR* 2011; 197:1298–1308, Van den Berg, H. Focal fatty deposits in spinal bone marrow. Case study, Radiopaedia.org. (accessed on 06 Dec 2021) https://doi.org/10.53347/rID-62170

Slaid 6: Fat Suppression with Dixon Techniques in Musculoskeletal Magnetic Resonance Imaging: A Pictorial Review. Guerini, H et al. Seminars in Musculoskeletal Radiology. 19(4):335-347; Gaillard, F. Normal lumbar spine MRI. Case study, Radiopaedia.org. (accessed on 06 Dec 2021) https://doi.org/10.53347/rID-35543

Slaid 8: Musculoskeletal Imaging Findings of Hematologic Malignancies. Navarro, S M et al. RadioGraphics 2017; 37:881–900

Slaid 9: isiklik foto raamatust "MR-NOTES.COM. Illustrated Notes on Musculoskeletal MRI" Fischer, W et al. 2016 3rd ed

Slaid 11: Gaillard, F. Vertebral haemangioma. Case study, Radiopaedia.org. (accessed on 07 Dec 2021) https://doi.org/10.53347/rID-9008; Gaillard, F. Modic type II endplate change. Case study, Radiopaedia.org. (accessed on 07 Dec 2021) https://doi.org/10.53347/rID-10170;

Slaid 12: MRI of Spinal Bone Marrow: Part 1, Techniques and Normal Age-Related Appearances. Shah, L M. *AJR* 2011; 197:1298–1308

Slaid 13: MRI of Spinal Bone Marrow: Part 1, Techniques and Normal Age-Related Appearances. Shah, L M. *AJR* 2011; 197:1298–1308; Musculoskeletal Imaging Findings of Hematologic Malignancies. Navarro, S M et al. RadioGraphics 2017; 37:881–900

Slaid 14: Hamidi, H. Atypical vertebral pedicle haemangioma. Case study, Radiopaedia.org. (accessed on 07 Dec 2021) https://doi.org/10.53347/rID-82337

Slaid 15: MRI of Spinal Bone Marrow: Part 1, Techniques and Normal Age-Related Appearances. Shah, L M. *AJR* 2011; 197:1298–1308; Radswiki, T. Myelofibrosis. Case study, Radiopaedia.org. (accessed on 07 Dec 2021) https://doi.org/10.53347/rID-11650

Slaid 16: Gaillard, F. Multiple myeloma - spine. Case study, Radiopaedia.org. (accessed on 07 Dec 2021) https://doi.org/10.53347/rID-12624

Slaid 7, 17, 18: isiklik