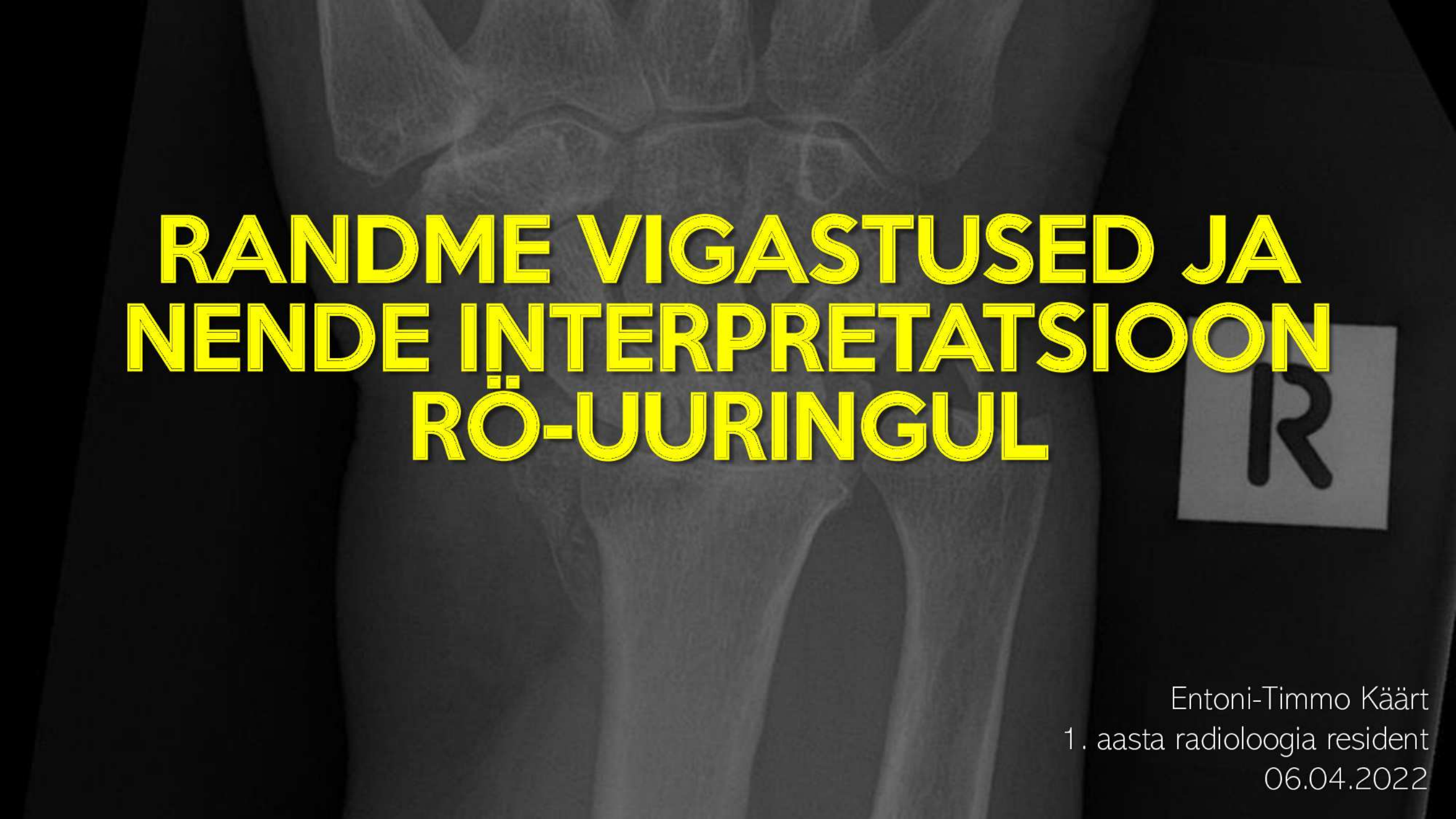

RANDME VIGASTUSED JA NENDE INTERPRETATSIOON RÖ-UURINGUL

Entoni-Timmo Käärt
1. aasta radioloogia resident
06.04.2022

PLAAN

- anatoomia
  - karpaal-luud (skafoid, lunaat)
  - joondumine
  - luustumistuumad ja lisaluukesed
  - anatoomilised variatsioonid
- murrud
  - täiskasvanu distaalne raadius
  - lapse distaalne raadius
  - skafoidluu

ANATOOMIA

1. karpaalluud
2. variatsioonid
3. sidemed ja liigesed
4. joondumine
5. luustumistuumad
6. lisaluukesed

KARPAAL-LUUD

- 8 luud
- moodustavad artikulatsiooni labakäe ja küünarvarre vahel
- proksimaalne rida:
  - skafoid
  - lunaat
  - trikvetrum
  - pisiform
- distaalne rida:
  - trapeetsium
  - trapesoid
  - kapitaat
  - hamaat

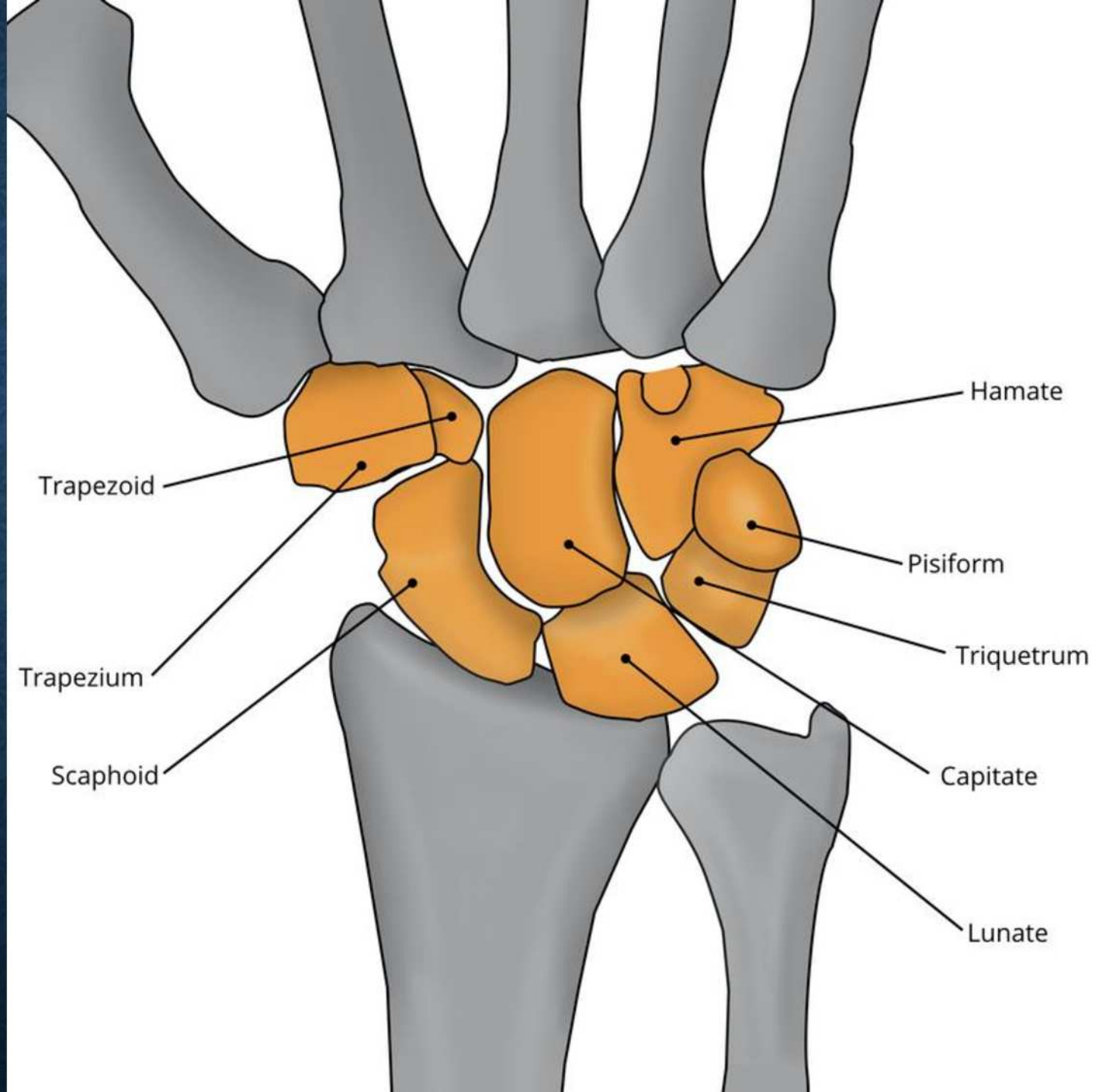

MNEMOONIKUD

- Sam Likes To Push,
  The Toy Car Hard
- Sally Left The Party,
  To Take Cathy Home
- Some Lovers Try Positions,
  That They Can't Handle
- She Likes To Play,
  Try To Catch Her
- So Long To Pinky,
  Here Comes The Thumb
- Straight Line To Pinky,
  Here Comes The Thumb

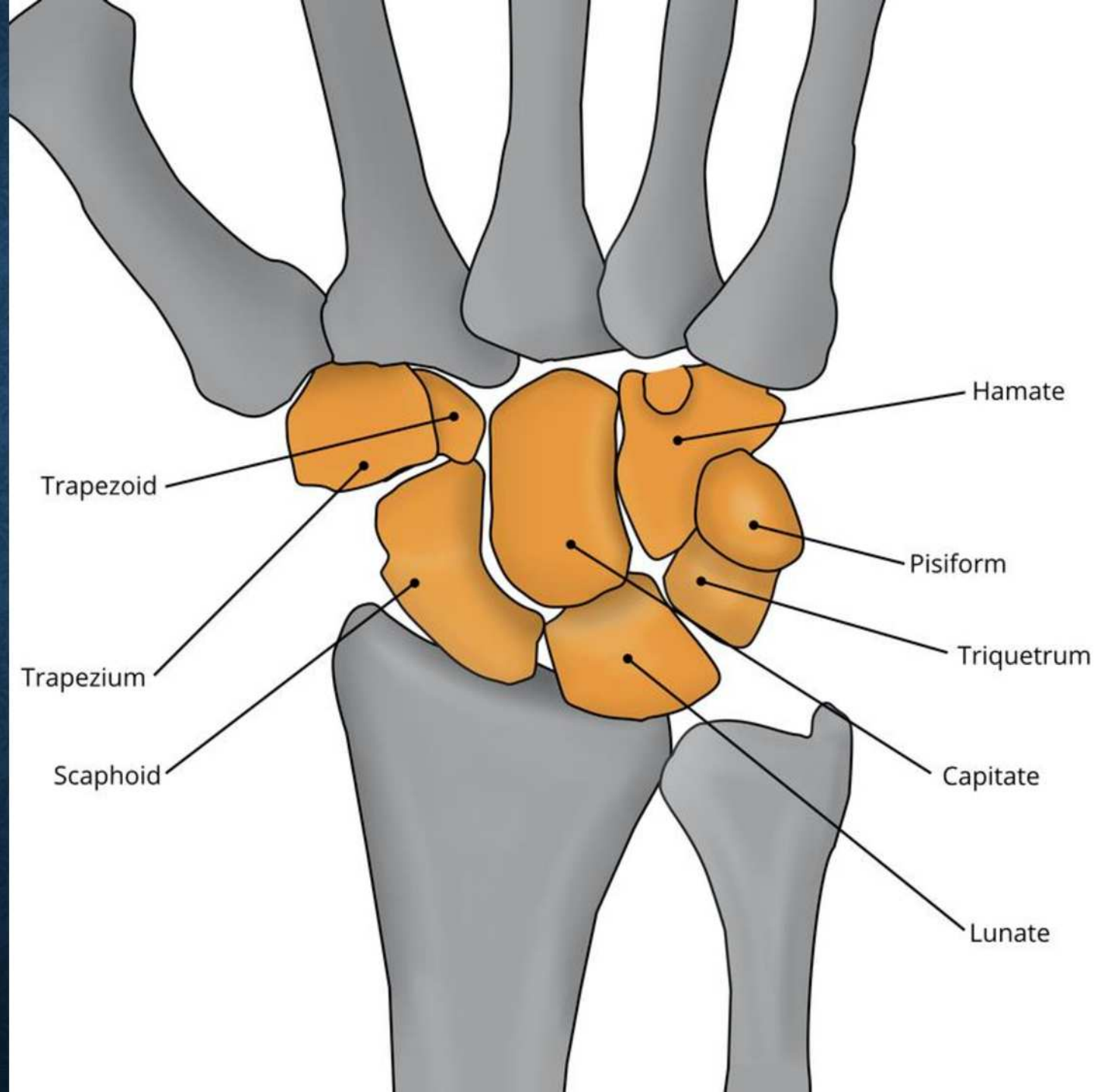

MNEMOONIKUD

- Sam Likes To Push,
  The Toy Car Hard
- Sally Left The Party,
  To Take Cathy Home
- Some Lovers Try Positions,
  That They Can't Handle
- She Likes To Play,
  Try To Catch Her
- So Long To Pinky,
  Here Comes The Thumb
- Straight Line To Pinky,
  Here Comes The Thumb

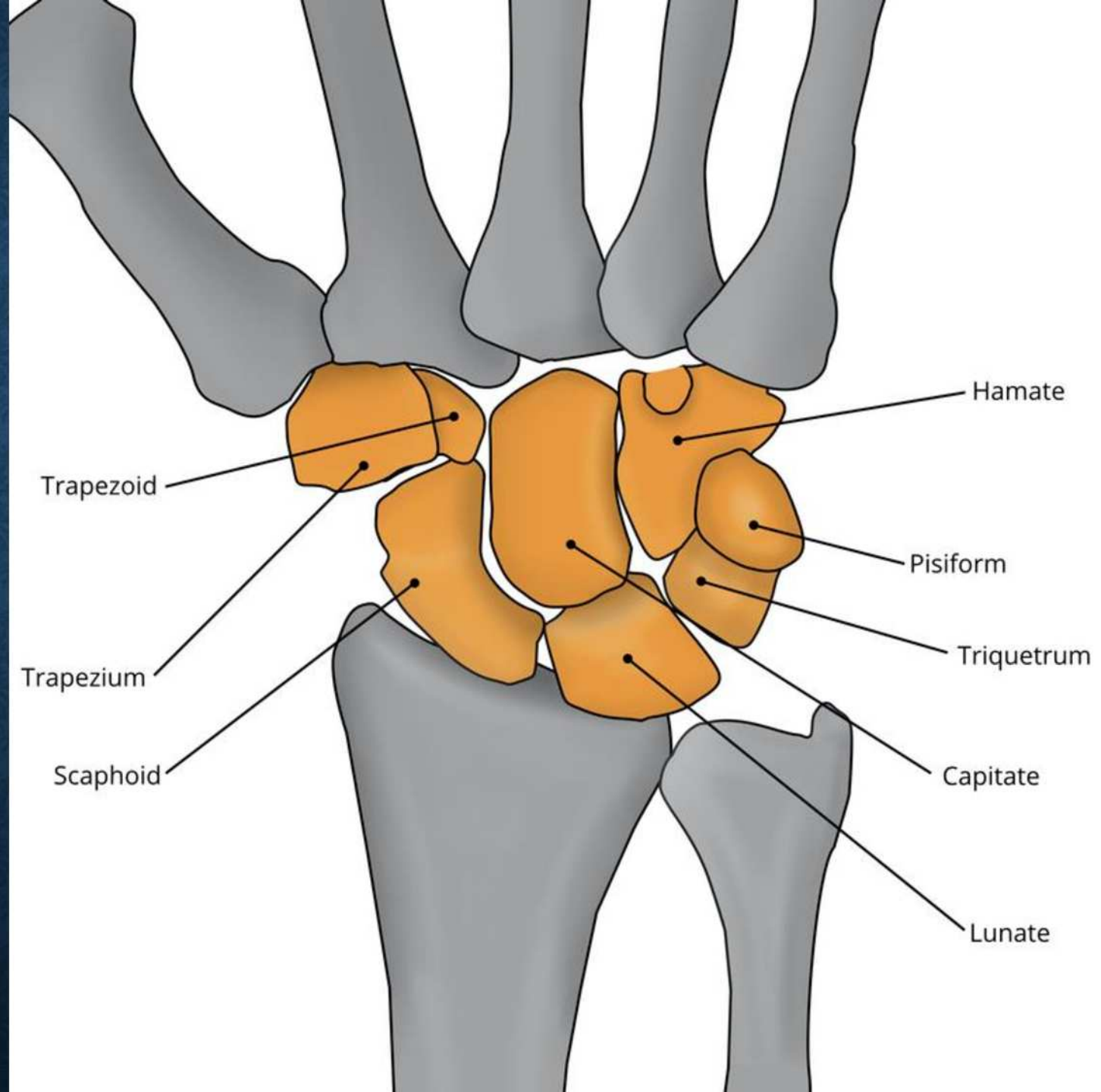

SKAFOID

- 75% kõikidest karpaal-luude fraktuuridest
- anatoomilised variatsioonid:
  - bipartite scaphoid
  - tripartite scaphoid
  - koalitsioon

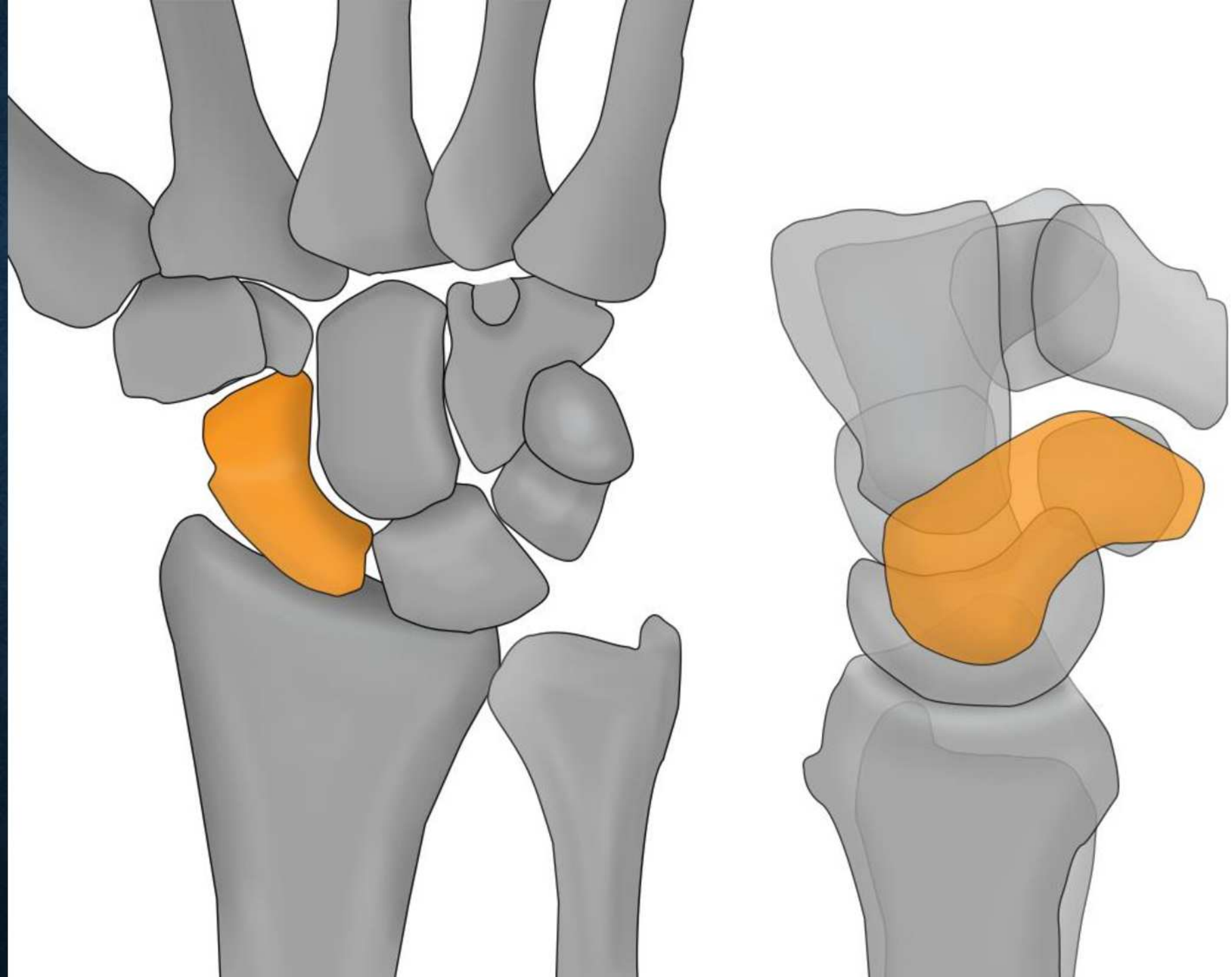

1. bipartite scaphoid.

LUNAAT

- 2 morfoloogilist tüüpi:
  - tüüp 1
  - tüüp 2

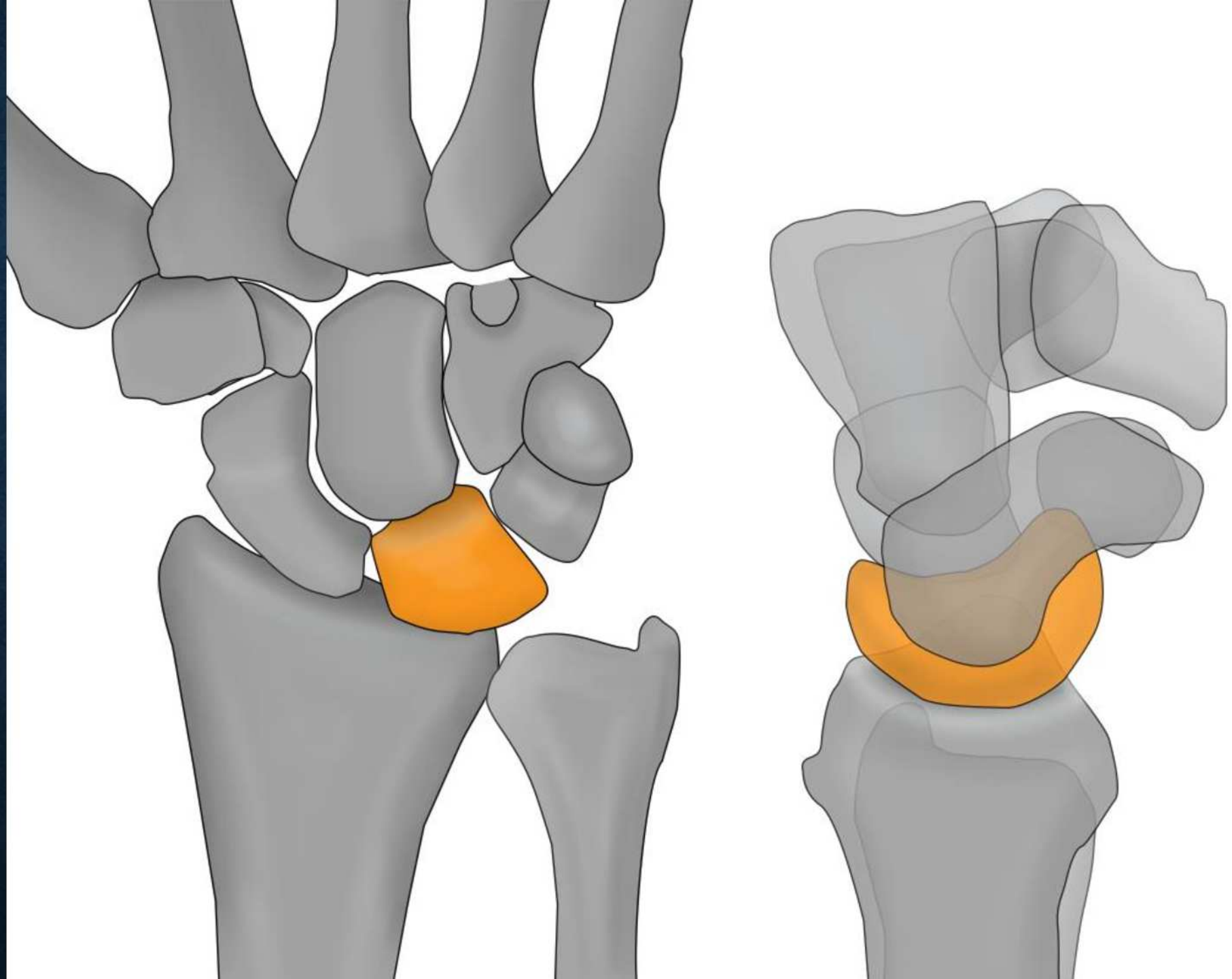

TÜÜP 1

TÜÜP 2

LUNAAT

- 2 morfoloogilist tüüpi:
  - tüüp 1
  - tüüp 2
- anatoomilised variatsioonid:
  - bipartite lunatum
  - koalitsioon

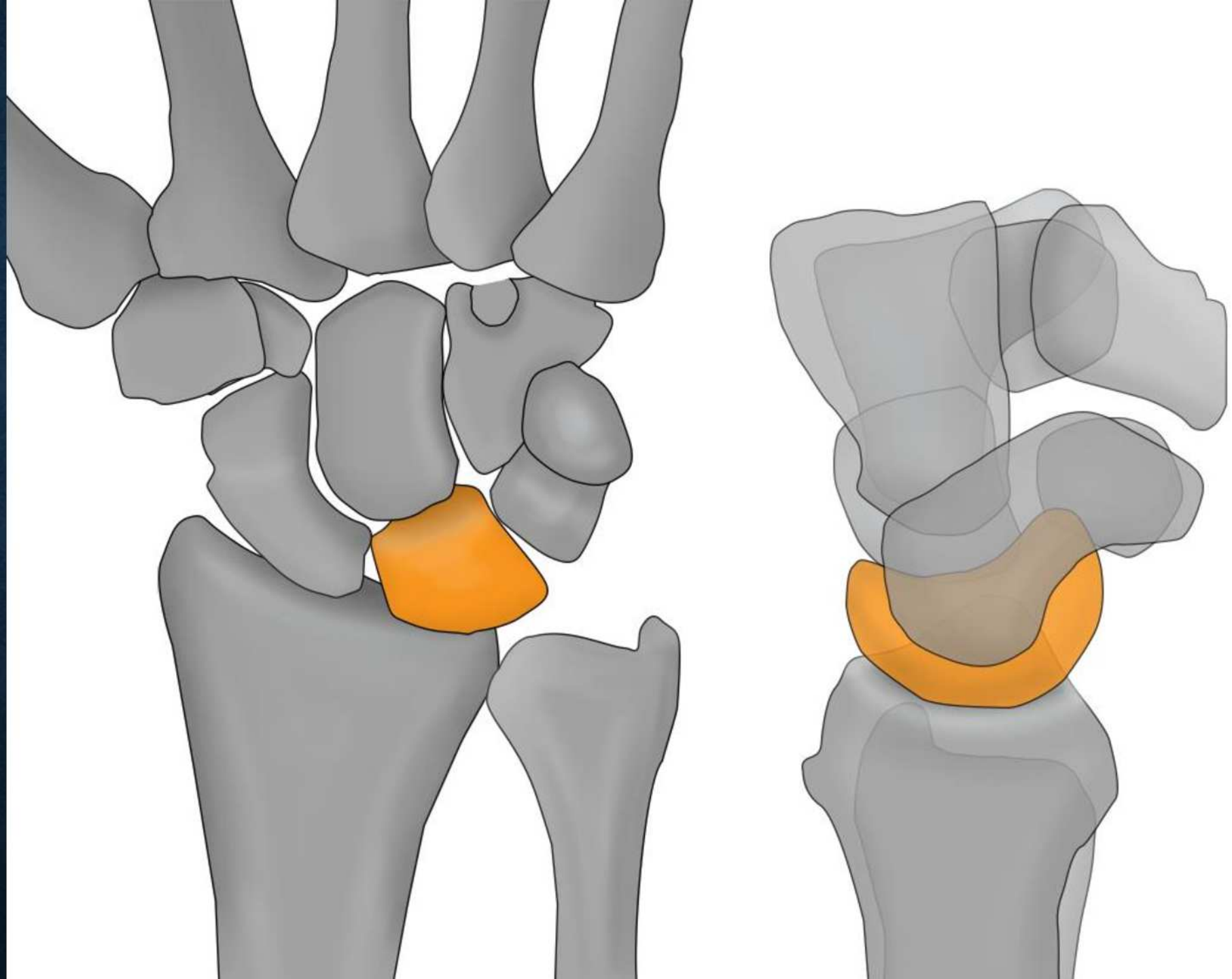

2. lunotriquetral coalition.

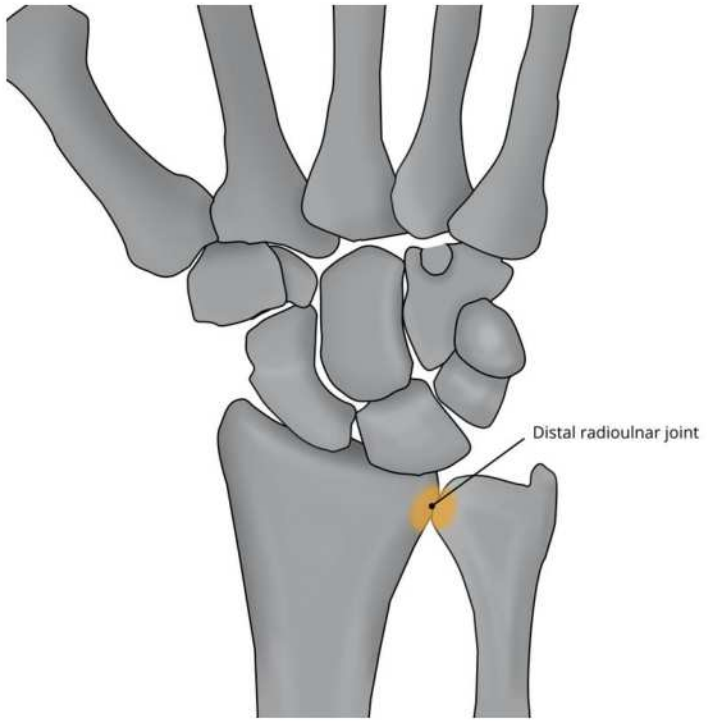

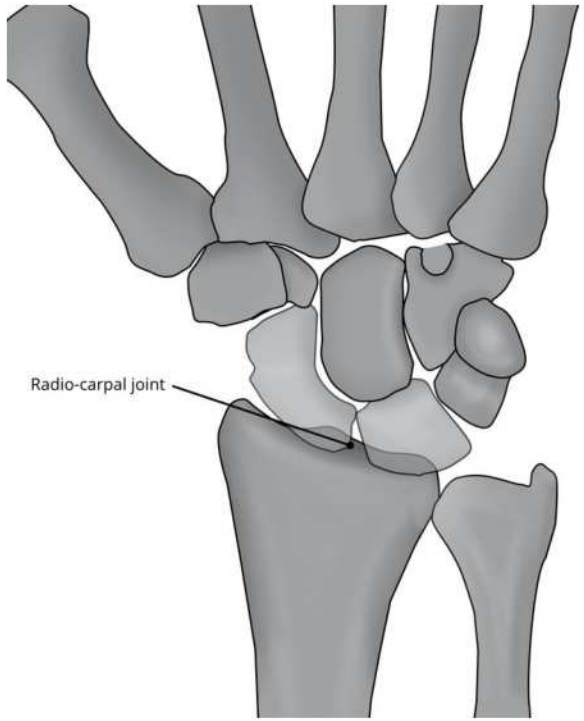

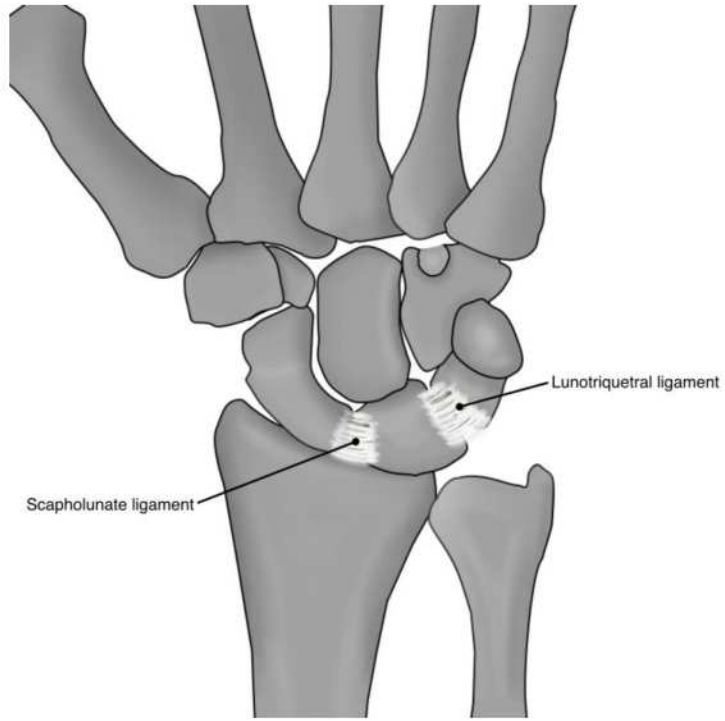

SIDEMED JA LIIGESED

JOONDUMINE

- liigesevahemikud
- randme Gilula kaared
- mõõtmised:
  - radiokarpaal liigespinna kalle
  - ulna seis
  - radiaalne inklinatsioon
  - radiaalne kõrgus
  - skafolunaatnurk
  - kapitolunaatnurk

JOONDUMINE

- liigesevahemikud
- randme Gilula kaared
- mõõtmised:
  - radiokarpaal liigespinna kalle
  - ulna seis
  - radiaalne inklinatsioon
  - radiaalne kõrgus
  - skafolunaatnurk
  - kapitolunaatnurk

LIIGESEVAHEMIKUD

- peaksid olema kõik võrdsed
- enne kui kahtlustada patoloogiat veendu, et positsioneerimine on korrektne
- NORM: 1-2 mm

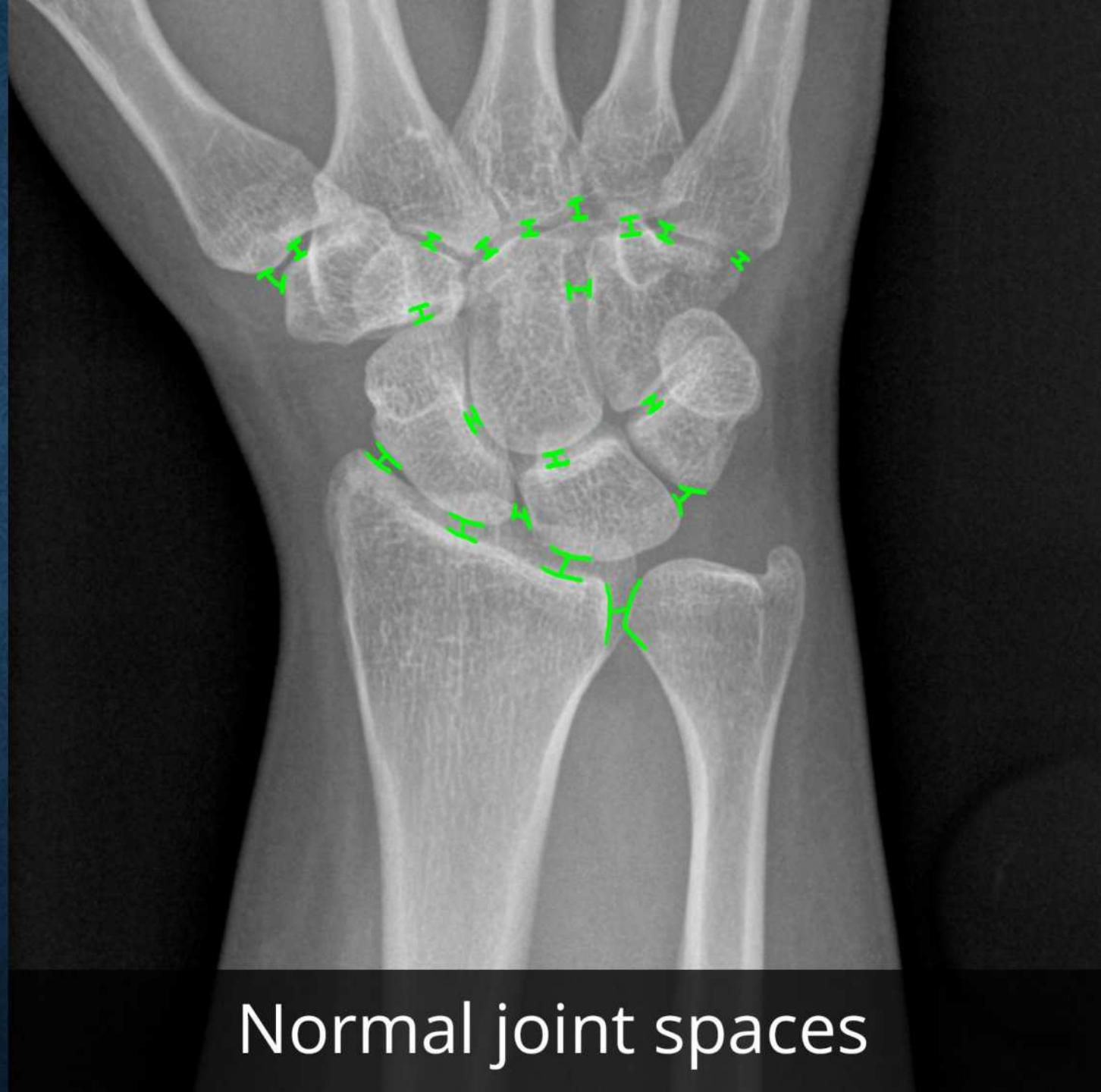

KAARED

- 3 Gulila kaart
- I kaar – S L T proksimaalne kurvatuur
- II kaar – S L T distaalne kurvatuur
- III kaar – C H proksimaalne kurvatuur
- anatoomilised variatsioonid!

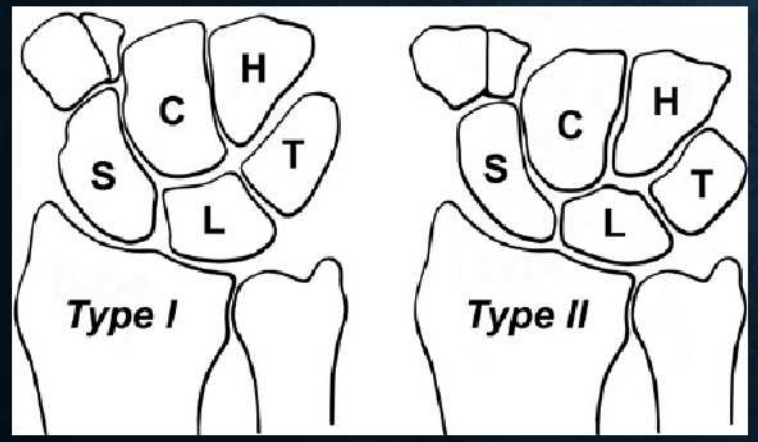

Smooth Gilula three carpal arcs

INKLINATSIOON

- nurk 2 joone vahel:
  - sirge joon mööda kodarluu distaalset pinda
  - sirge joon, mis on perpendikulaarne kodarluu teljega
- radiaalne inklinatsioon võib olla suurem teatud fraktuuride puhul
- NORM: 21-25°

Radial inclination 21-25°

RADIAALNE KÕRGUS

- distants 2 joone vahel:
  - kodarluu teljega perpendikulaarne joon ulna distaalse pinna tasemel
  - kodarluu teljega perpendikulaarne joon kodarluu tikkeljätke kõrguselasd
- kitseneb koos radiaalse impaktsiooniga kodarluu fraktuuride korral
- NORM: 8-14 mm

Radial height 8-14 mm

ULNA SEIS

- positiivne
  - küünarluu artikulaarne pind on kodarluust distaalsemal
- negatiivne
  - küünarluu artikulaarne pind on kodarluust proksimaalsemal
- neutraalne
  - küünarluu ja kodarluu artikulaarsed pinnad ühel joonel +/– 2.5 mm
- NORM: +/– 2.5 mm

Neutral ulnar variance

RC-LIIGESPINNA KALLE

- nurk kahe joone vahel:
  - sirge joon mööda kodarluu distaalset pinda
  - sirge joon, mis on perpendikulaarne kodarluu teljega
- suurem nurk tähendab randme ebastabiilsust – DISI (dorsal intercalated segmental instability)
- NORM: 10-25°

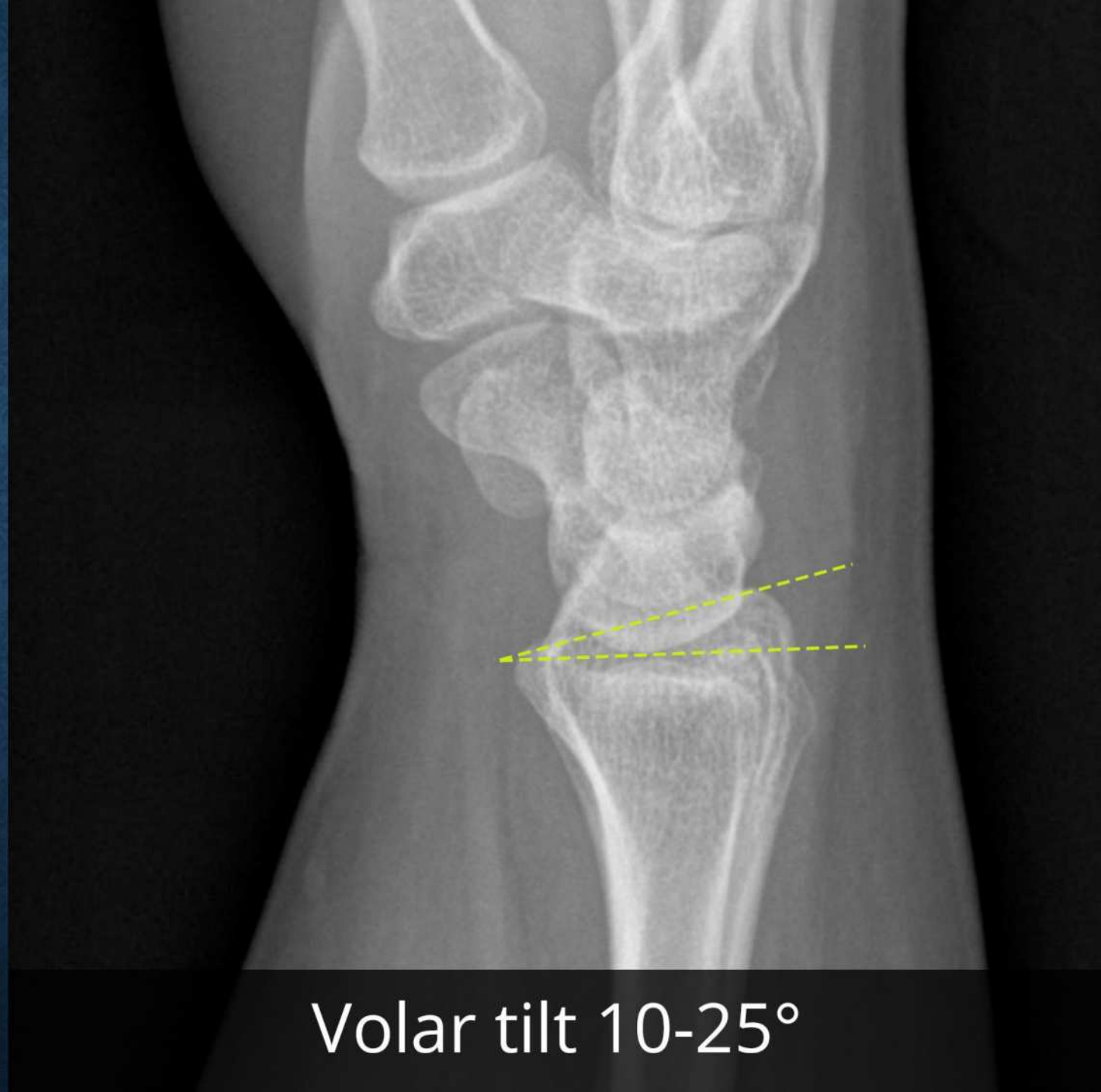

KAPITOLUNAAT NURK

- NORM: <30°
- kui üle referentsväärtuse siis DISI (dorsal intercalated segmental instability) või VISI (volar intercalated segmental instability)
- selleks et eristada kas üks või teine mõõda skafolunaatnurk

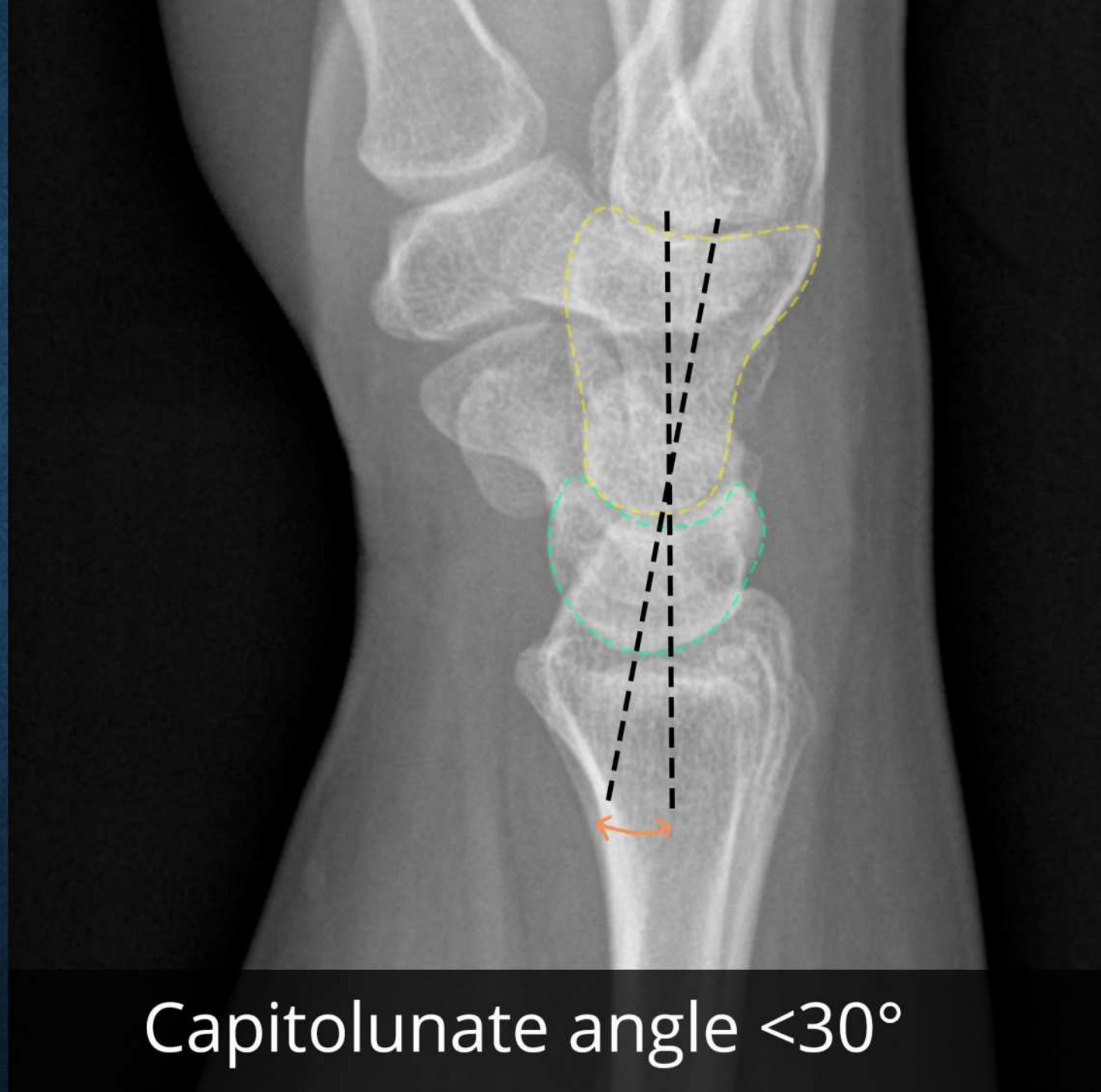

Capitolunate angle <30°

SKAFOLUNAATNURK

- NORM: 30-60°
- 60°+ DISI
- <30° VISI

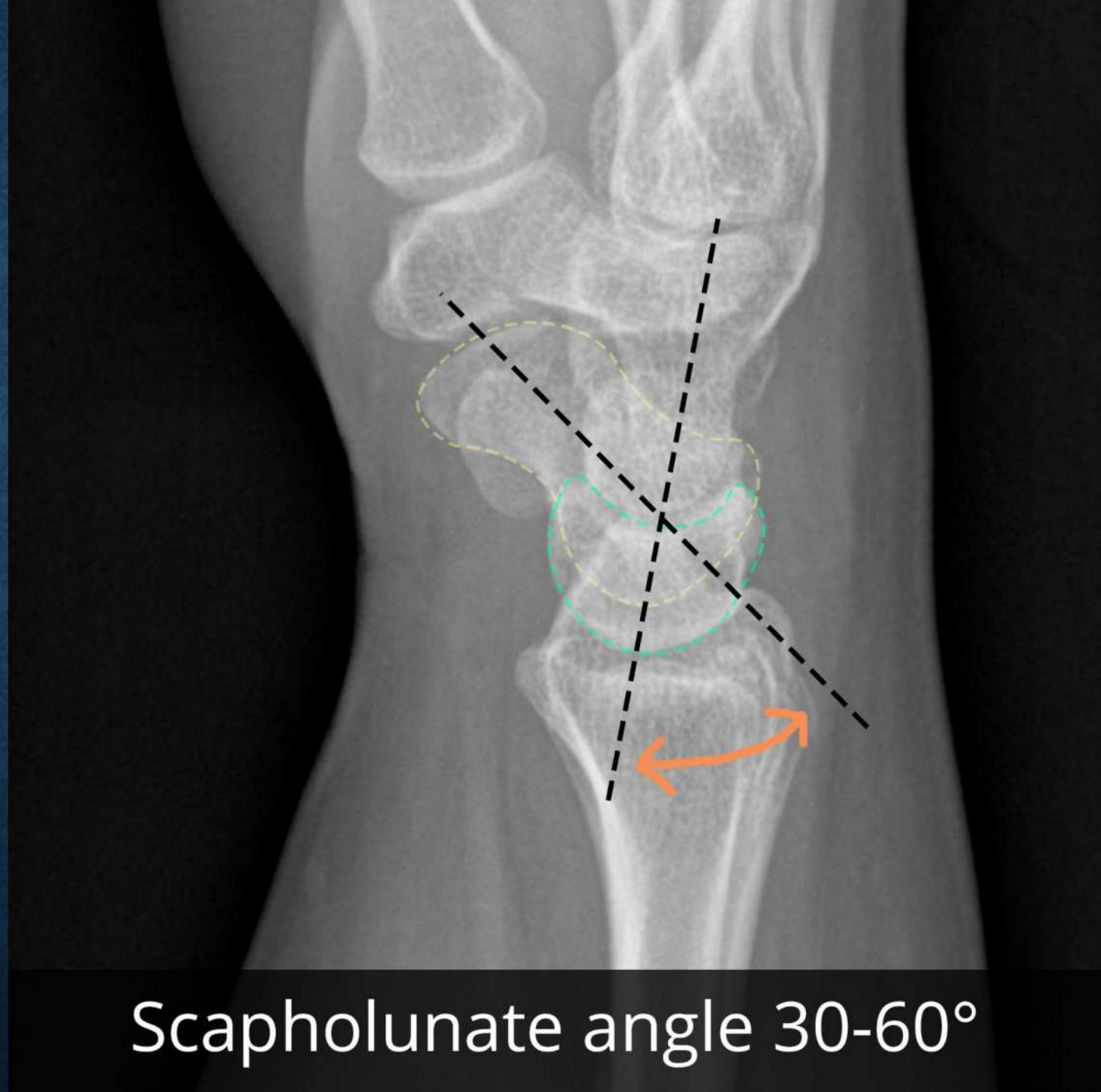

Scapholunate angle 30-60°

LUUSTUMISTUUMAD

- kapitaat (3 kuud)
  hamaat (4 kuud)

LUUSTUMISTUUMAD

- kapitaat (3 kuud)
  hamaat (4 kuud)
- trikvetrum (3 aastat)
  lunaat (4 aastat)

LUUSTUMISTUUMAD

- kapitaat (3 kuud)
  hamaat (4 kuud)
- trikvetrum (3 aastat)
  lunaat (4 aastat)
- skafoid (4-6 aastat)
  trapeetsium (4-6 aastat)
  trapesoid (4-6 aastat)

LUUSTUMISTUUMAD

- kapitaat (3 kuud)
  hamaat (4 kuud)
- trikvetrum (3 aastat)
  lunaat (4 aastat)
- skafoid (4-6 aastat)
  trapeetsium (4-6 aastat)
  trapesoid (4-6 aastat)
- pisiform (8-12 aastat)

LUUSTUMISTUUMAD

- kapitaat (3 kuud)
  hamaat (4 kuud)
- trikvetrum (3 aastat)
  lunaat (4 aastat)
- skafoid (4-6 aastat)
  trapeetsium (4-6 aastat)
  trapesoid (4-6 aastat)
- pisiform (8-12 aastat)

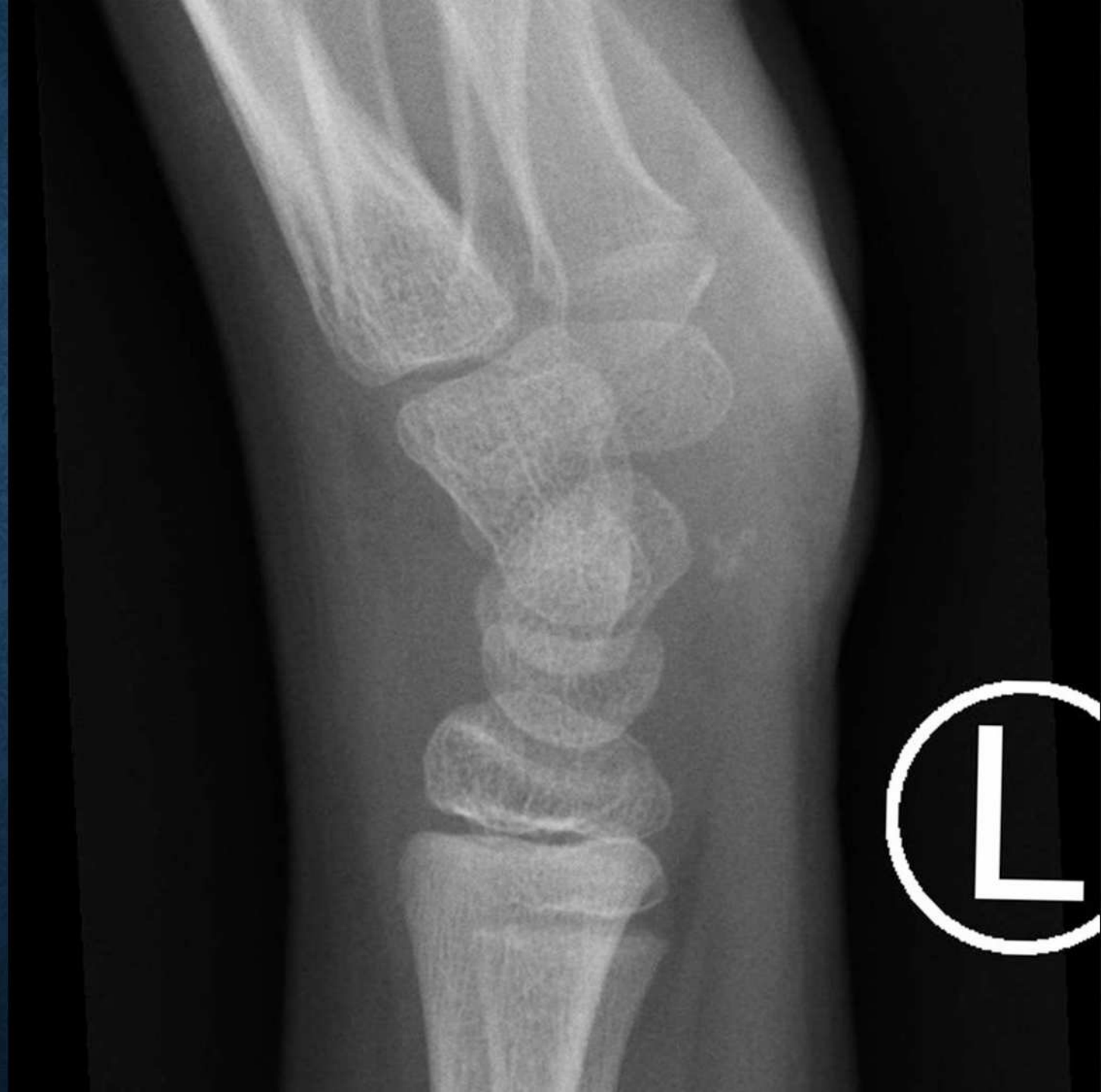

LUUSTUMISTUUMAD

- kapitaat (3 kuud)
  hamaat (4 kuud)
- trikvetrum (3 aastat)
  lunaat (4 aastat)
- skafoid (4-6 aastat)
  trapeetsium (4-6 aastat)
  trapesoid (4-6 aastat)
- pisiform (8-12 aastat)

3. normaalne pisiform, 9 aastat.

LISALUUKESED

- Os vesalianum

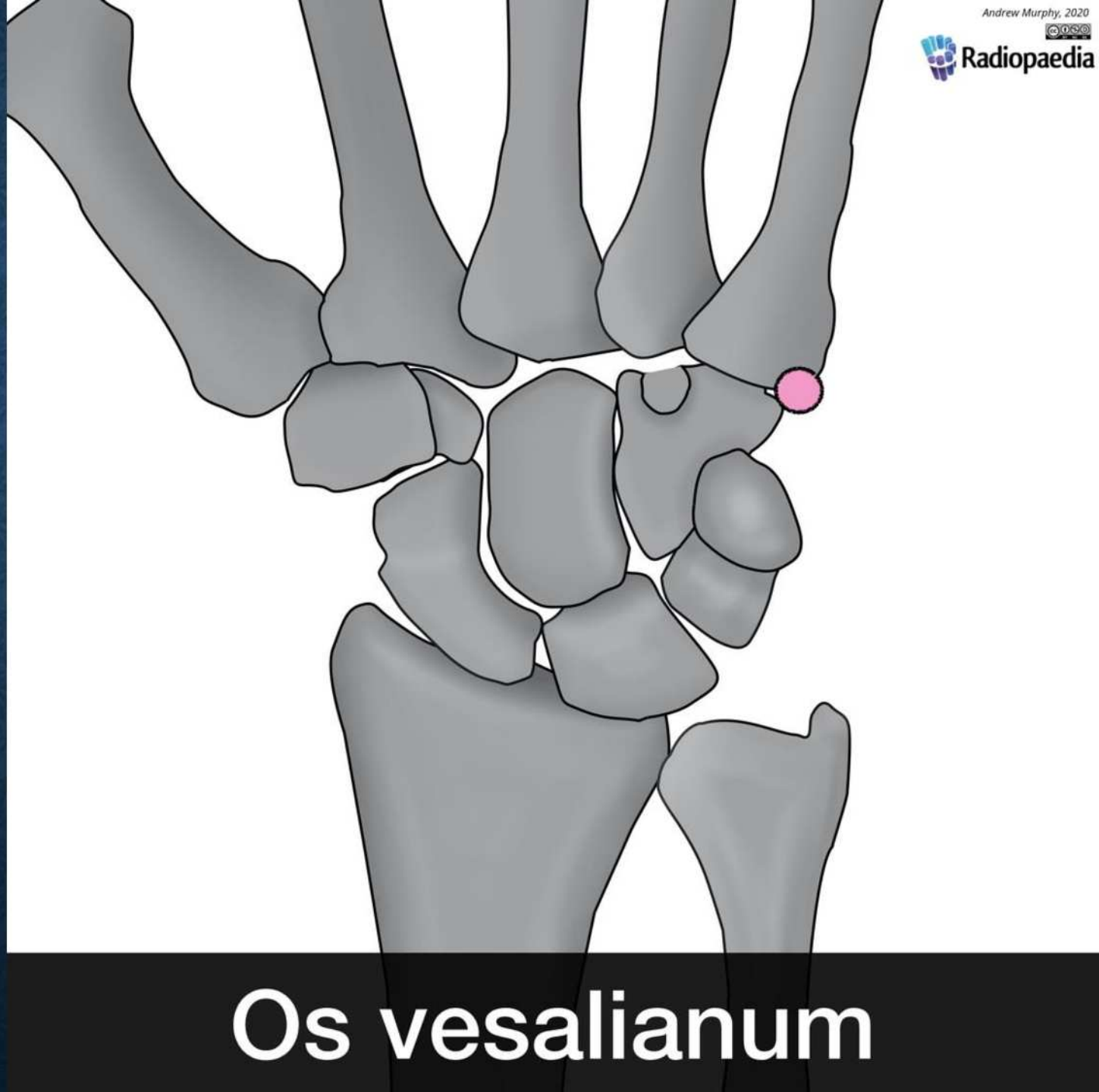

LISALUUKESED

- Os vesalianum
- Os ulnare externum

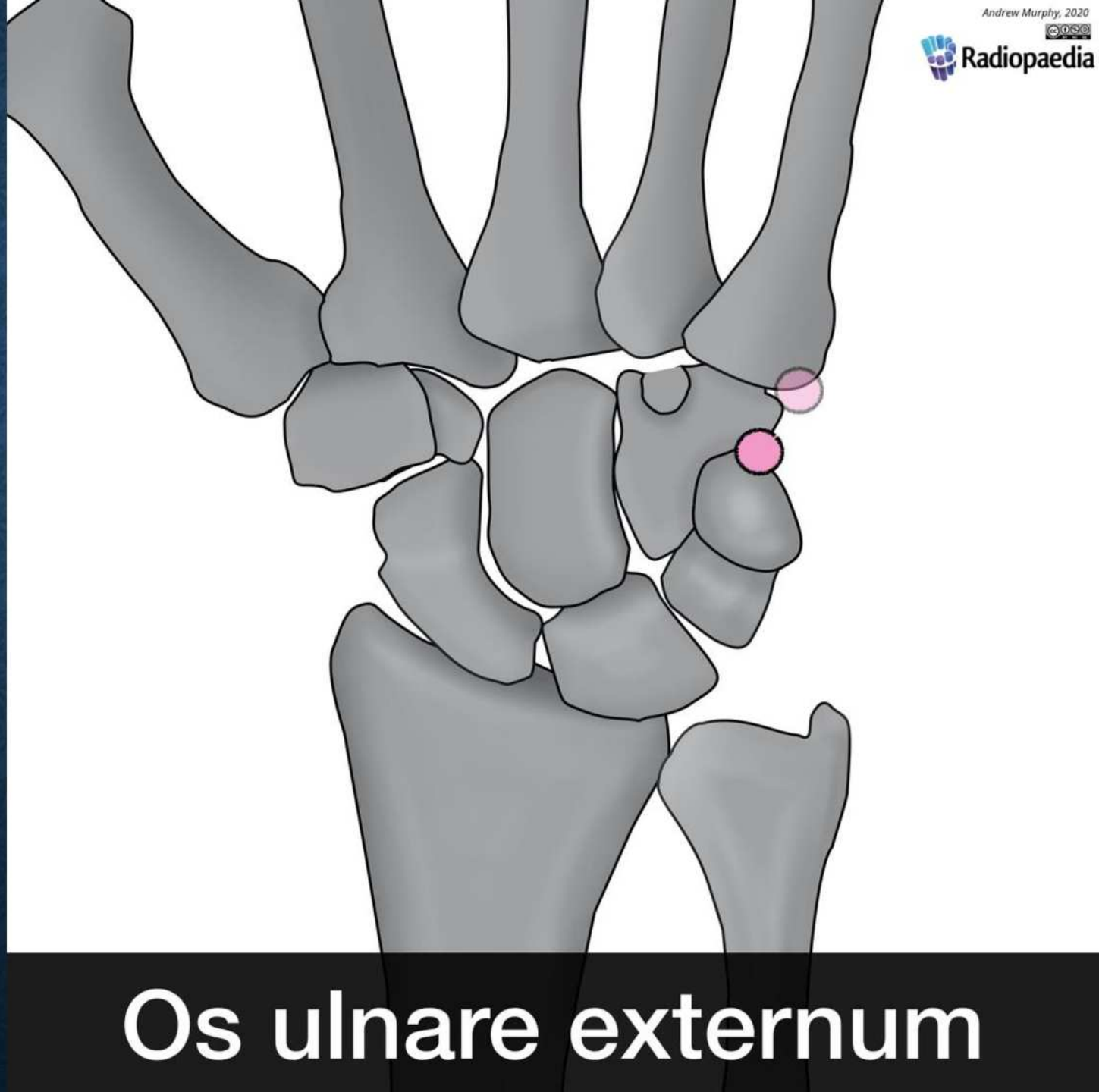

LISALUUKESED

- Os vesalianum
- Os ulnare externum
- Os hamuli proprium

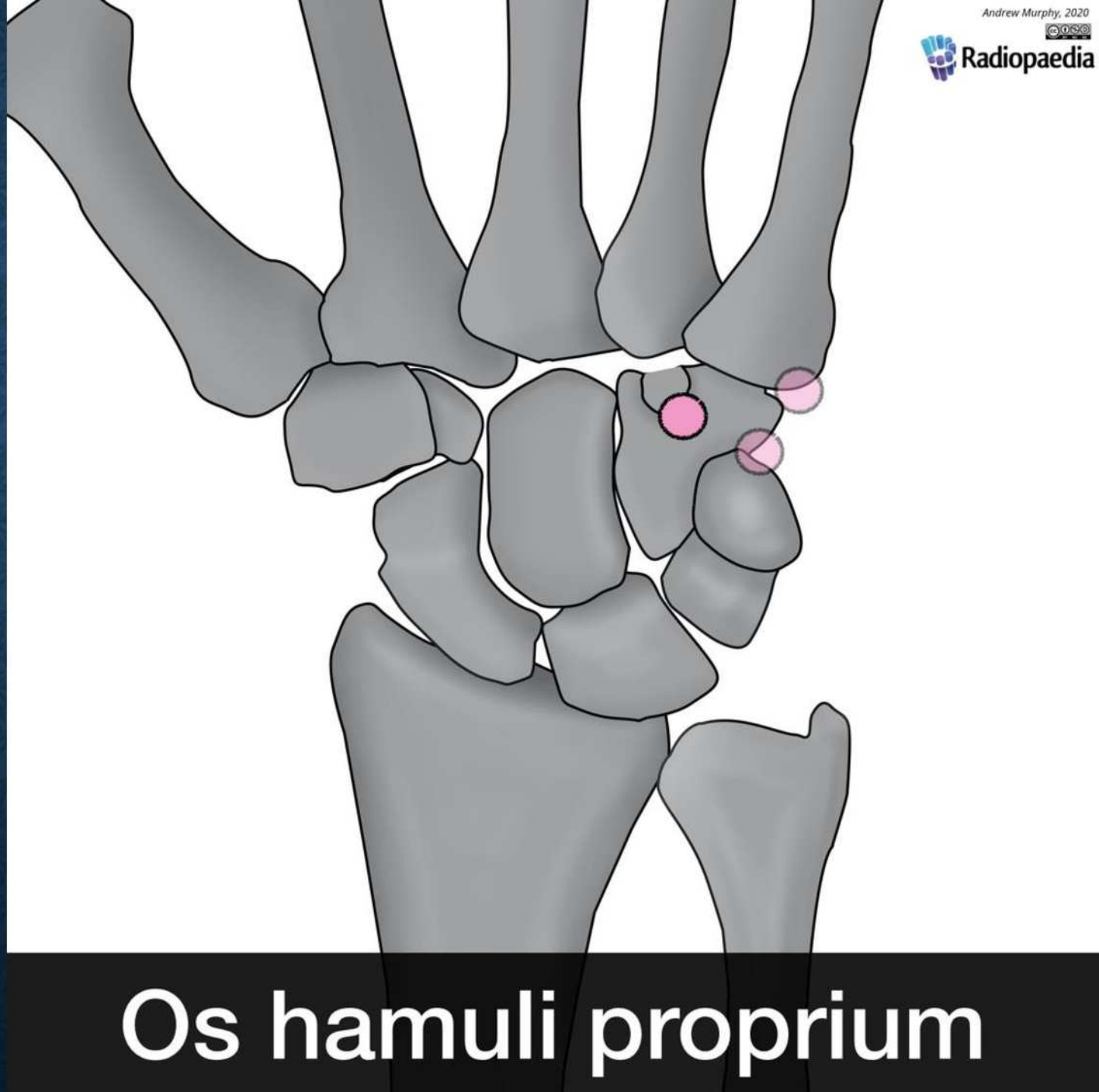

LISALUUKESED

- Os vesalianum
- Os ulnare externum
- Os hamuli proprium
- Sekundaarne kapitaat-luu

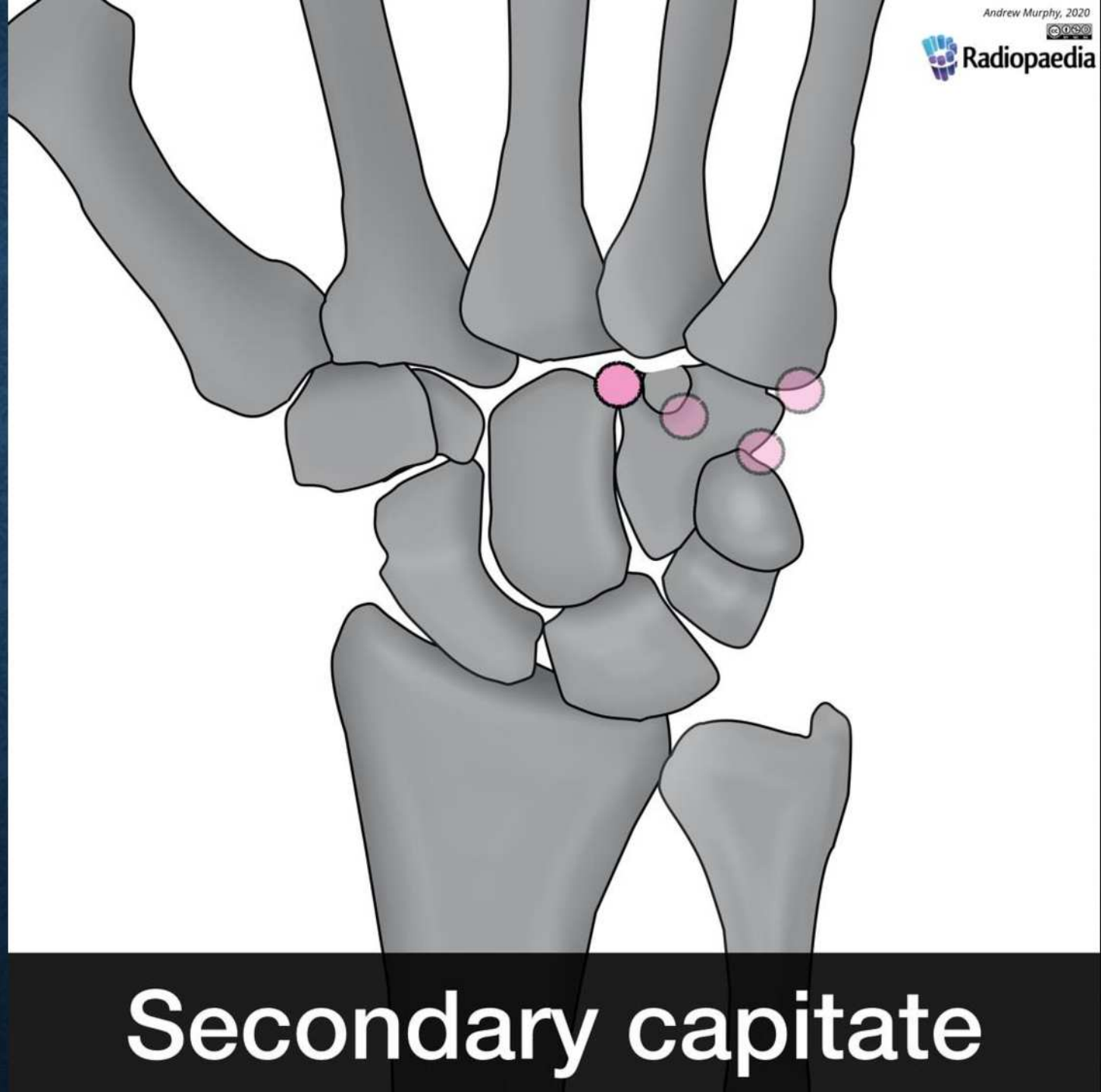

LISALUUKESED

- Os vesalianum
- Os ulnare externum
- Os hamuli proprium
- Sekundaarne kapitaat-luu
- Gruber ossicle

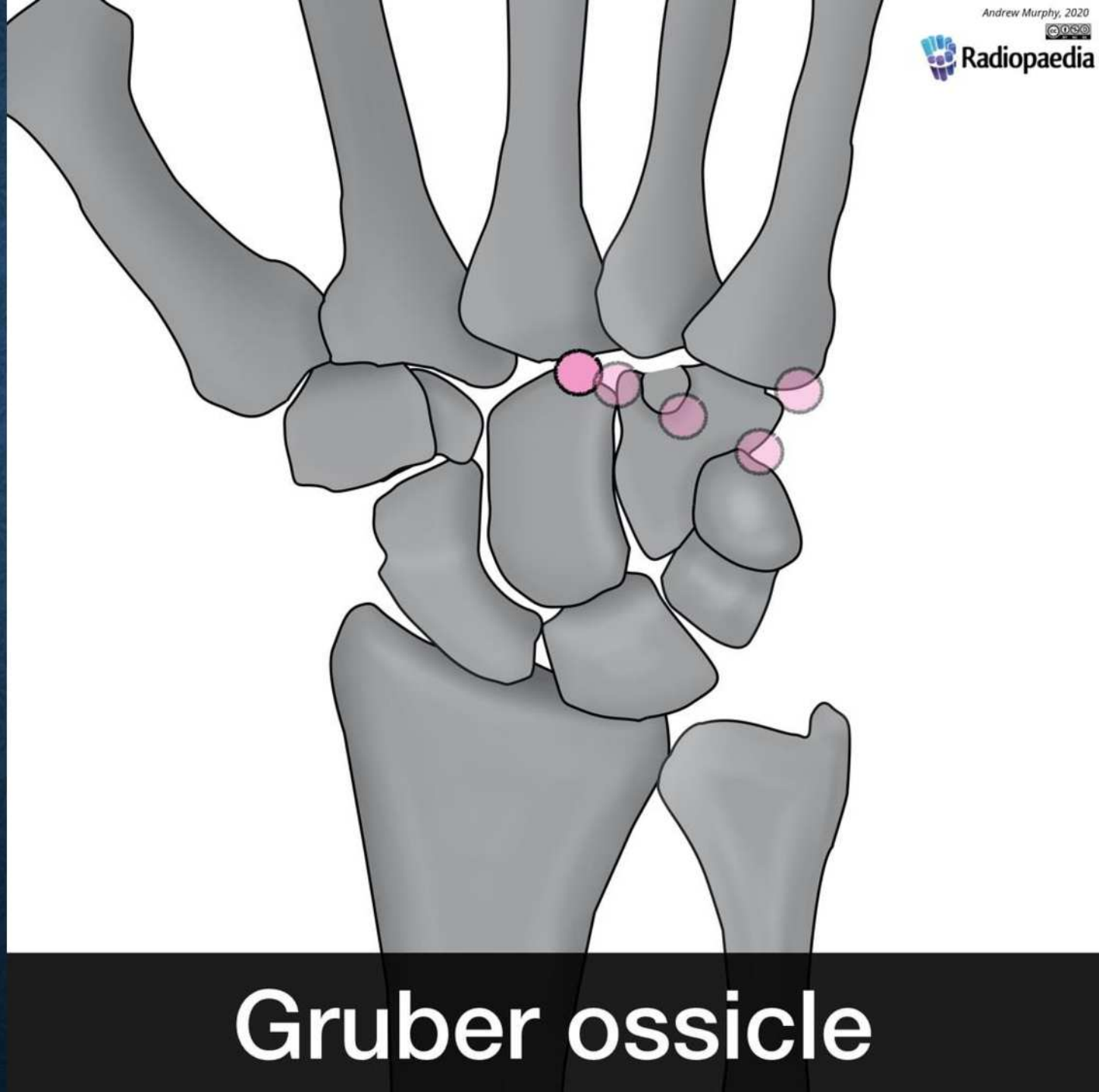

LISALUUKESED

- Os vesalianum
- Os ulnare externum
- Os hamuli proprium
- Sekundaarne kapitaat-luu
- Gruber ossicle
- Os styleoideum

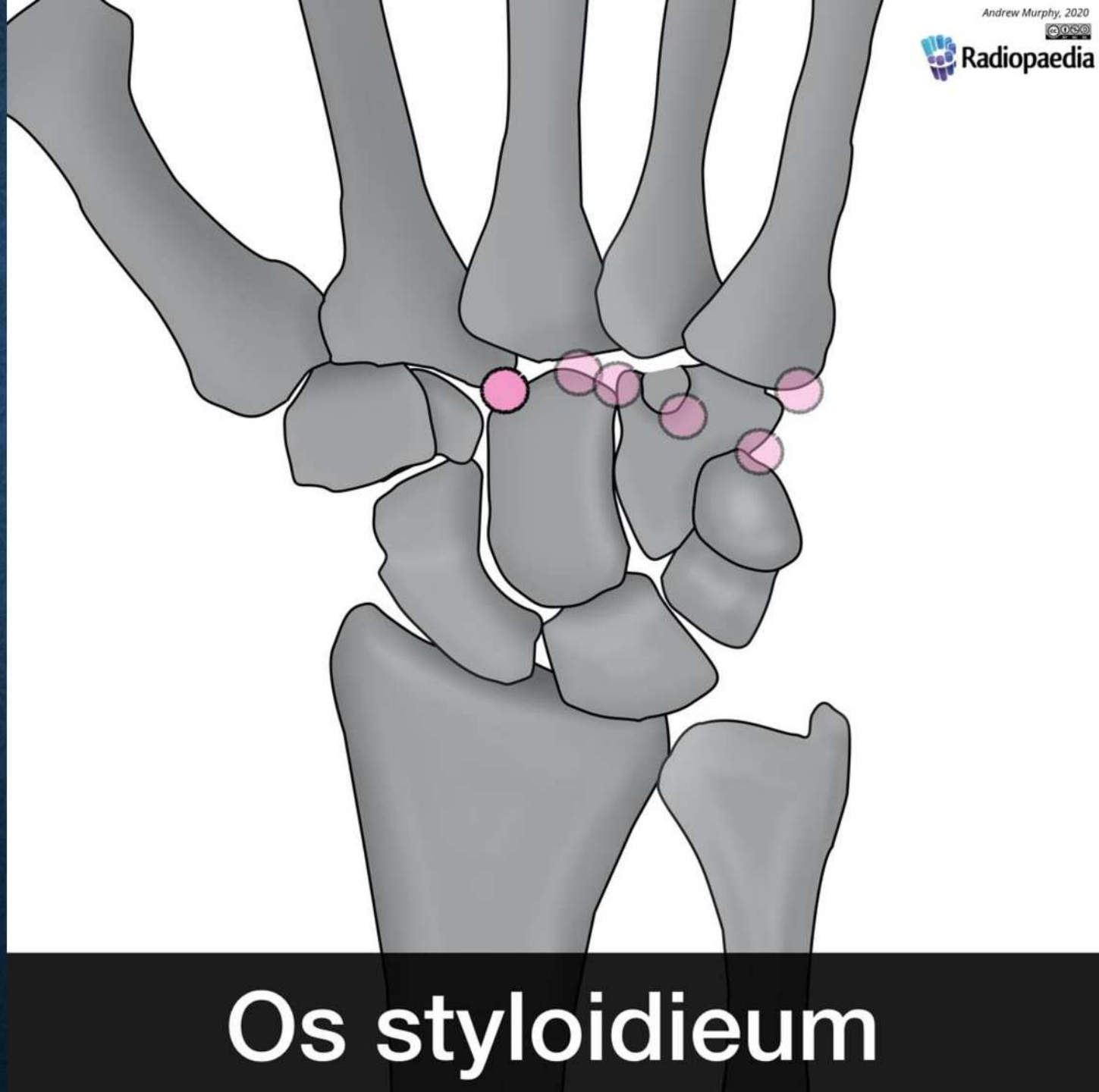

LISALUUKESED

- Os vesalianum
- Os ulnare externum
- Os hamuli proprium
- Sekundaarne kapitaat-luu
- Gruber ossicle
- Os styleoideum
- Sekundaarne trapesoid

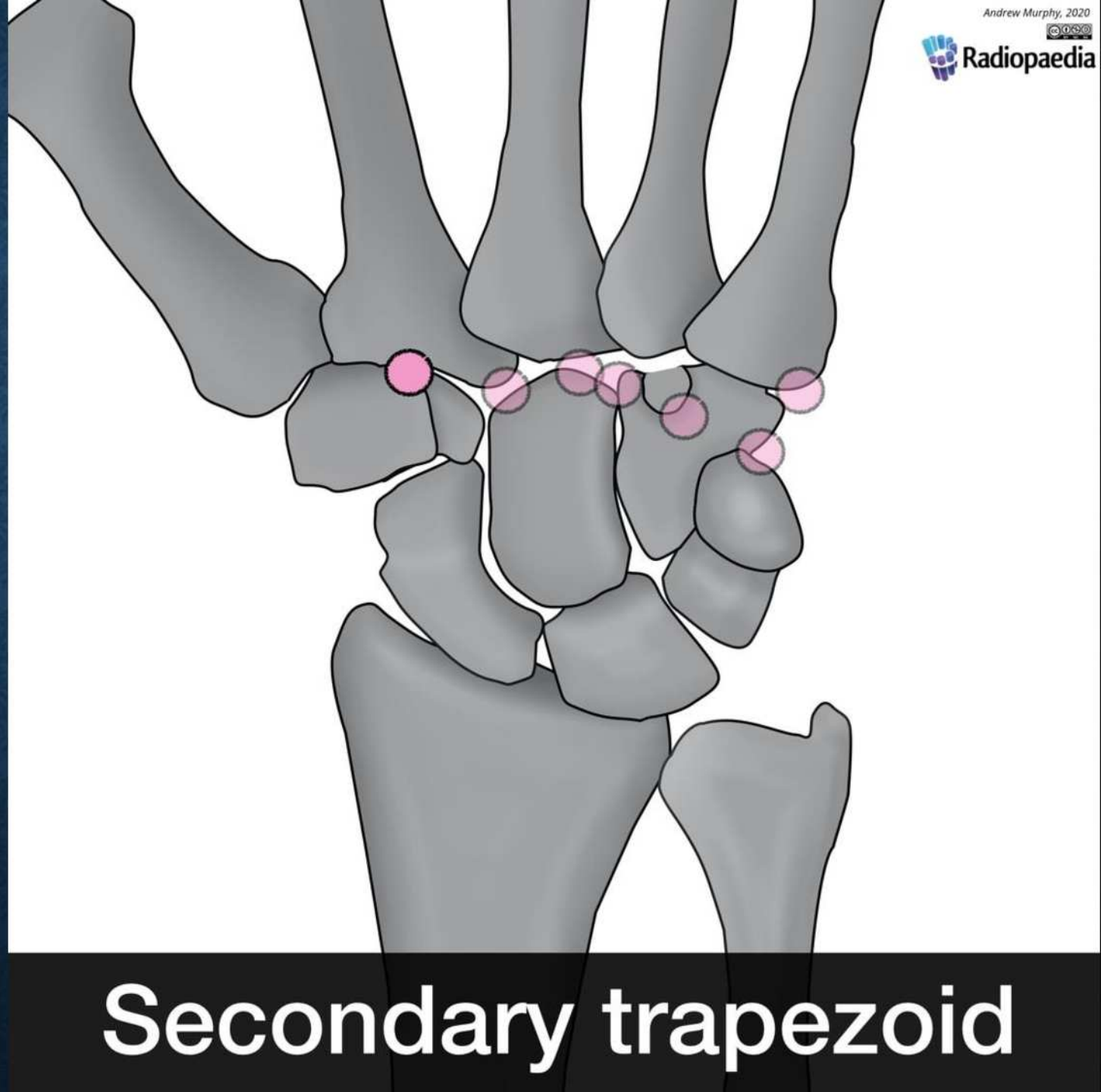

LISALUUKESED

- Os vesalianum
- Os ulnare externum
- Os hamuli proprium
- Sekundaarne kapitaat-luu
- Gruber ossicle
- Os styleoideum
- Sekundaarne trapesoid
- Sekundaarne trapeetsium

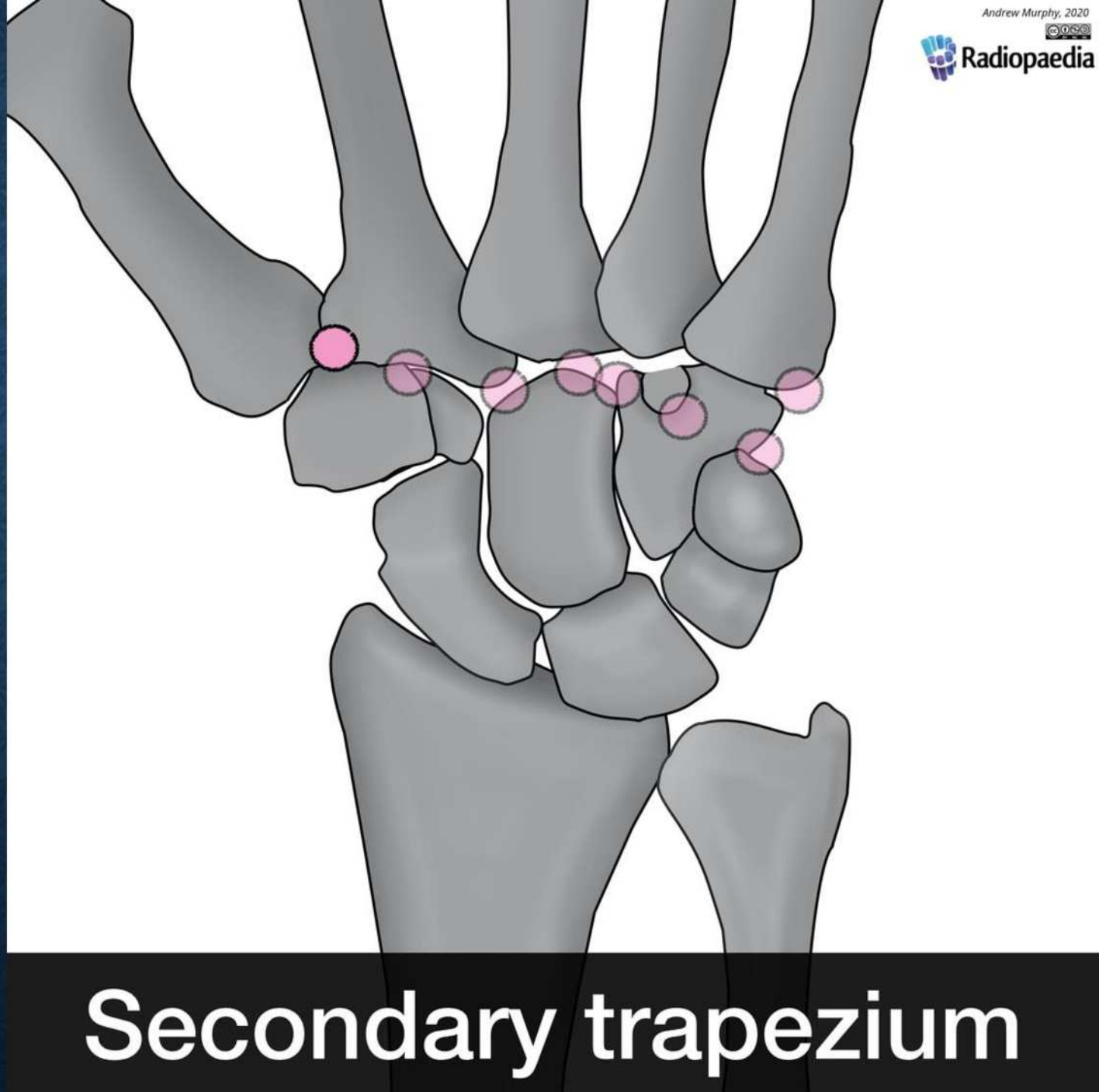

LISALUUKESED

- Os vesalianum
- Os ulnare externum
- Os hamuli proprium
- Sekundaarne kapitaat-luu
- Gruber ossicle
- Os styleoideum
- Sekundaarne trapesoid
- Sekundaarne trapeetsium
- Paratrapeetsium

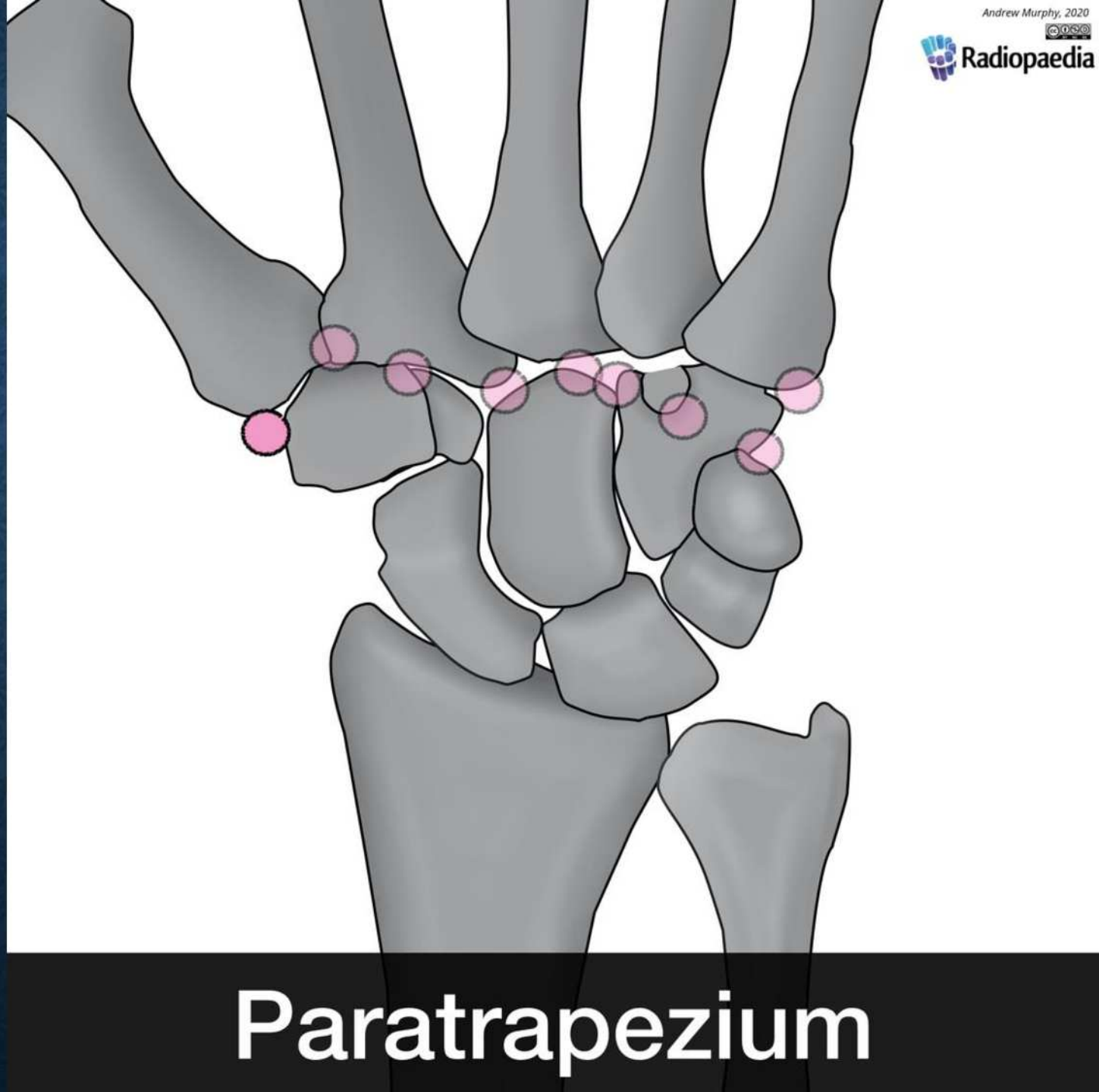

LISALUUKESED

- Os vesalianum
- Os ulnare externum
- Os hamuli proprium
- Sekundaarne kapitaat-luu
- Gruber ossicle
- Os styleoideum
- Sekundaarne trapesoid
- Sekundaarne trapeetsium
- Paratrapeetsium
- Paranavikulaarne

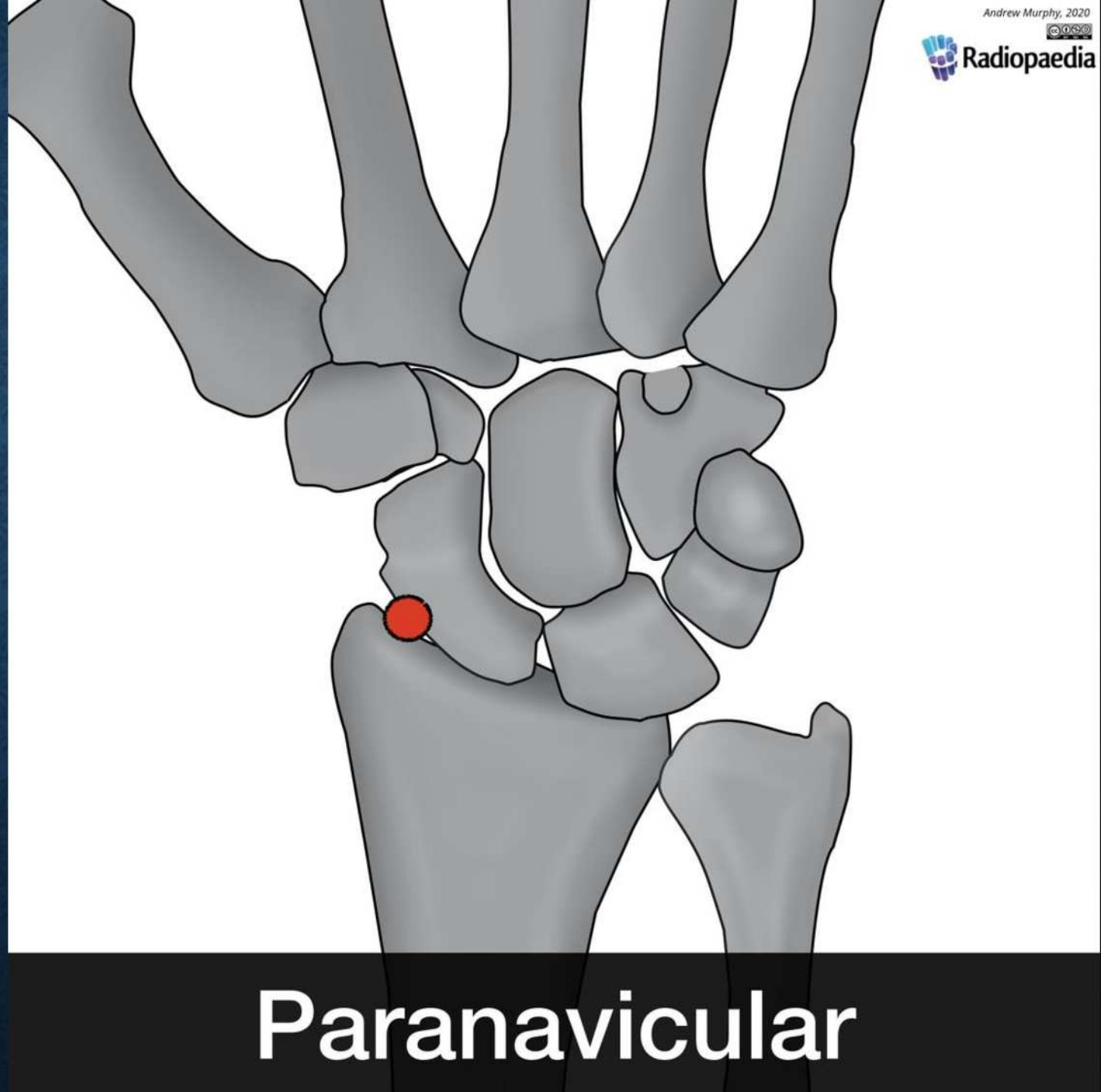

LISALUUKESED

- Os vesalianum
- Os ulnare externum
- Os hamuli proprium
- Sekundaarne kapitaat-luu
- Gruber ossicle
- Os styleoideum
- Sekundaarne trapesoid
- Sekundaarne trapeetsium
- Paratrapeetsium
- Paranavikulaarne
- Persisteeruv radiaalne stüloid

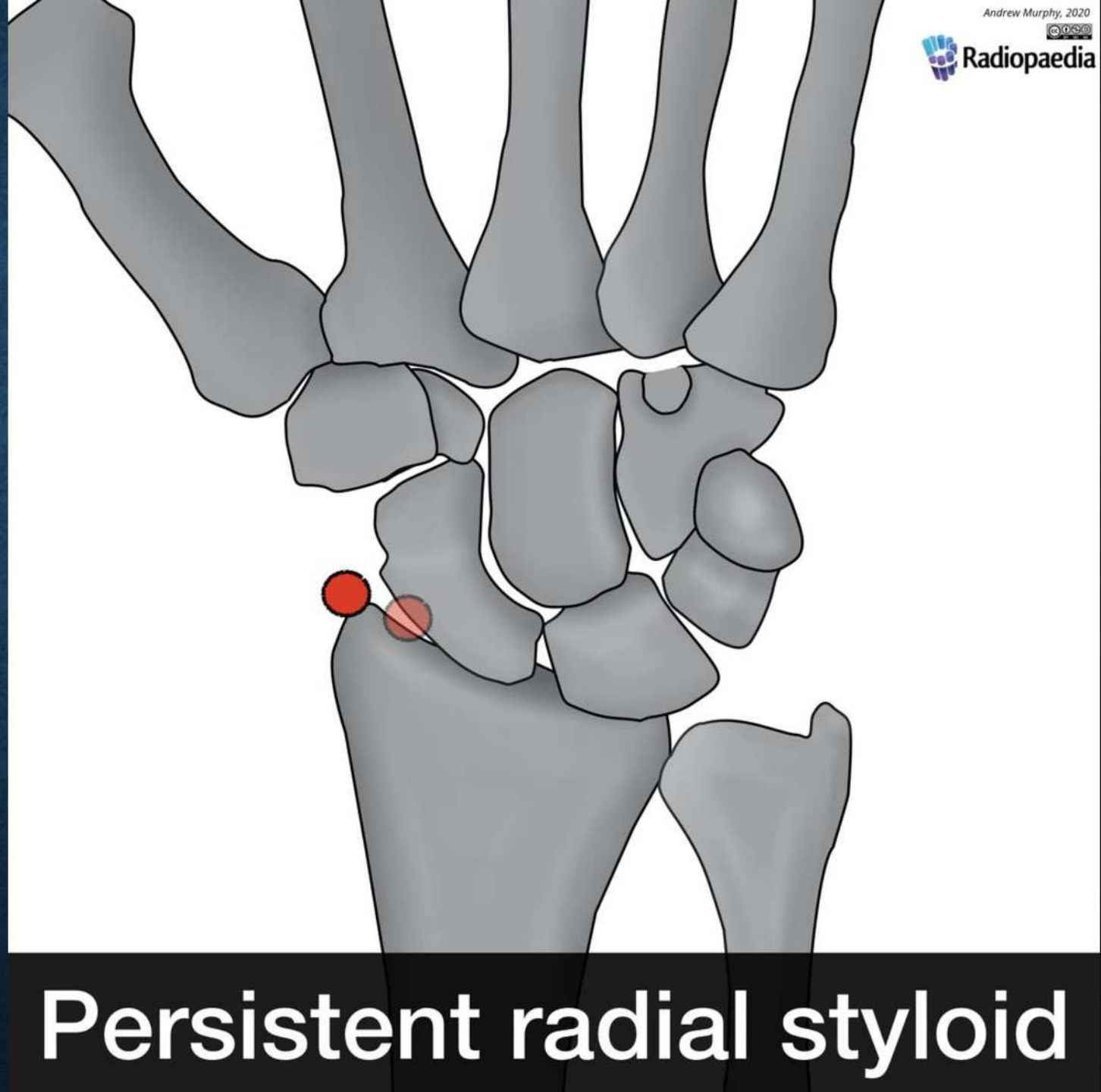

LISALUUKESED

- Os vesalianum
- Os ulnare externum
- Os hamuli proprium
- Sekundaarne kapitaat-luu
- Gruber ossicle
- Os styleoideum
- Sekundaarne trapesoid
- Sekundaarne trapeetsium
- Paratrapeetsium
- Paranavikulaarne
- Persisteeruv radiaalne stüloid
- Os radiale externum

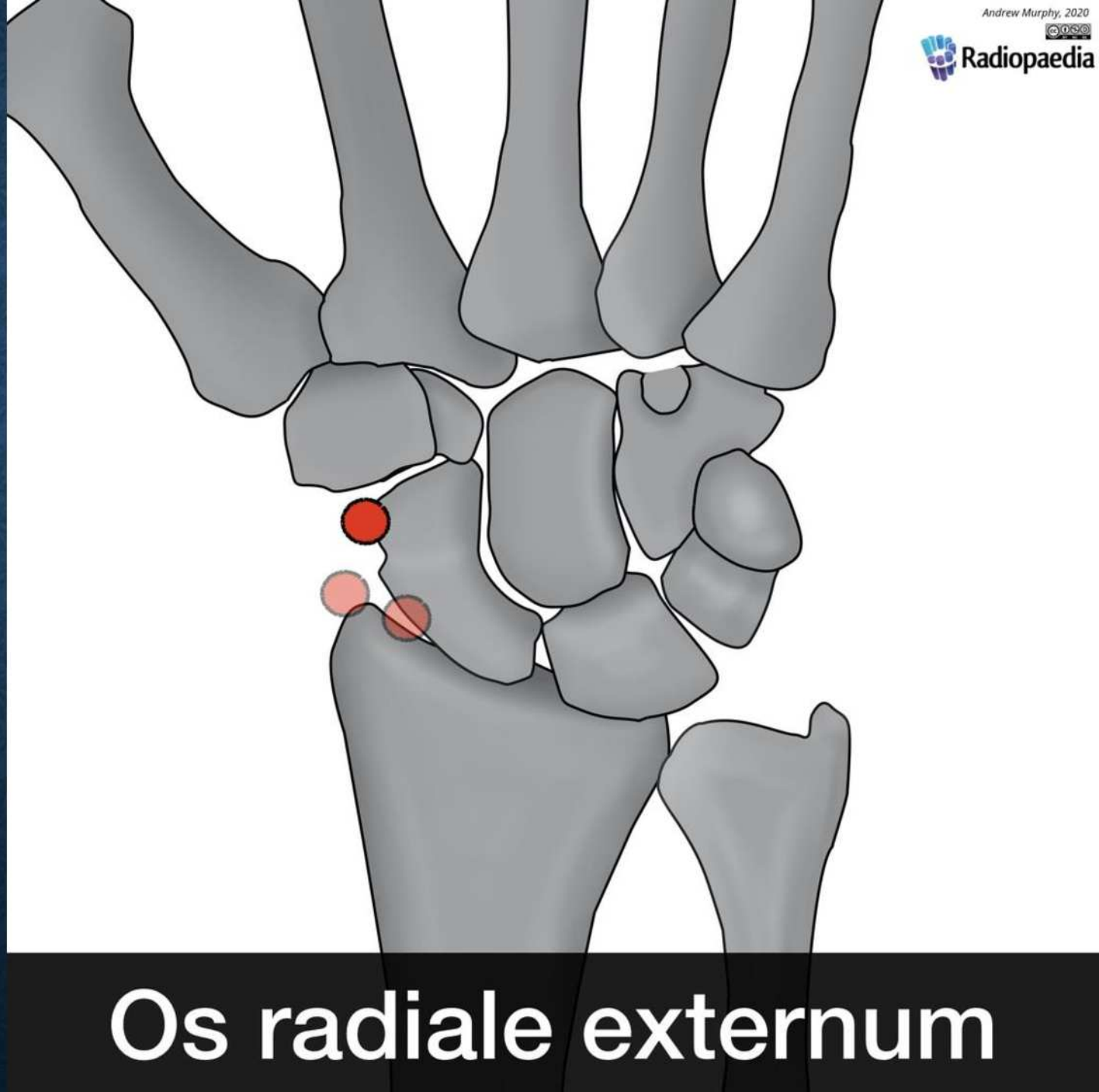

LISALUUKESED

- Os vesalianum
- Os ulnare externum
- Os hamuli proprium
- Sekundaarne kapitaat-luu
- Gruber ossicle
- Os styleoideum
- Sekundaarne trapesoid
- Sekundaarne trapeetsium
- Paratrapeetsium
- Paranavikulaarne
- Persisteeruv radiaalne stüloid
- Os radiale externum
- Epitrapezium

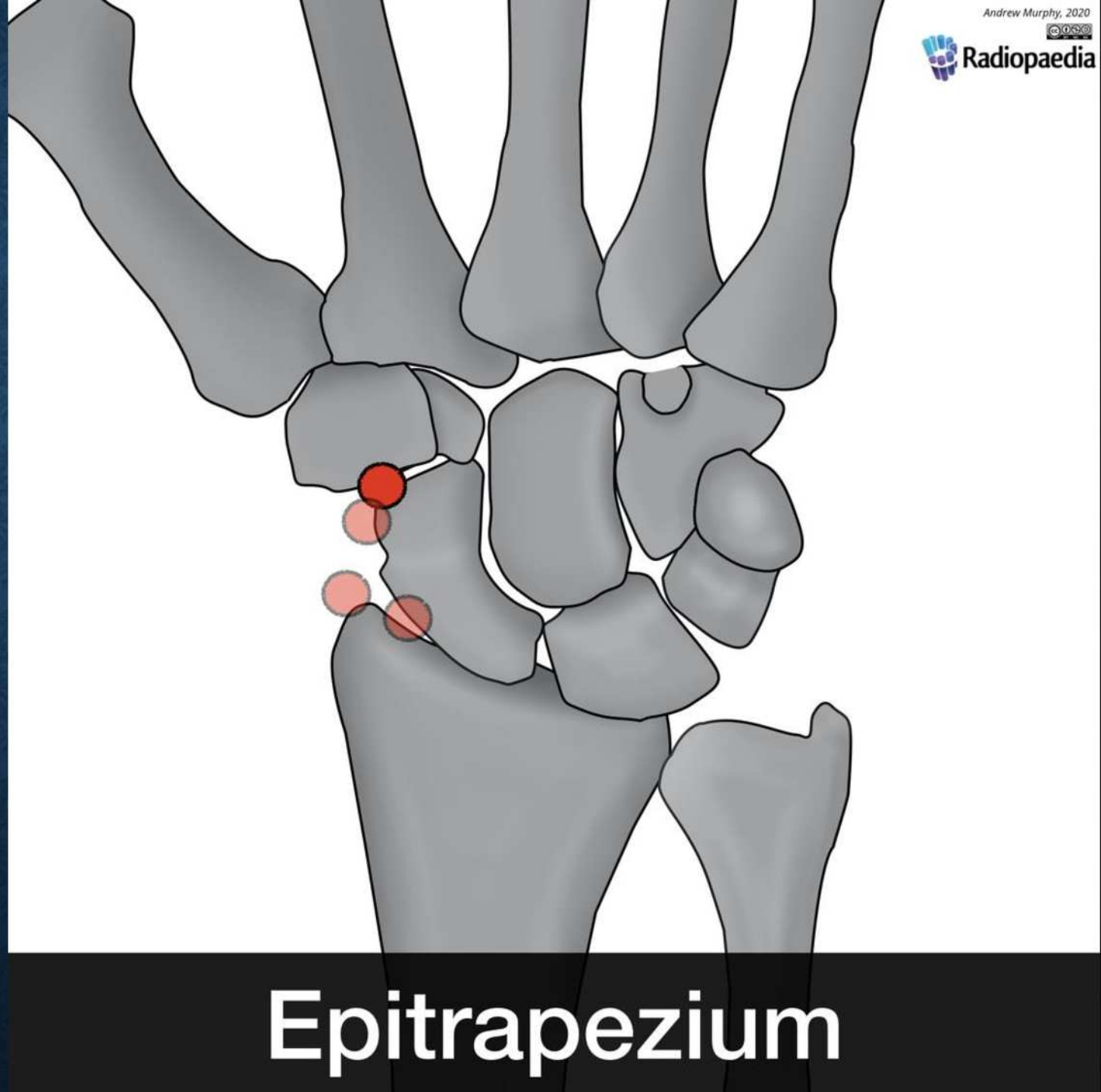

LISALUUKESED

- Os vesalianum
- Os ulnare externum
- Os hamuli proprium
- Sekundaarne kapitaat-luu
- Gruber ossicle
- Os styleoideum
- Sekundaarne trapesoid
- Sekundaarne trapeetsium
- Paratrapeetsium
- Paranavikulaarne
- Persisteeruv radiaalne stüloid
- Os radiale externum
- Epitrapezium
- Os centrale carpi

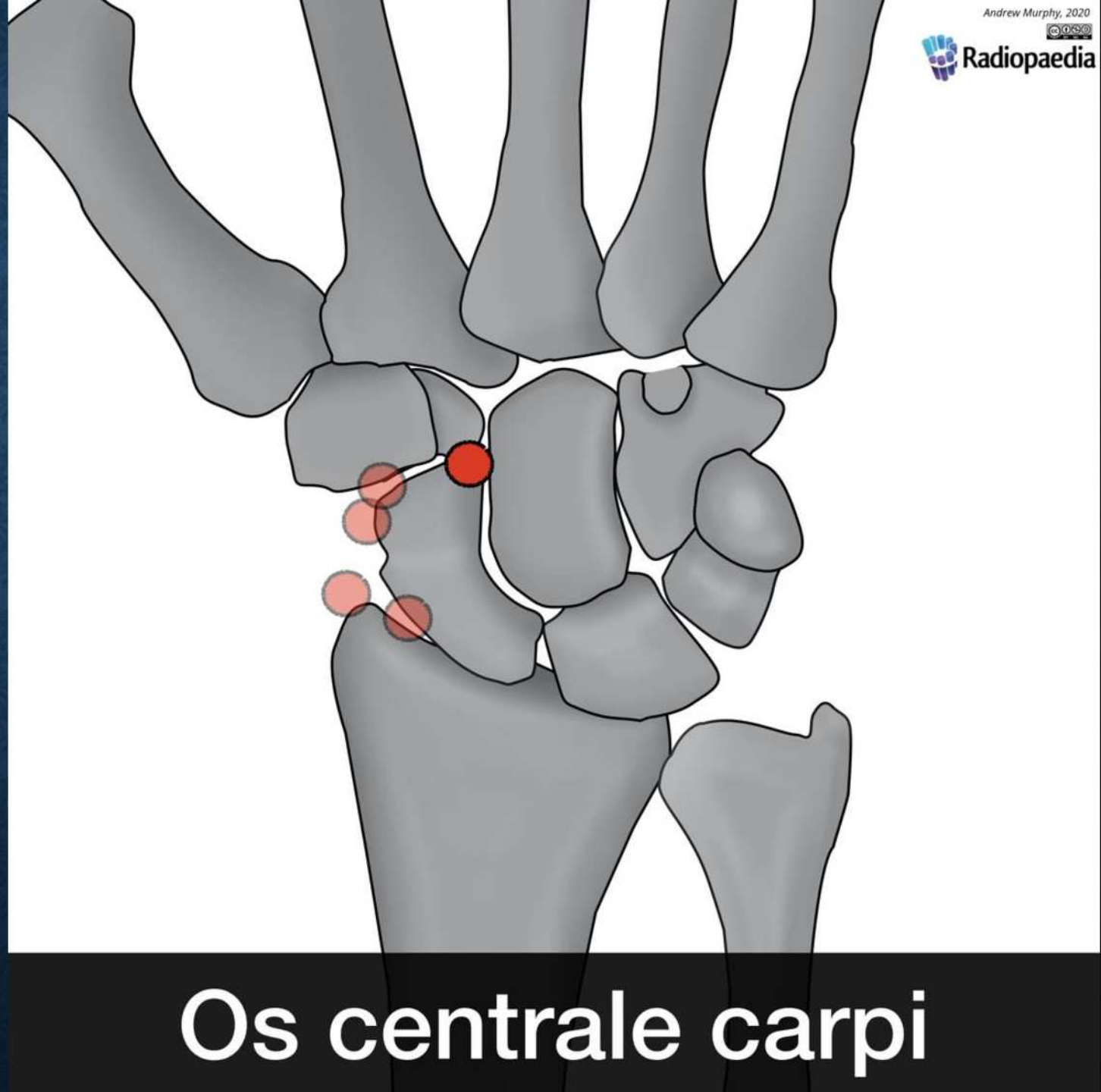

LISALUUKESED

- Os vesalianum
- Os ulnare externum
- Os hamuli proprium
- Sekundaarne kapitaat-luu
- Gruber ossicle
- Os styleoideum
- Sekundaarne trapesoid
- Sekundaarne trapeetsium
- Paratrapeetsium
- Paranavikulaarne
- Persisteeruv radiaalne stüloid
- Os radiale externum
- Epitrapezium
- Os centrale carpi
- Os hypolunatum

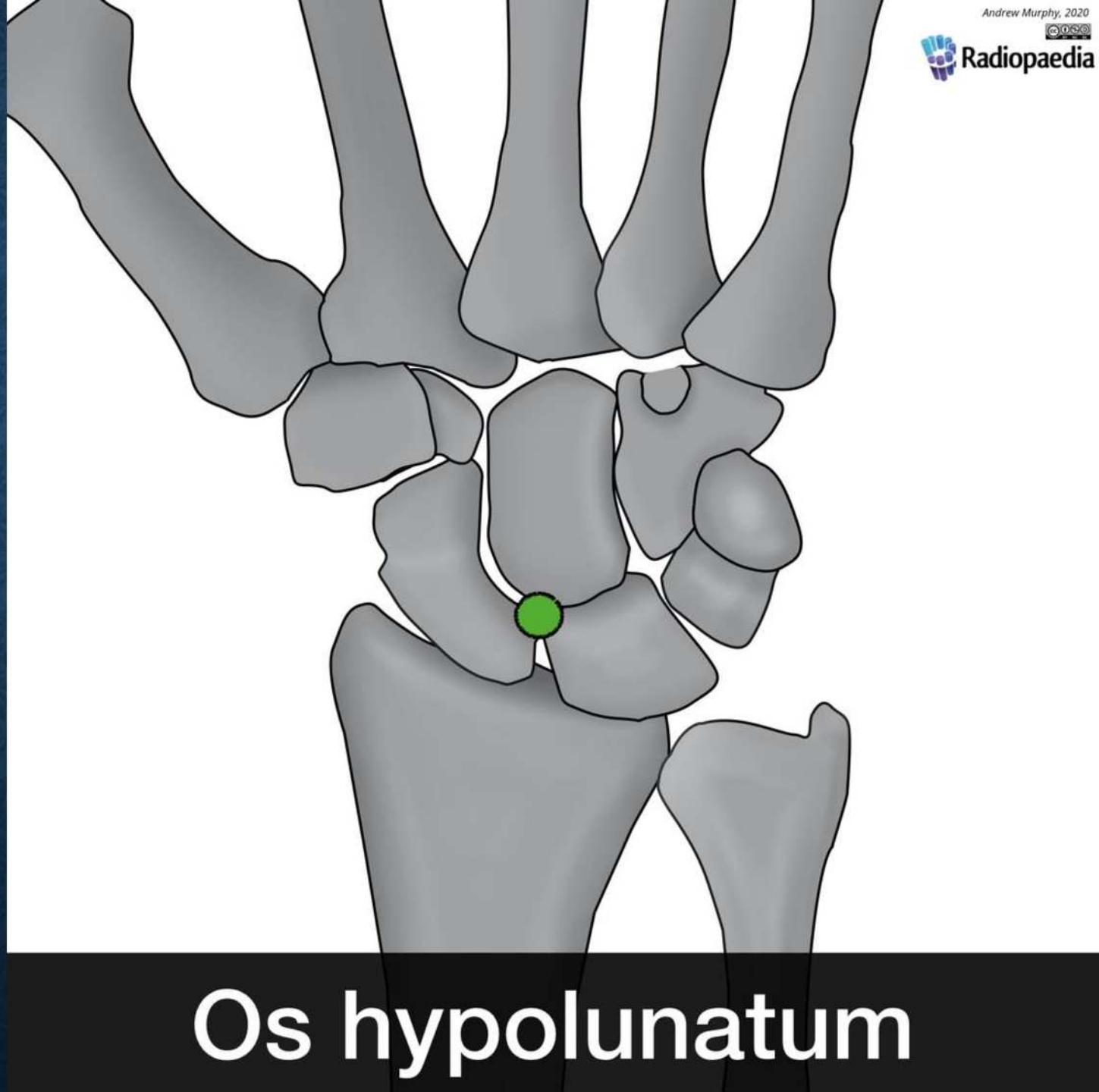

LISALUUKESED

- Os vesalianum
- Os ulnare externum
- Os hamuli proprium
- Sekundaarne kapitaat-luu
- Gruber ossicle
- Os styleoideum
- Sekundaarne trapesoid
- Sekundaarne trapeetsium
- Paratrapeetsium
- Paranavikulaarne
- Persisteeruv radiaalne stüloid
- Os radiale externum
- Epitrapezium
- Os centrale carpi
- Os hypolunatum
- Os epilunatum

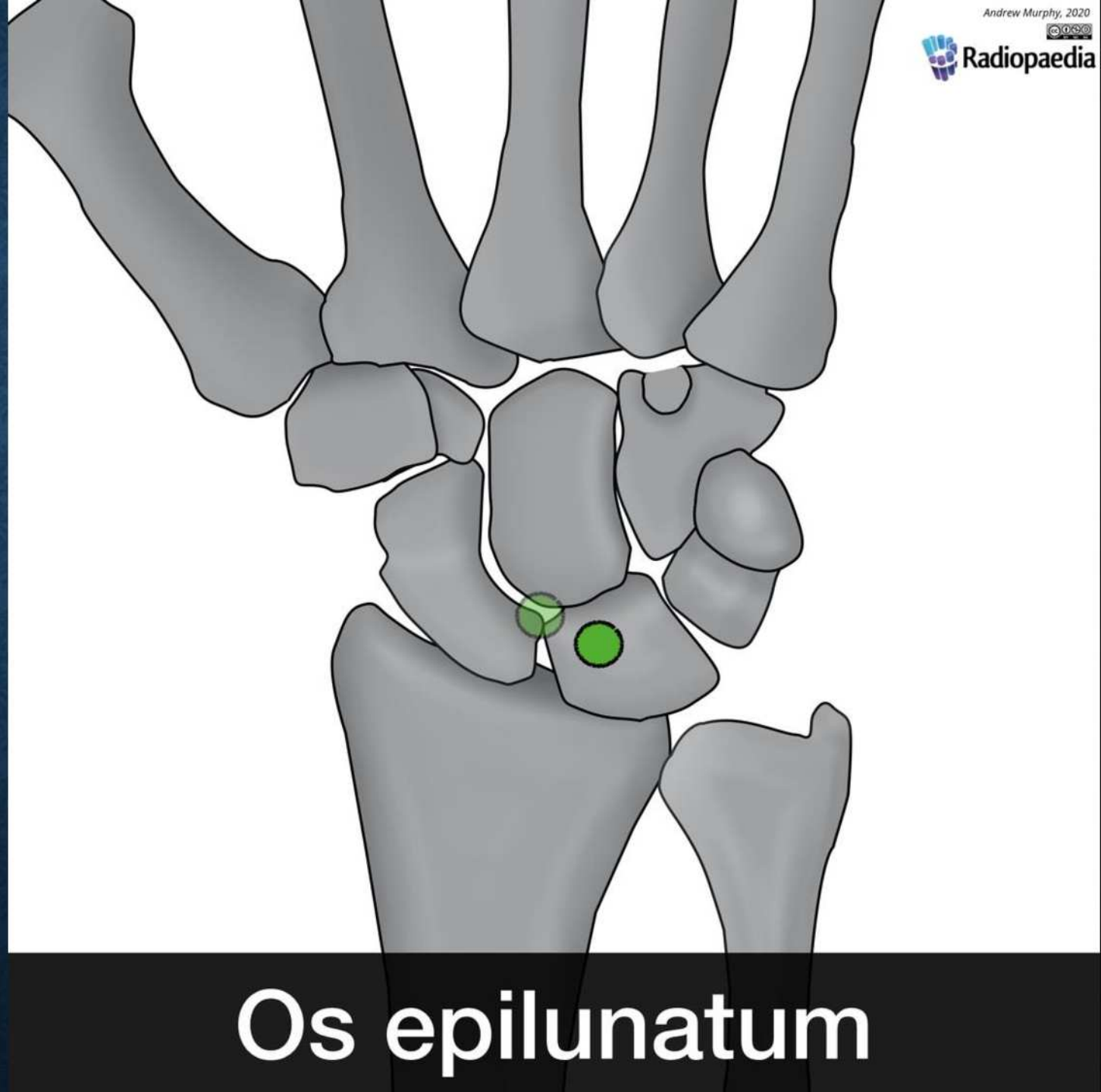

LISALUUKESED

- Os vesalianum
- Os ulnare externum
- Os hamuli proprium
- Sekundaarne kapitaat-luu
- Gruber ossicle
- Os styleoideum
- Sekundaarne trapesoid
- Sekundaarne trapeetsium
- Paratrapeetsium
- Paranavikulaarne
- Persisteeruv radiaalne stüloid
- Os radiale externum
- Epitrapezium
- Os centrale carpi
- Os hypolunatum
- Os epilunatum
- Epipyramis

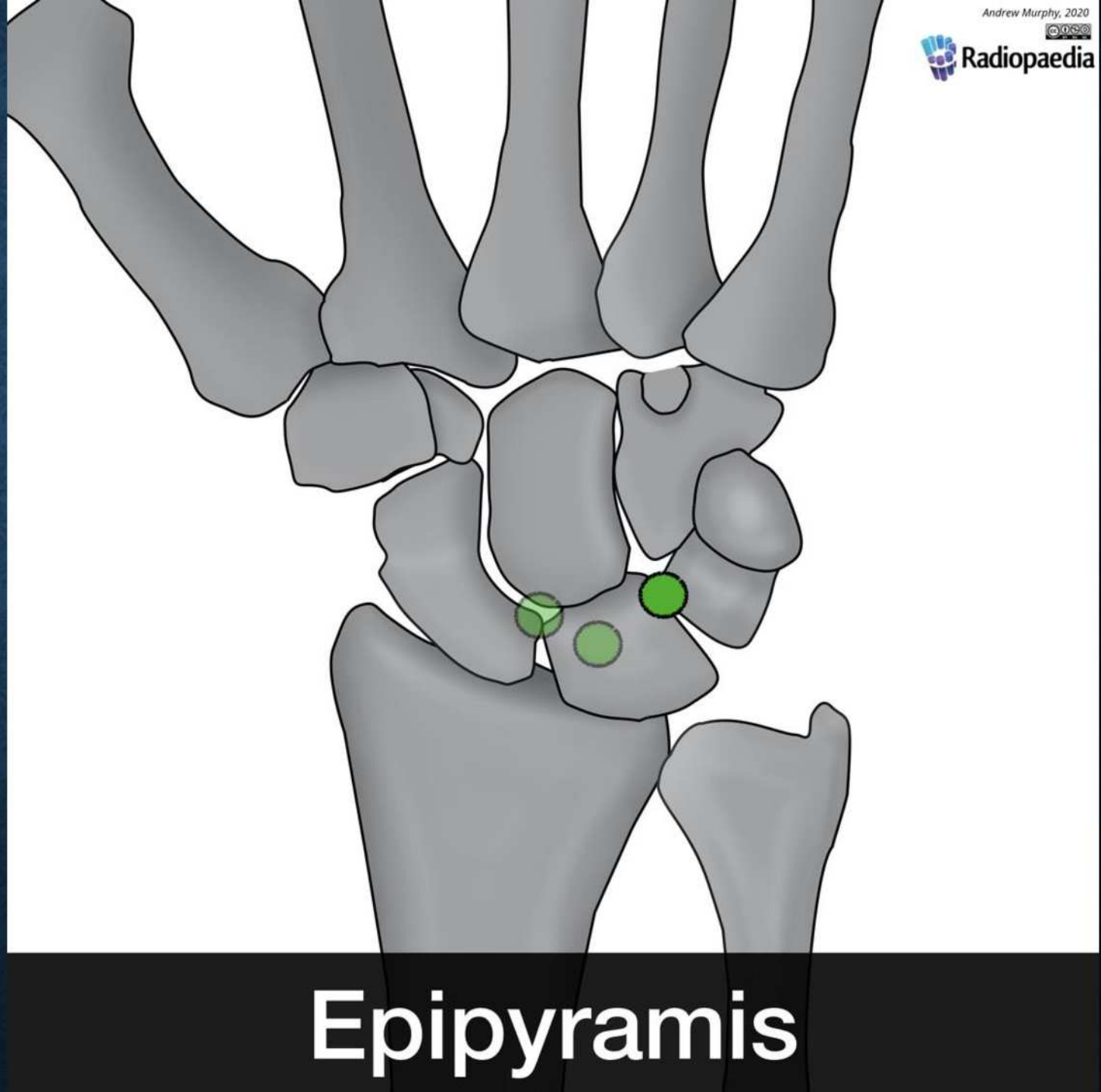

LISALUUKESED

- Os vesalianum
- Os ulnare externum
- Os hamuli proprium
- Sekundaarne kapitaat-luu
- Gruber ossicle
- Os styleoideum
- Sekundaarne trapesoid
- Sekundaarne trapeetsium
- Paratrapeetsium
- Paranavikulaarne
- Persisteeruv radiaalne stüloid
- Os radiale externum
- Epitrapezium
- Os centrale carpi
- Os hypolunatum
- Os epilunatum
- Epipyramis
- Lunaatumi ja trikvetrumi vaheline lisaluu

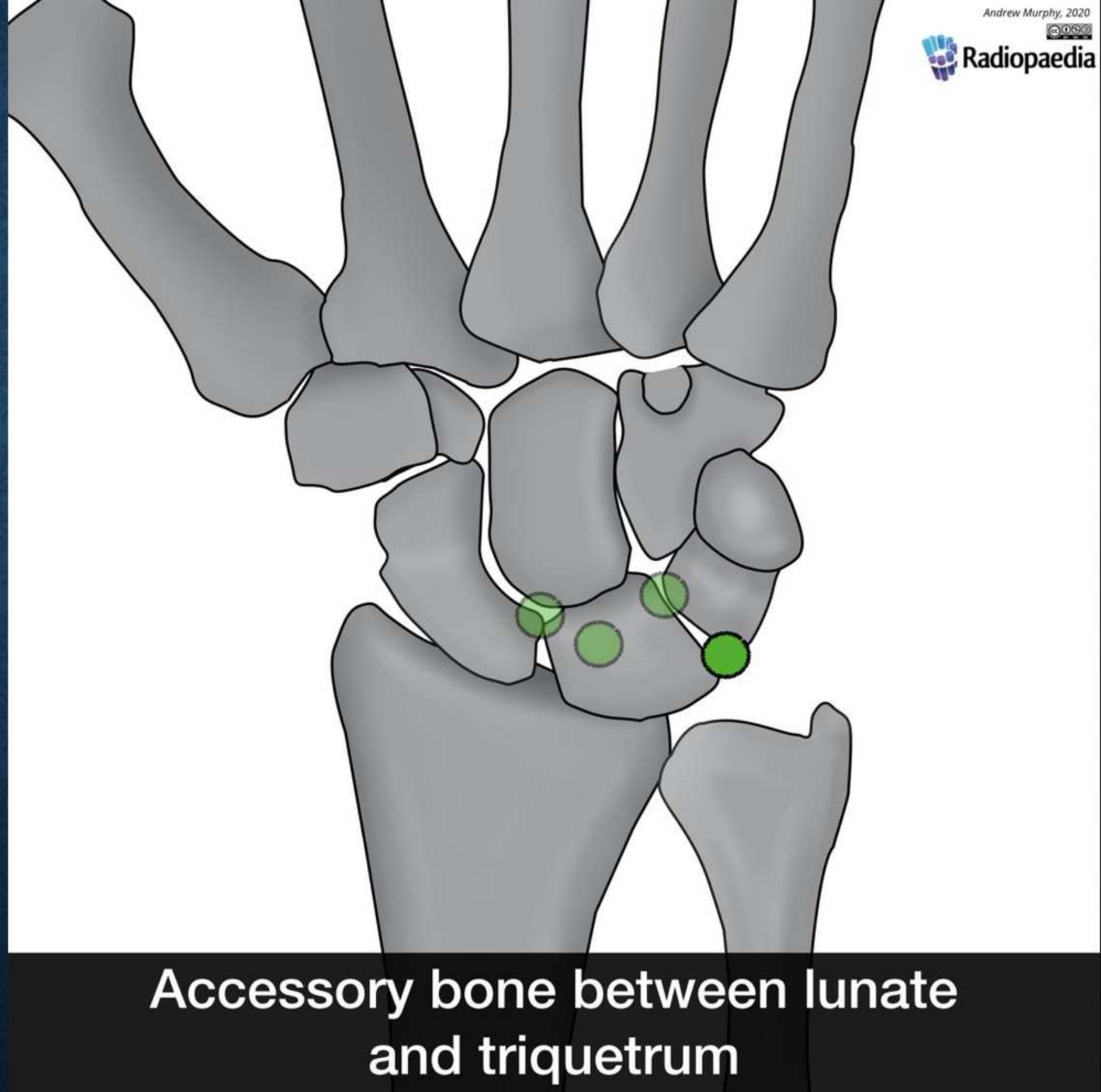

LISALUUKESED

- Os vesalianum
- Os ulnare externum
- Os hamuli proprium
- Sekundaarne kapitaat-luu
- Gruber osside
- Os styleoideum
- Sekundaarne trapesoid
- Sekundaarne trapeetsium
- Paratrapeetsium
- Paranavikulaarne
- Persisteeruv radiaalne stüloid
- Os radiale externum
- Epitrapezium
- Os centrale carpi
- Os hypolunatum
- Os epilunatum
- Epipyramis
- Lunaatumi ja trikvetrumi vaheline lisaluu
- Lunula
- Os triangulare

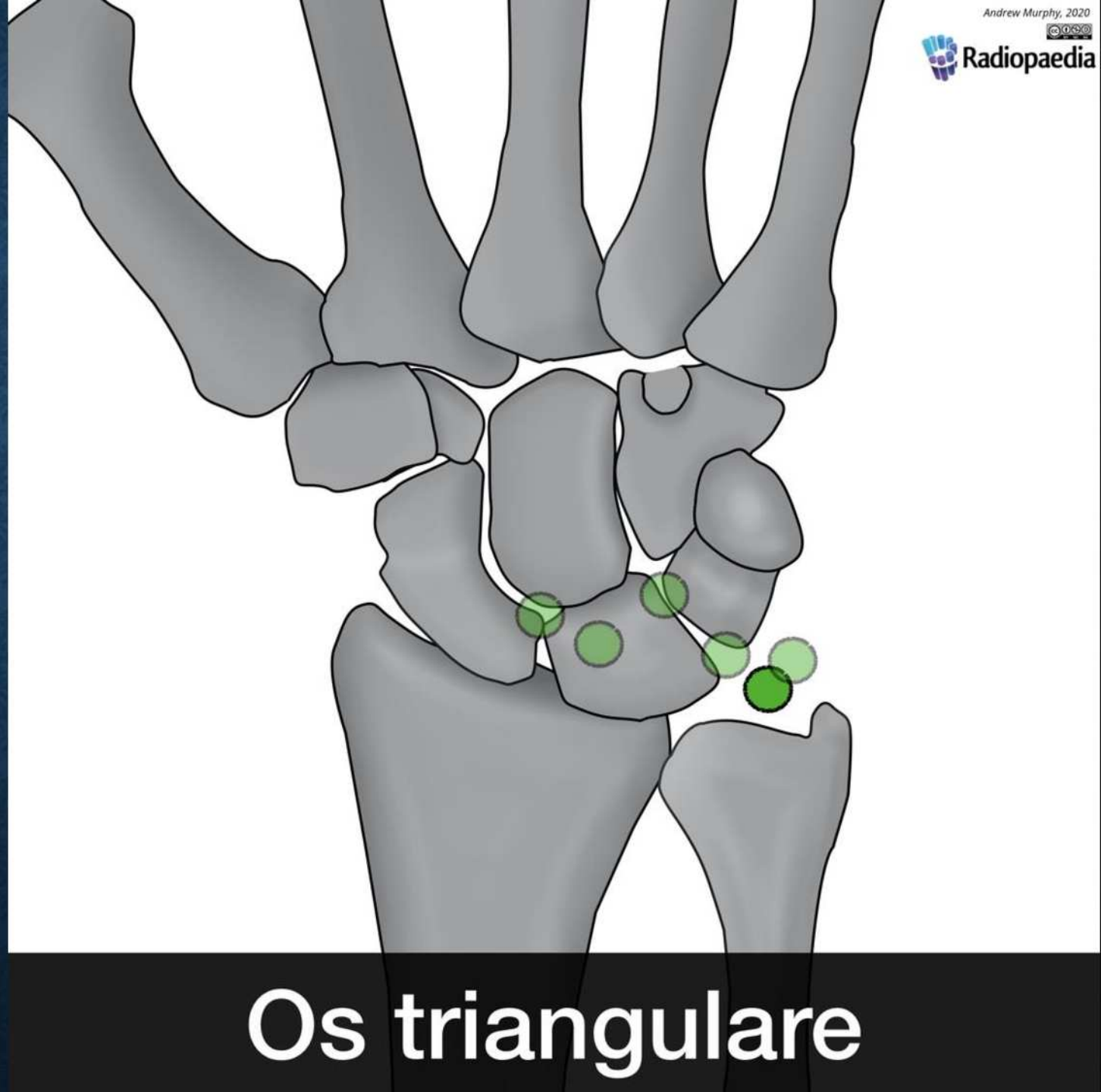

LISALUUKESED

- Os vesalianum
- Os ulnare externum
- Os hamuli proprium
- Sekundaarne kapitaat-luu
- Gruber osside
- Os styleoideum
- Sekundaarne trapesoid
- Sekundaarne trapeetsium
- Paratrapeetsium
- Paranavikulaarne
- Persisteeruv radiaalne stüloid
- Os radiale externum
- Epitrapezium
- Os centrale carpi
- Os hypolunatum
- Os epilunatum
- Epipyramis
- Lunaatumi ja trikvetrumi vaheline lisaluu
- Lunula
- Os triangulare
- Persisteeruv ulnaarne stüloid

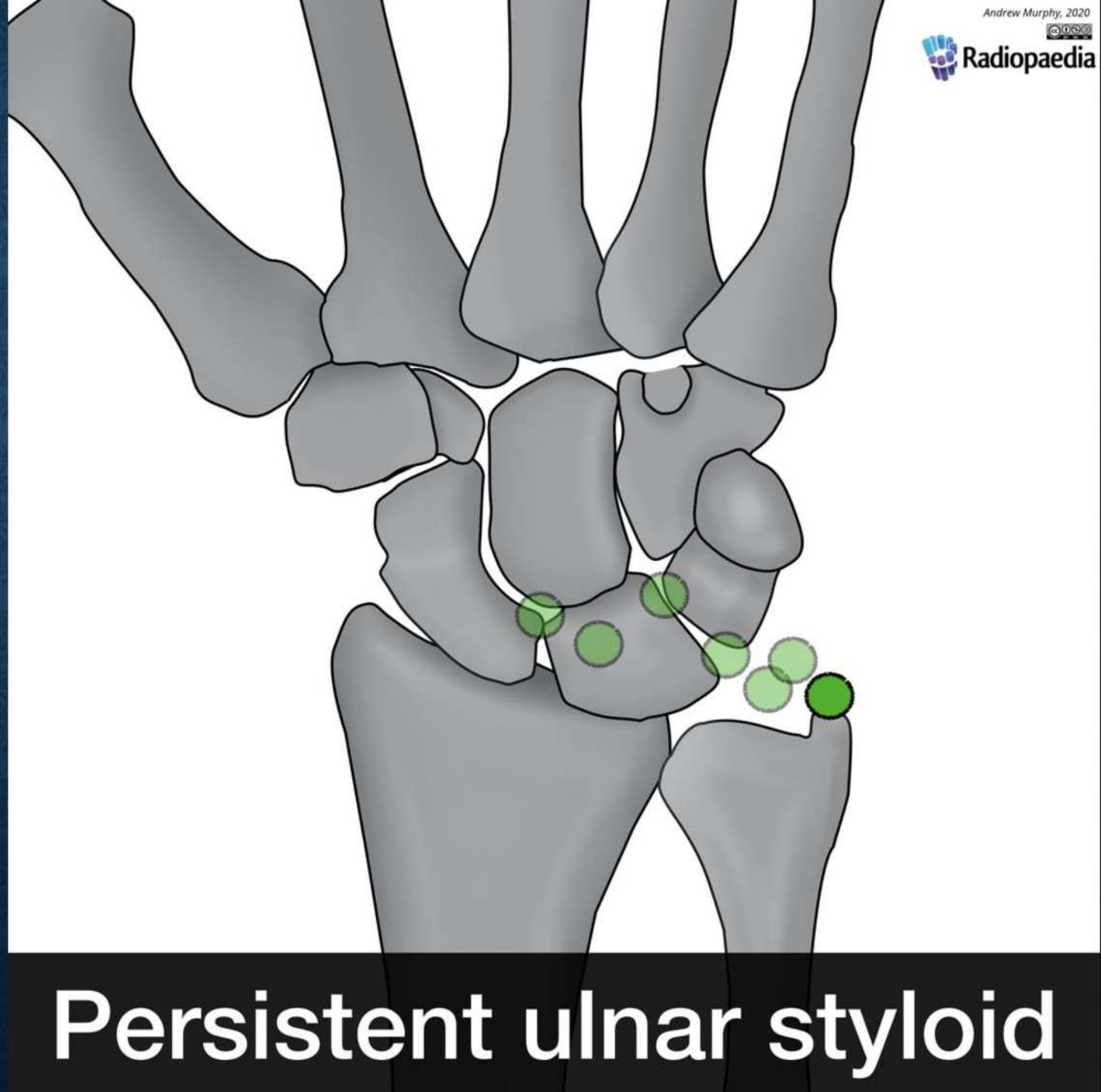

LISALUUKESED

- Os vesalianum
- Os ulnare externum
- Os hamuli proprium
- Sekundaarne kapitaat-luu
- Gruber osside
- Os styleoideum
- Sekundaarne trapesoid
- Sekundaarne trapeetsium
- Paratrapeetsium
- Paranavikulaarne
- Persisteeruv radiaalne stüloid
- Os radiale externum
- Epitrapezium
- Os centrale carpi
- Os hypolunatum
- Os epilunatum
- Epipyramis
- Lunaatumi ja trikvetrumi vaheline lisaluu
- Lunula
- Os triangulare
- Persisteeruv ulnaarne stüloid
- Radioulnaarliigese väike luuline element

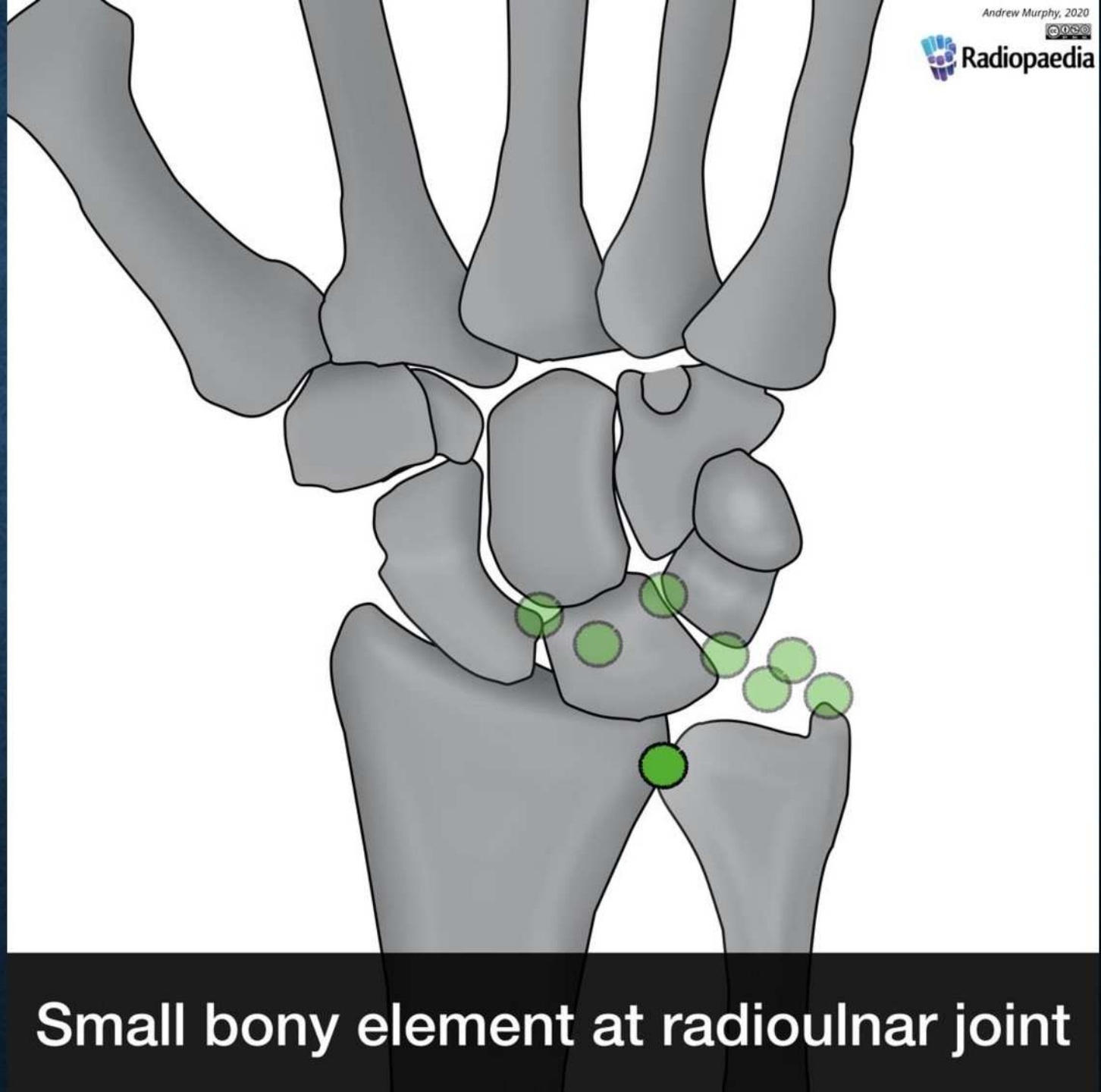

LISALUUKESED

- Os vesalianum
- Os ulnare externum
- Os hamuli proprium
- Sekundaarne kapitaat-luu
- Gruber osside
- Os styleoideum
- Sekundaarne trapesoid
- Sekundaarne trapeetsium
- Paratrapeetsium
- Paranavikulaarne
- Persisteeruv radiaalne stüloid
- Os radiale externum
- Epitrapezium
- Os centrale carpi
- Os hypolunatum
- Os epilunatum
- Epipyramis
- Lunaatumi ja trikvetrumi vaheline lisaluu
- Lunula
- Os triangulare
- Persisteeruv ulnaarne stüloid
- Radioulnaarliigese väike luuline element

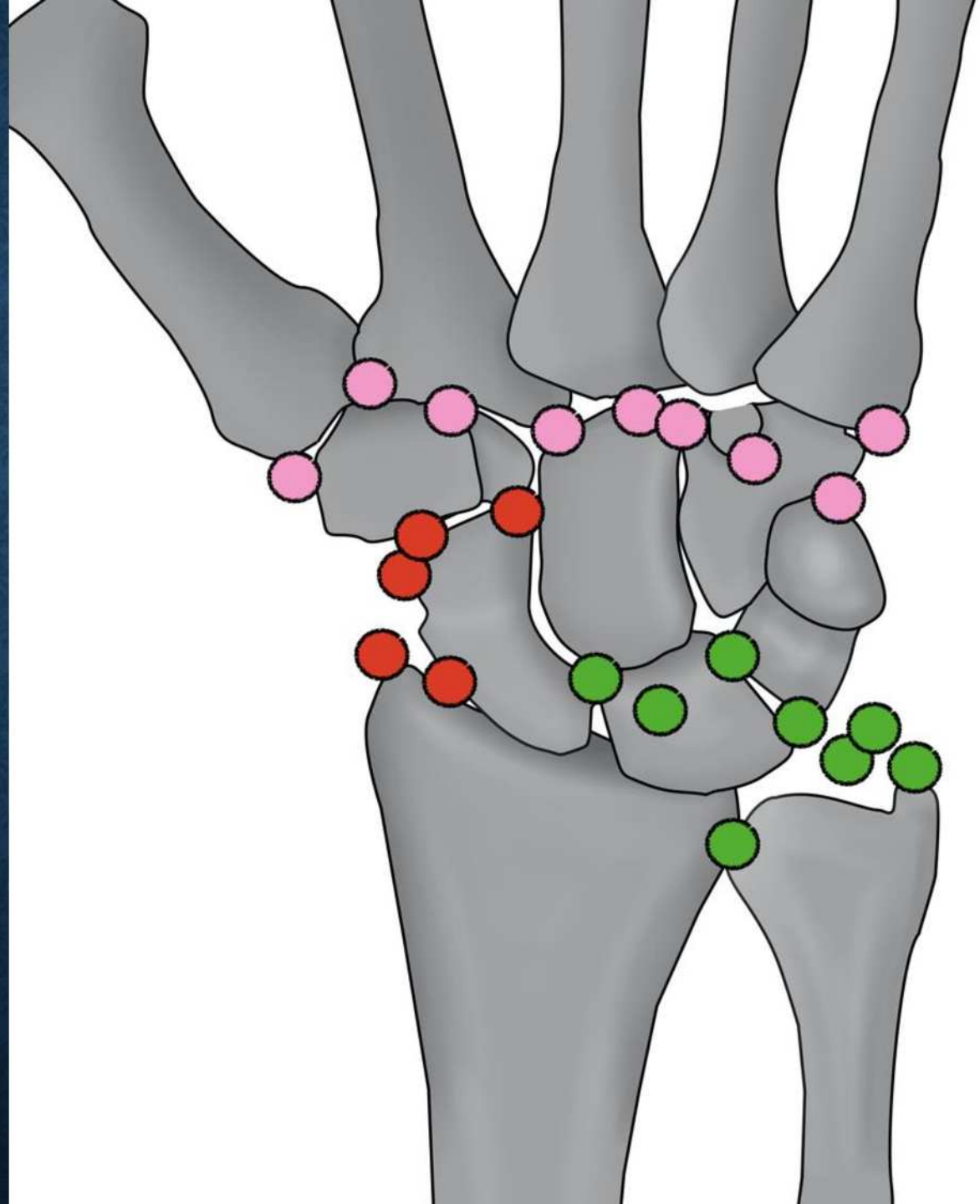

Andrew Murphy, 2020
Radiopaedia

RADIAL BEAK

- radiaalne nina e. epifüsaalne kannus
- distaalse raadiuse beniigne variatsioon
- kodarluu lateraalsel pinnal
- paikneb kasvuplaatide sulgemise kohal
- ots suunatud proksimaalsele
- võib mimikeerida kodarluu fraktuuri

RADIAL BEAK

- radiaalne nina e. epifüsaalne kannus
- distaalse raadiuse beniigne variatsioon
- kodarluu lateraalsel pinnal
- paikneb kasvuplaatide sulgemise kohal
- ots suunatud proksimaalsele
- võib mimikeerida kodarluu fraktuuri

FRAKTUURID

1. kodarluu distaalse otsa fraktuurid
2. pediaatrilised fraktuurid
3. skafoidluu fraktuurid

KODARLUU DISTAALSE OTSA FRAKTUURID

- sagedam murd maailmas
- heal lapsel mitu nime (Colles, Smith, Barton, Chauffeur)
- murru kirjelduse 4 olulisemat komponenti:
  - koht
  - tüüp (ristimurd, spiraalmurd, kildmurd)
  - nihe (dislokatsioon, angulatsioon)
  - liigespinna haaratus
- mehhanism: kukkumine väljasirutatud käele
- 60% juhtudest läheb katki ka küünarluu tikkeljätke

EKSTRAARTIKULAARNE FRAKTUUR DORSAALSE KALLEGA

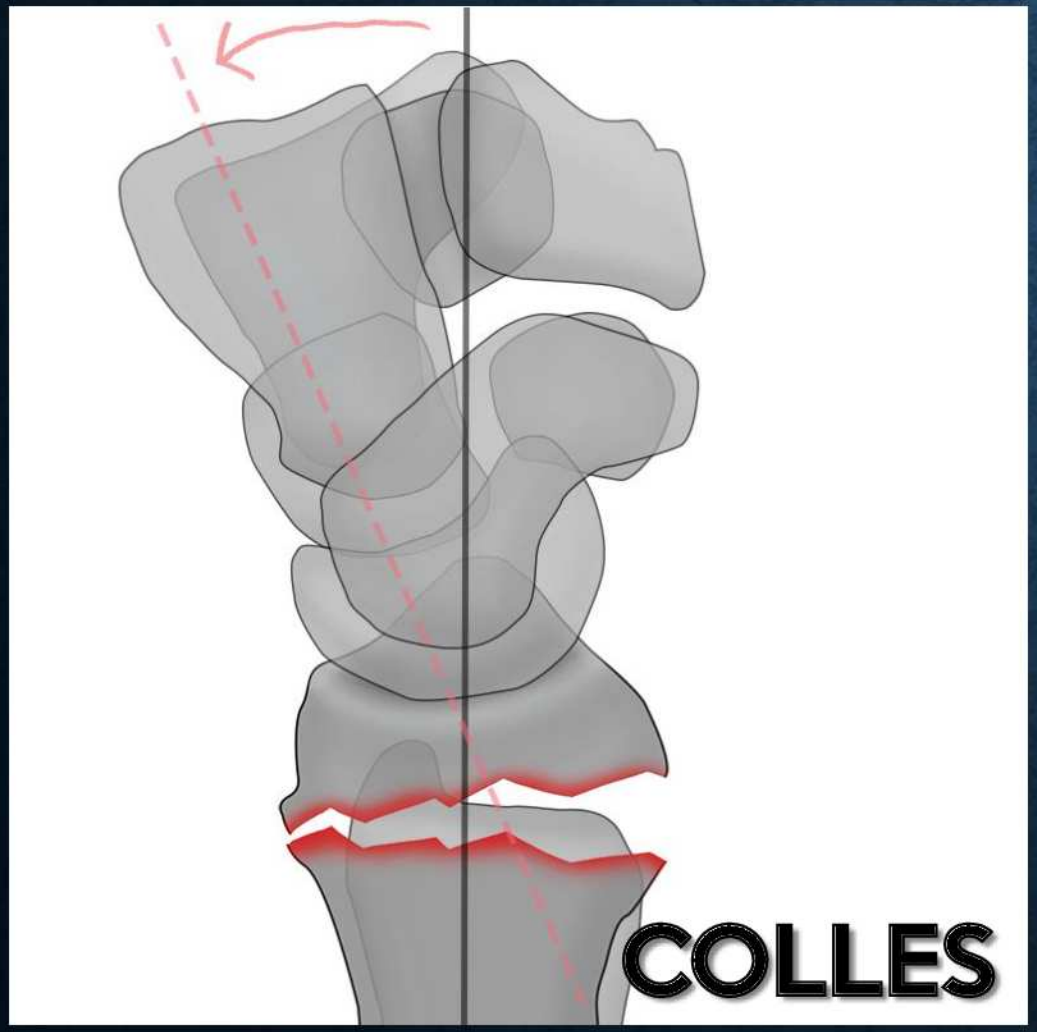

EKSTRAARTIKULAANE FRAKTUUR VOLAARSE KALLEGA

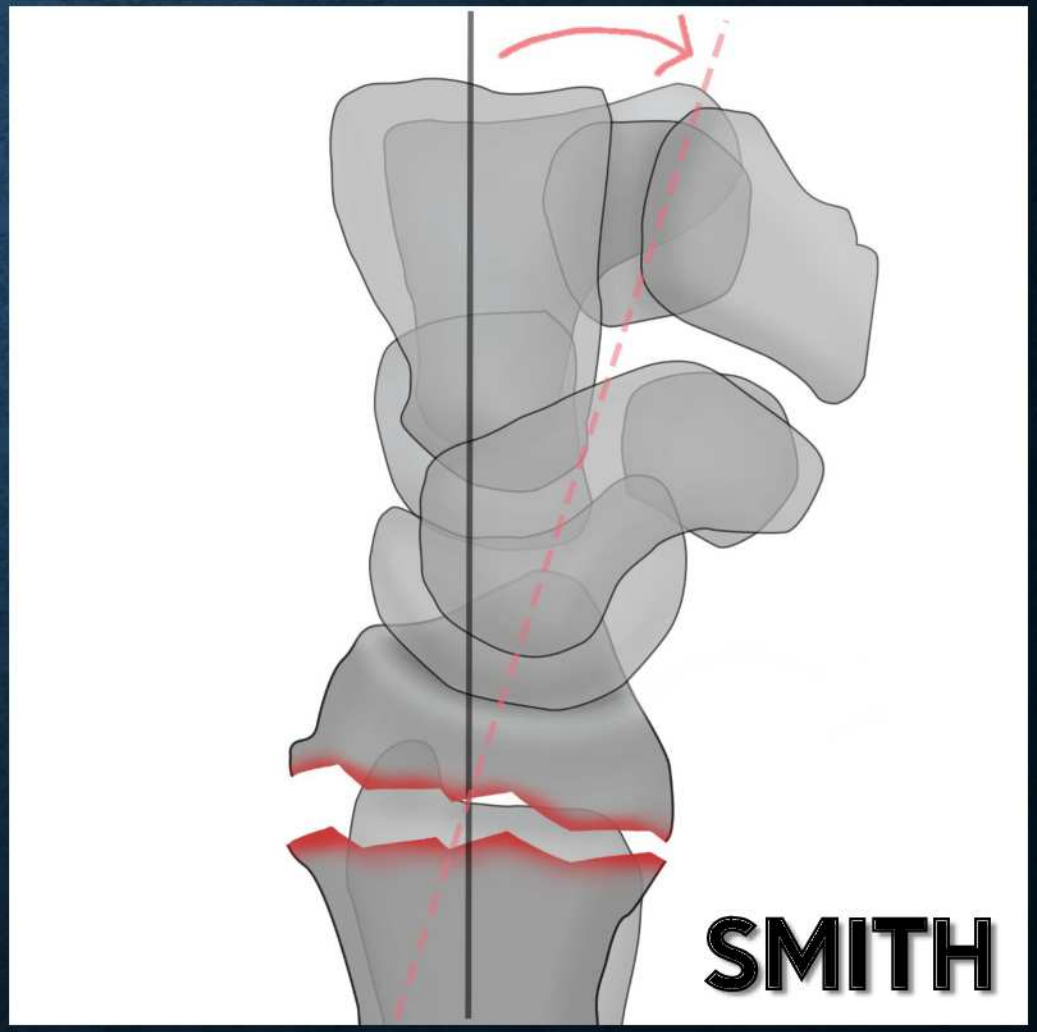

DORSAALSE OSA INTRAARTIKULAARNE FRAKTUUR

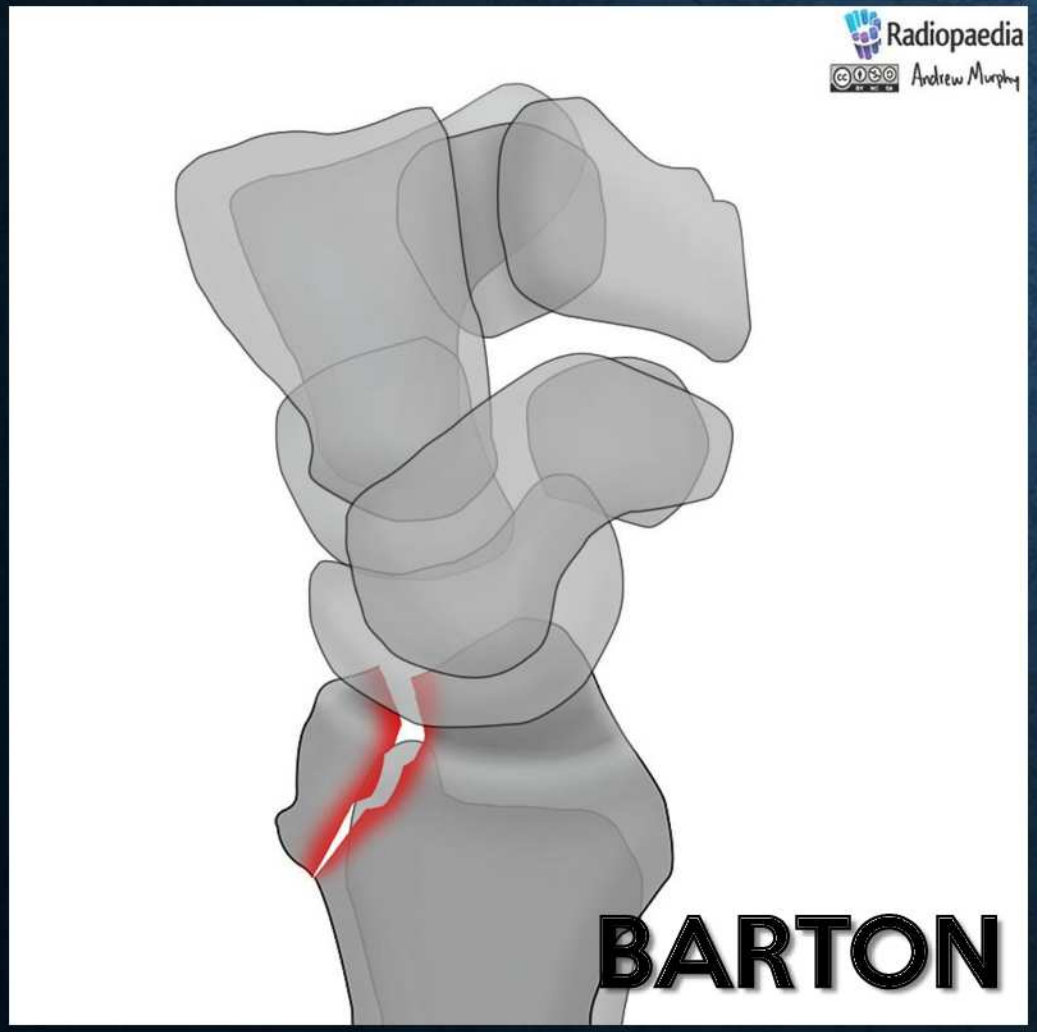

VOLAARSE OSA INTTRAARTIKULAANE FRAKTUUR

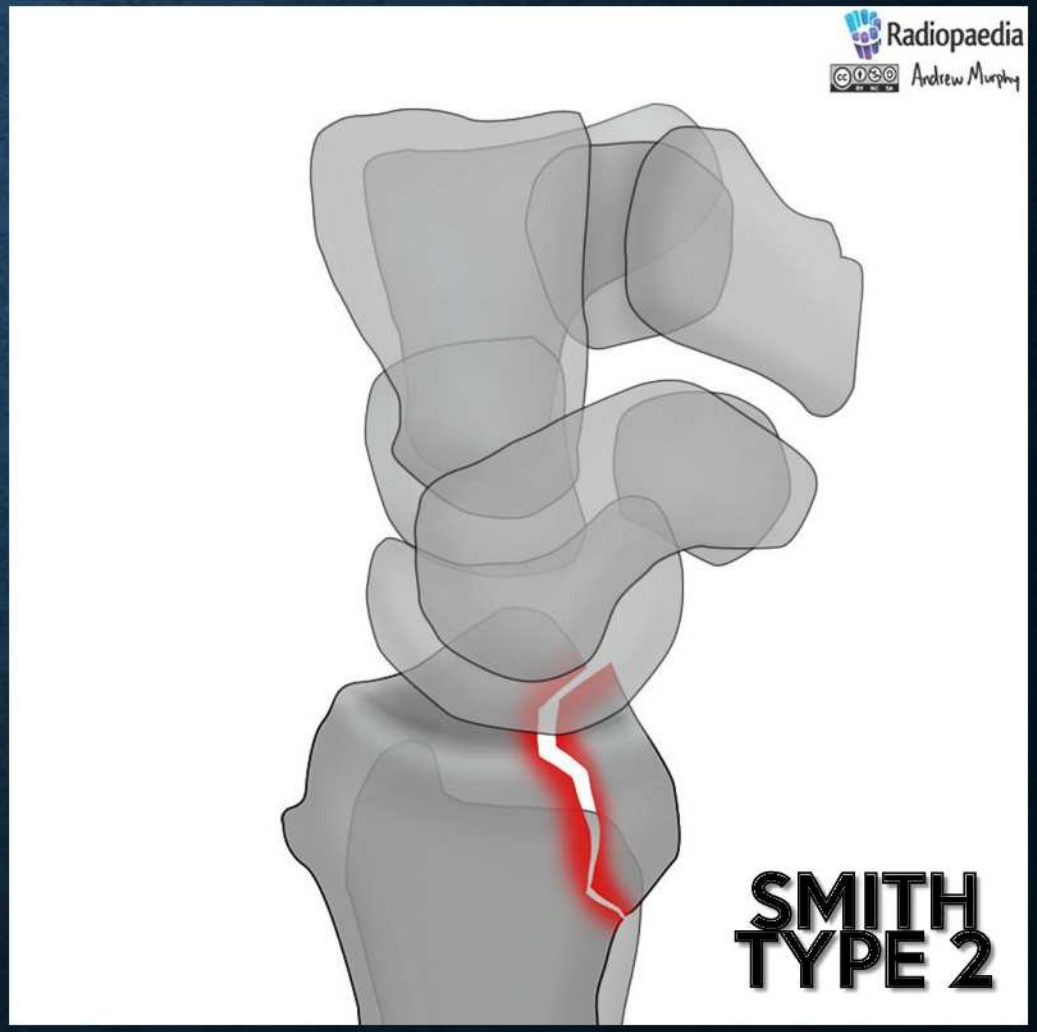

KODARLUU TIKKELJÄTKE FRAKTUUR

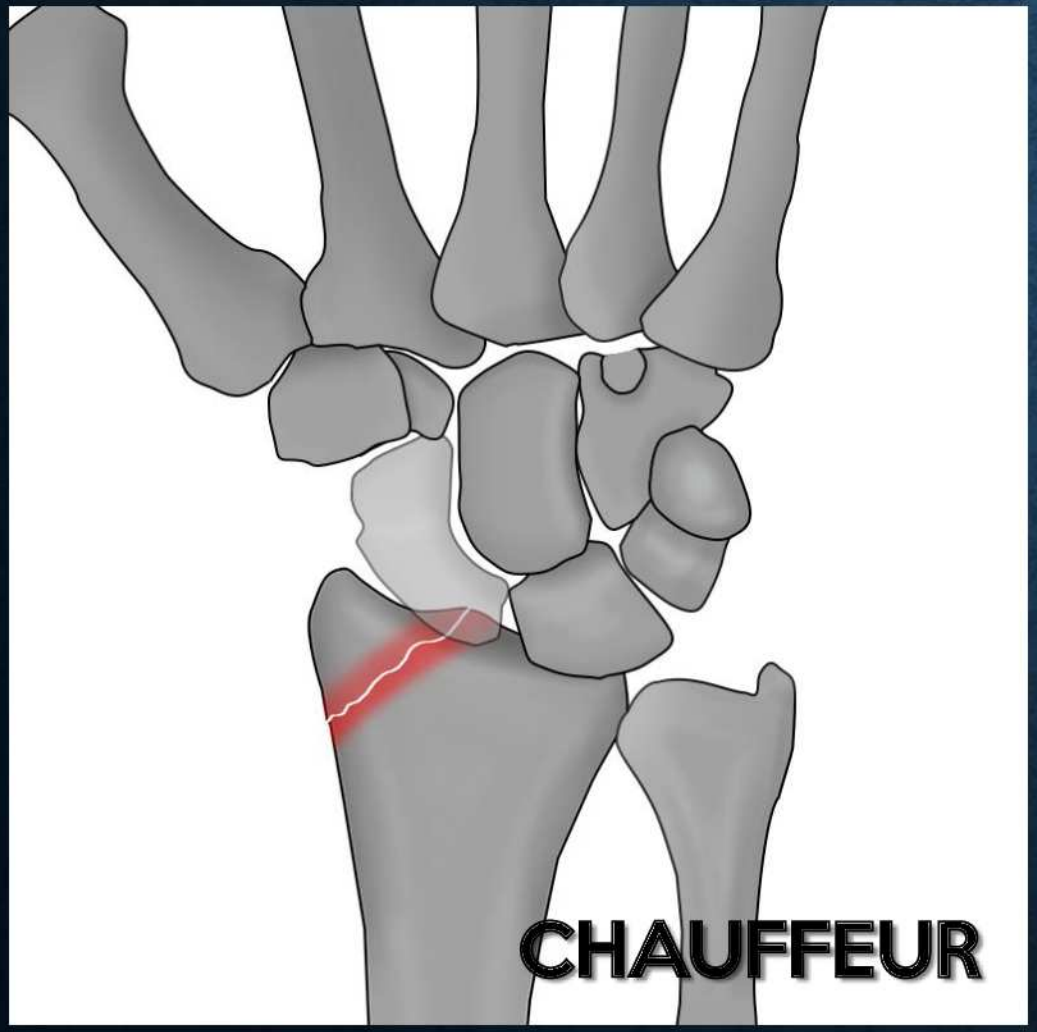

KÜÜNARLUU TIKKELJÄTKE FRAKTUUR

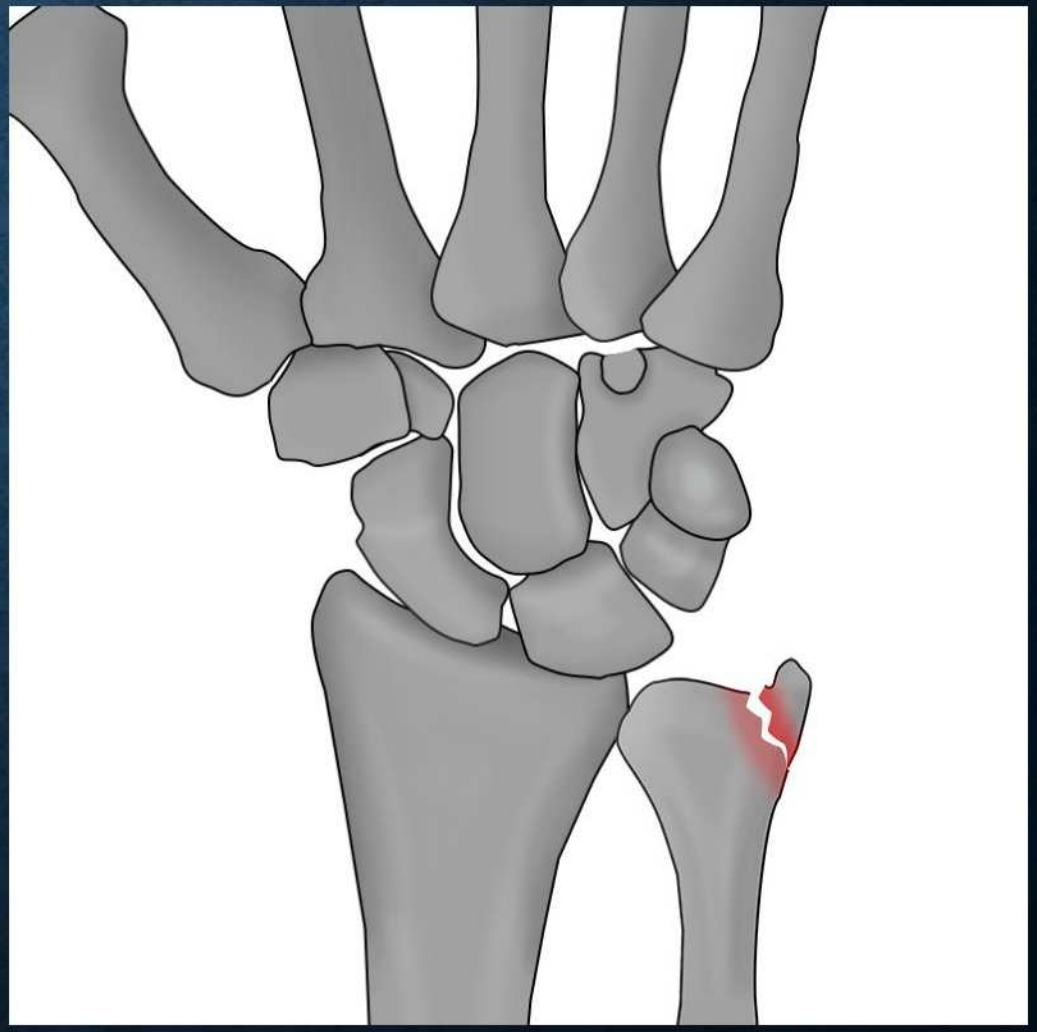

PEDIAATRILISED FRAKTUURID

- interpretatsioon keerukam

I täielikud fraktuurid

II mittetäielikud fraktuurid

  - buckle fracture
  - pajuvitsa murd

III kasvuplaadi fraktuurid

TÄIELIKUD FRAKTUURID

- rohkem tähelepanu trabekulaarsele maatriksile!

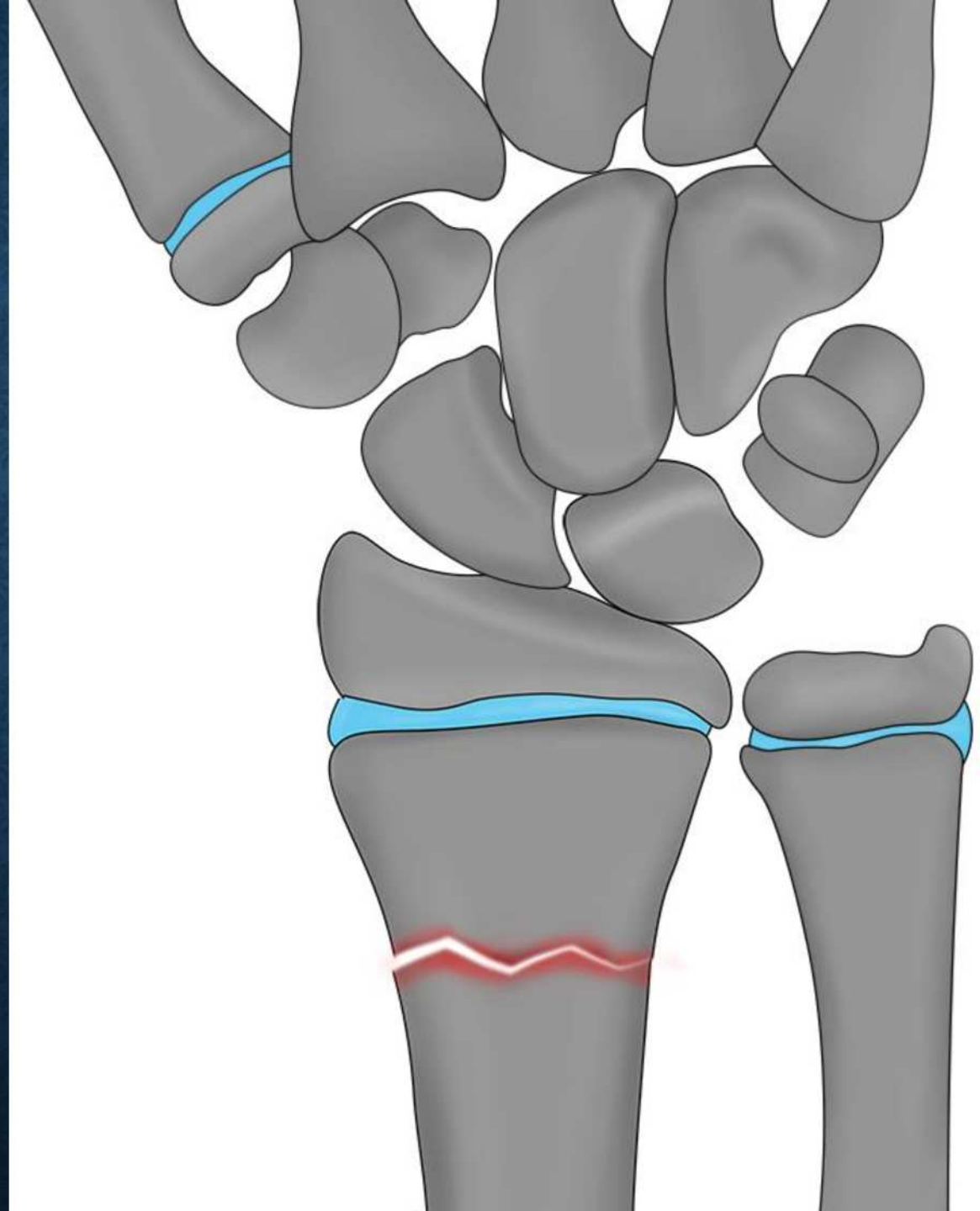

TÄIELIKUD FRAKTUURID

- rohkem tähelepanu trabekulaarsele maatriksile!

TÄIELIKUD FRAKTUURID

- rohkem tähelepanu trabekulaarsele maatriksile!

BUCKLE FRACTURE

- mittetäielik murd
- luukorteksi mõhk – trabekulaarse kompressiooni tõttu
- selget murrujoont näha ei ole
- mõnikord angulatsioon on ainuke viide fraktuurile RÖ-uuringul

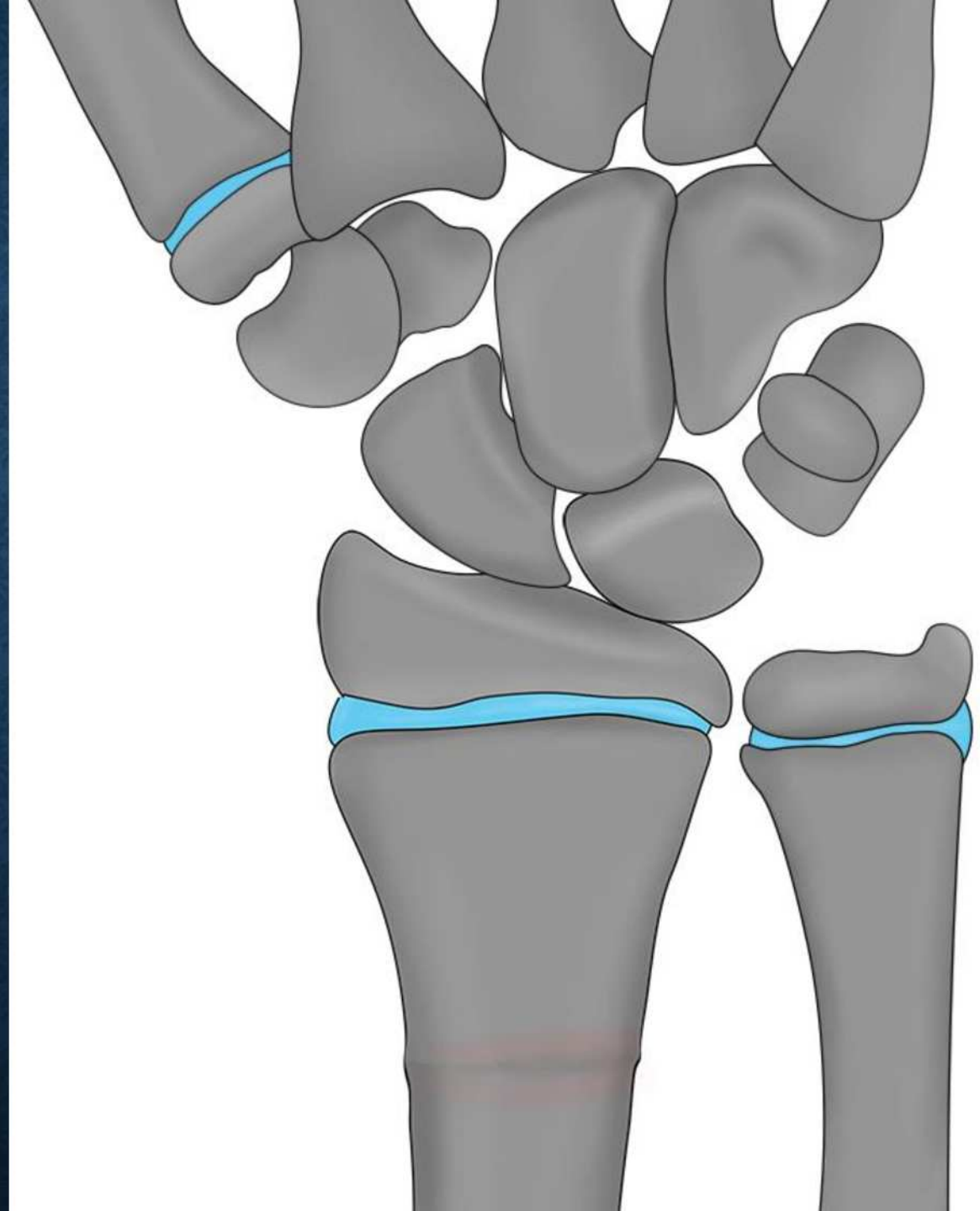

BUCKLE FRACTURE

- mittetäielik murd
- luukorteksi mõhk – trabekulaarse kompressiooni tõttu
- selget murrujoont näha ei ole
- mõnikord angulatsioon on ainuke viide fraktuurile RÖ-uuringul

BUCKLE FRACTURE

- mittetäielik murd
- luukorteksi mõhk – trabekulaarse kompressiooni tõttu
- selget murrujoont näha ei ole
- mõnikord angulatsioon on ainuke viide fraktuurile RÖ-uuringul

BUCKLE FRACTURE

- mittetäielik murd
- luukorteksi mõhk – trabekulaarse kompressiooni tõttu
- selget murrujoont näha ei ole
- mõnikord angulatsioon on ainuke viide fraktuurile RÖ-uuringul

BUCKLE FRACTURE

- mittetäielik murd
- luukorteksi mõhk – trabekulaarse kompressiooni tõttu
- selget murrujoont näha ei ole
- mõnikord angulatsioon on ainuke viide fraktuurile RÖ-uuringul

PAJUVITSA MURD

- mittetäielik murd
- võrreldes buckle-murruga palju harvem

KASVUPLAADI FRAKTUURID

- Salter Harris fraktuurid
- 35% kõikidest laste fraktuuridest
- metafüüs, epifüüs,
  nende vahel kasvuplaat
- Kasvuplaat koosneb 4 tsoonist
  - metafüüsi lähedal tsoonid on hapramad ja aktiivset kasvu pole
  - epifüüsi lähedal olevad tsoonid on tugevamad ja aktiivse kasvuga

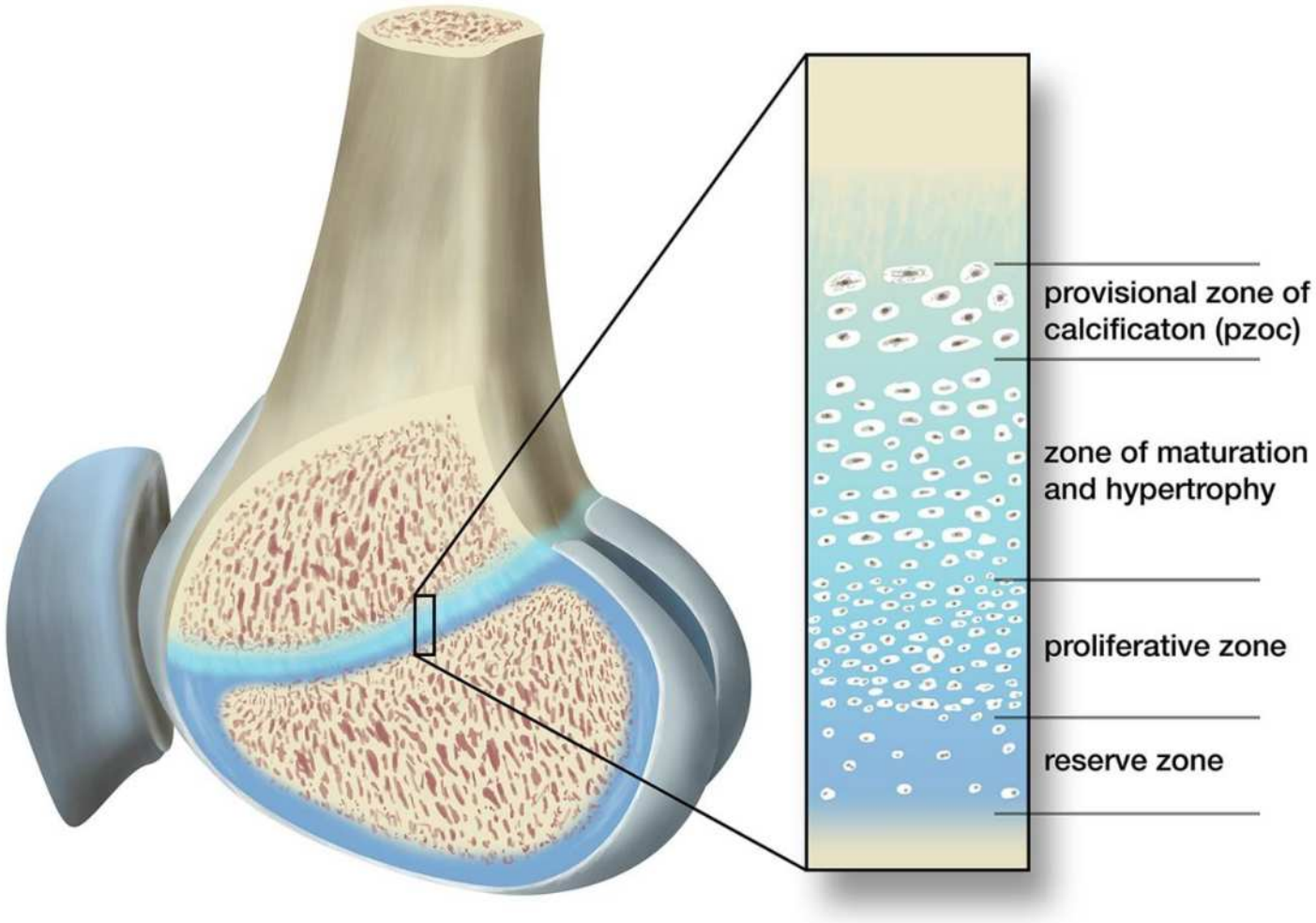

normal

type 1

type 2

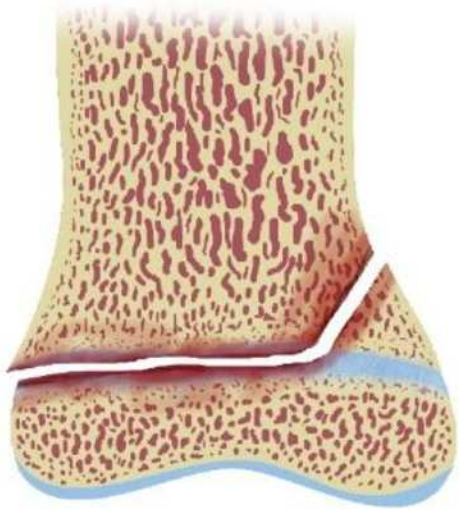

type 3

type 4

type 5

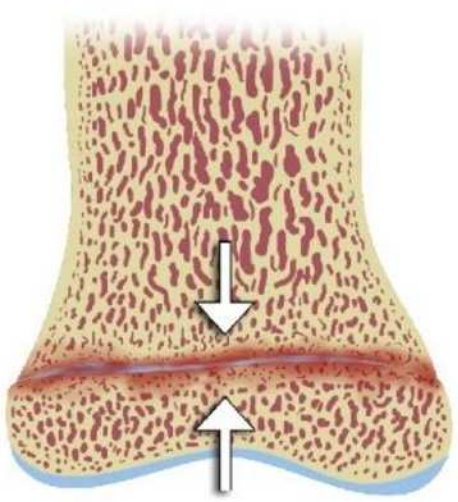

Salter Harris

FRAKTUURIDE TÕENÄOSUS TÜÜPIDE KAUPA

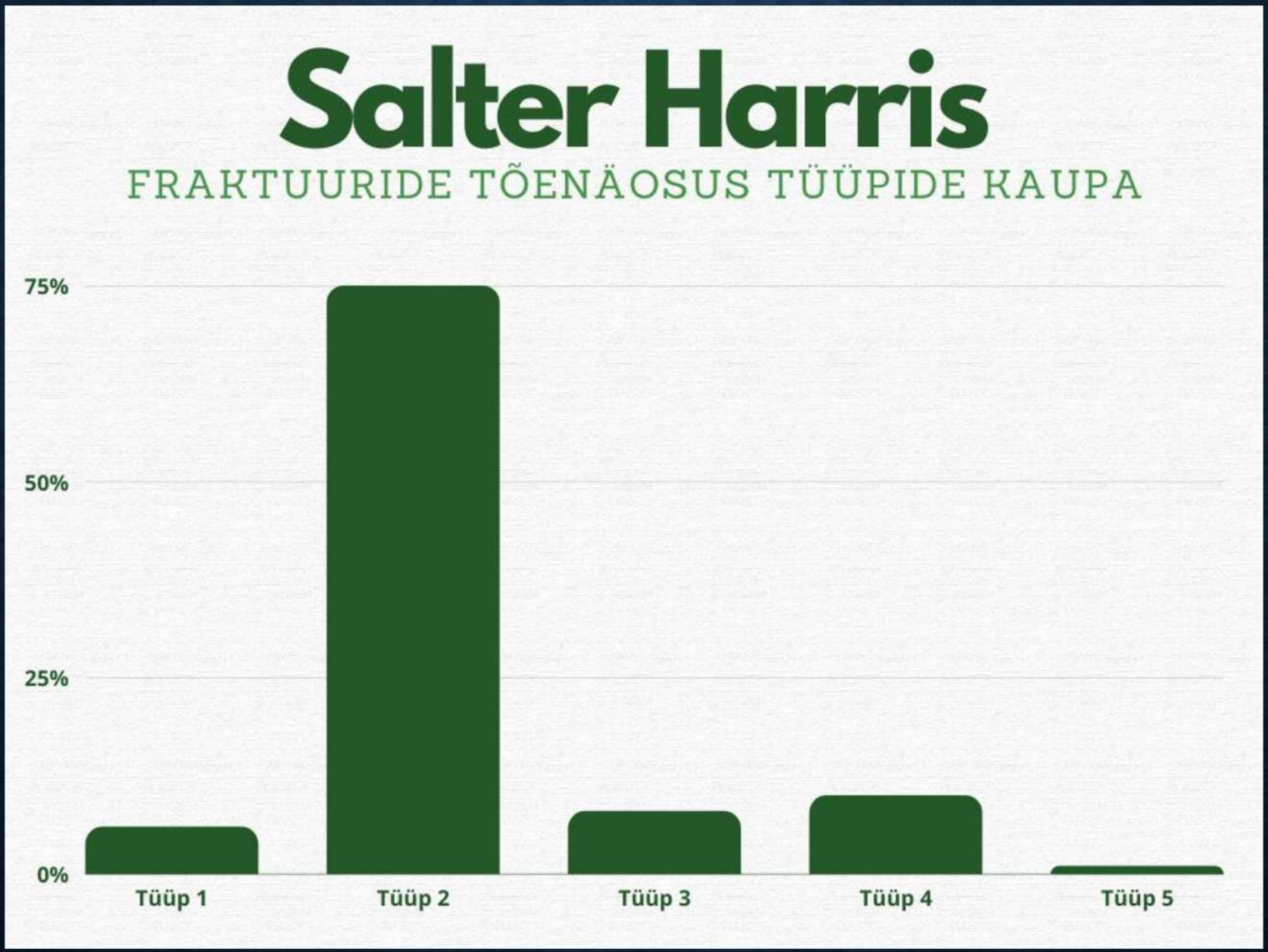

VÕIMLEJA RANNE

- krooniline Sarter Harris tüüp 1
- noortel sportlastel, kes ülekoormavad randmeliigest
- paraneb konservatiivse raviga kui õigel ajal diagnoosida
- RÖ leid:
  - Kasvuplaadi laienemine
  - Kasvuplaadi servade ebaregulaarsus hägusus
  - Metafüsaalne skleroos ja ebaregulaarsus (võib olla epifüsaarne, aga harvem)
  - Haiguse hilisemates staadiumides kasvuplaati bridging/fusioon.

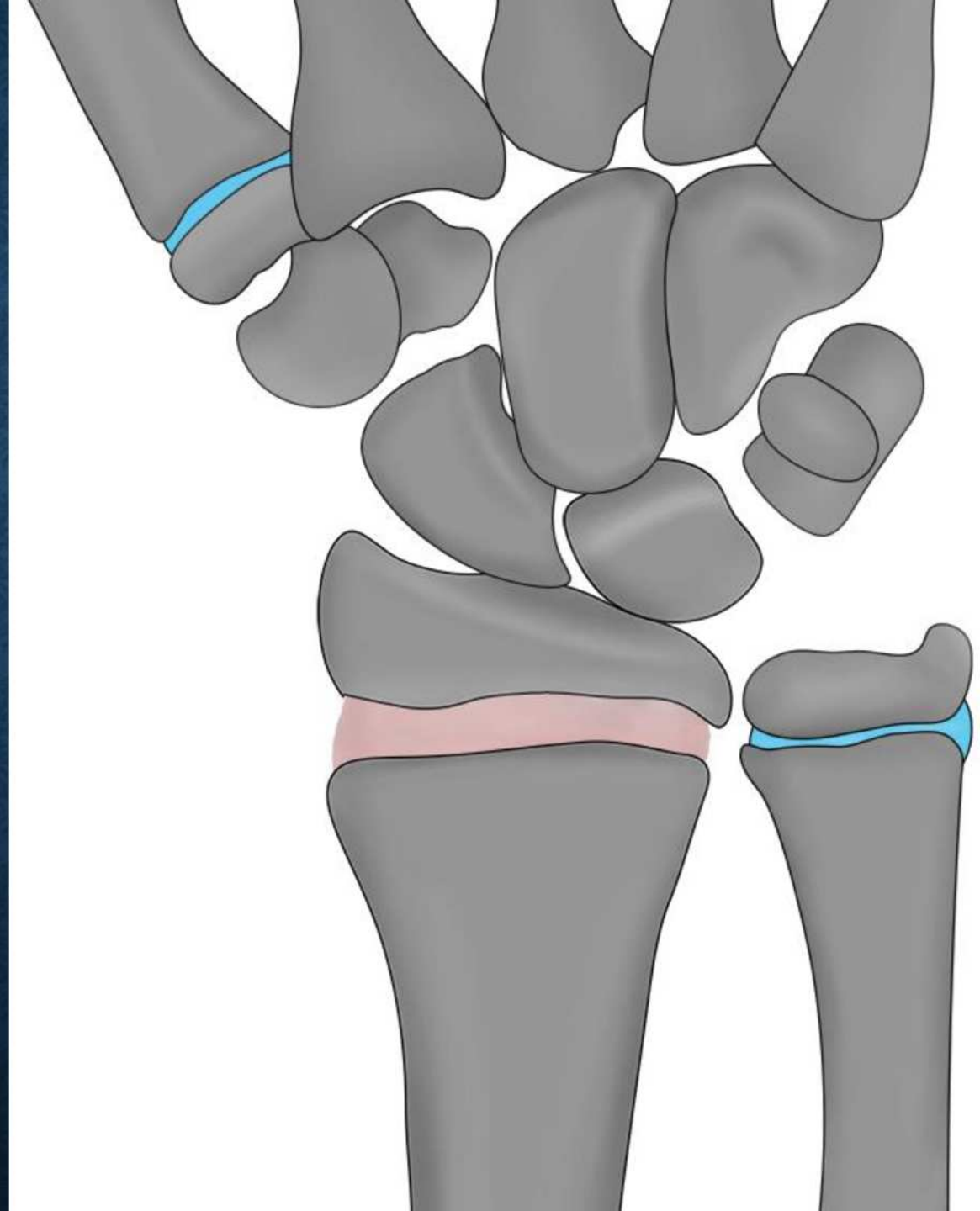

VÕIMLEJA RANNE

- krooniline Sarter Harris tüüp 1
- noortel sportlastel, kes ülekoormavad randmeliigest
- paraneb konservatiivse raviga kui õigel ajal diagnoosida
- RÖ leid:
  - Kasvuplaadi laienemine
  - Kasvuplaadi servade ebaregulaarsus hägusus
  - Metafüsaalne skleroos ja ebaregulaarsus (võib olla epifüsaarne, aga harvem)
  - Haiguse hilisemates staadiumides kasvuplaati bridging/fusioon.

VÕIMLEJA RANNE

- krooniline Sarter Harris tüüp 1
- noortel sportlastel, kes ülekoormavad randmeliigest
- paraneb konservatiivse raviga kui õigel ajal diagnoosida
- RÖ leid:
  - Kasvuplaadi laienemine
  - Kasvuplaadi servade ebaregulaarsus hägusus
  - Metafüsaalne skleroos ja ebaregulaarsus (võib olla epifüsaarne, aga harvem)
  - Haiguse hilisemates staadiumides kasvuplaati bridging/fusioon.

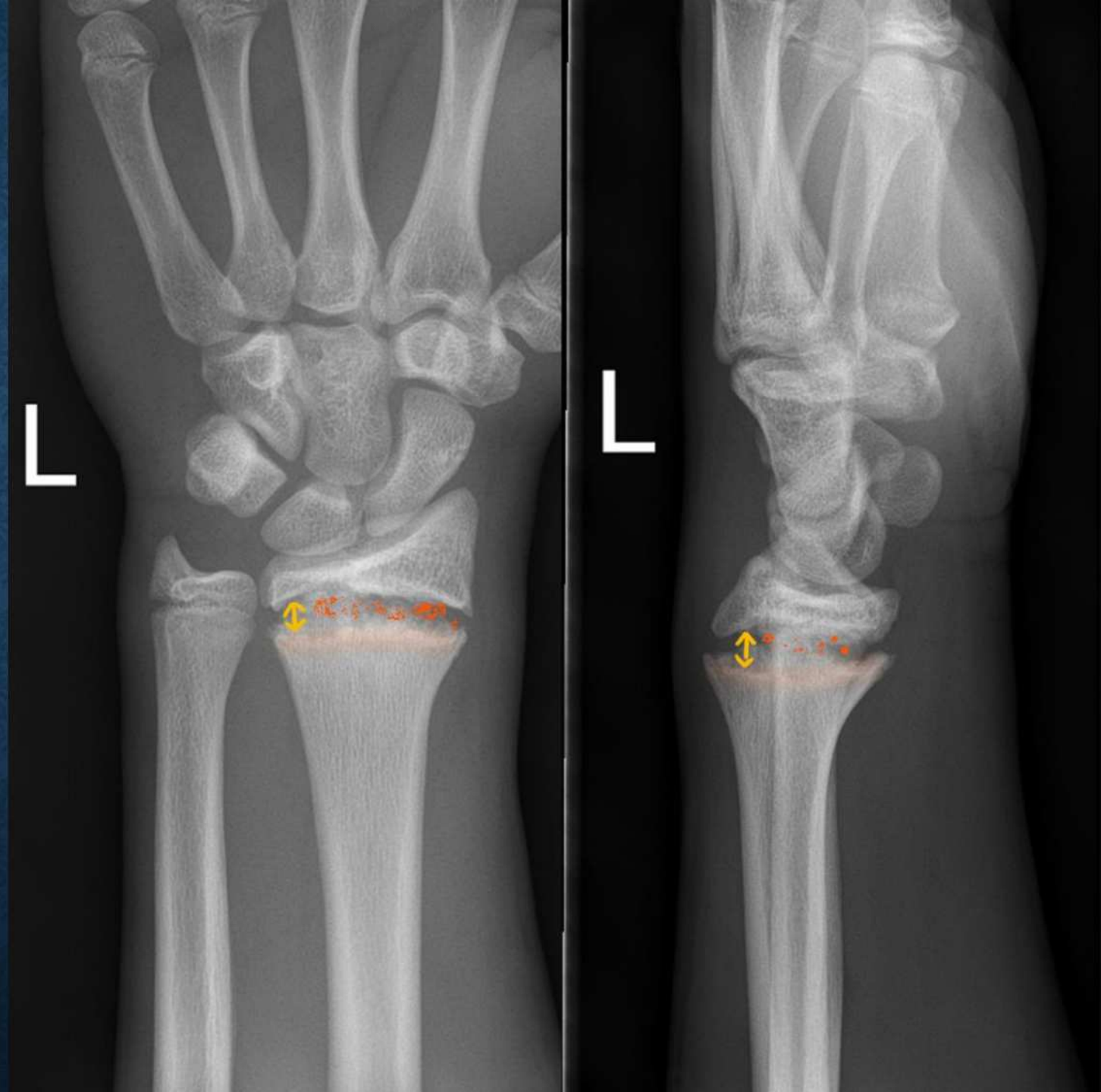

SKAFOIDLUU FRAKTUURID

- 75% kõikidest karpaal-luu fraktuuridest
- tähtis roll randme funktsioonis
- iga kolmas skafoidluu fraktuur tüsistub
- kõik „kliinilised skafoidmurrud“ jäävad jälgimisele

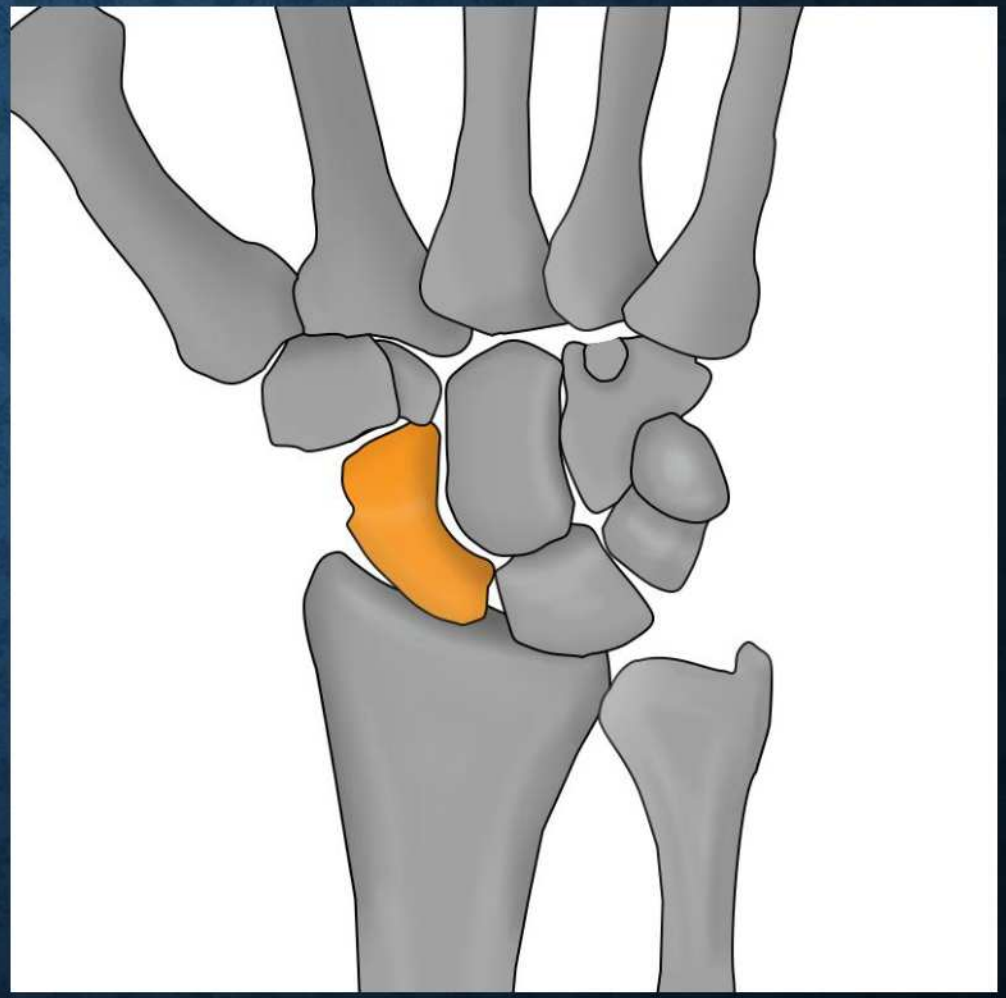

SKAFOIDLUU VEREVARUSTUS

- proksimaalne osa on halvemini verevarustatud
- proksimaalse pooluse fraktuurid halvema prognoosiga

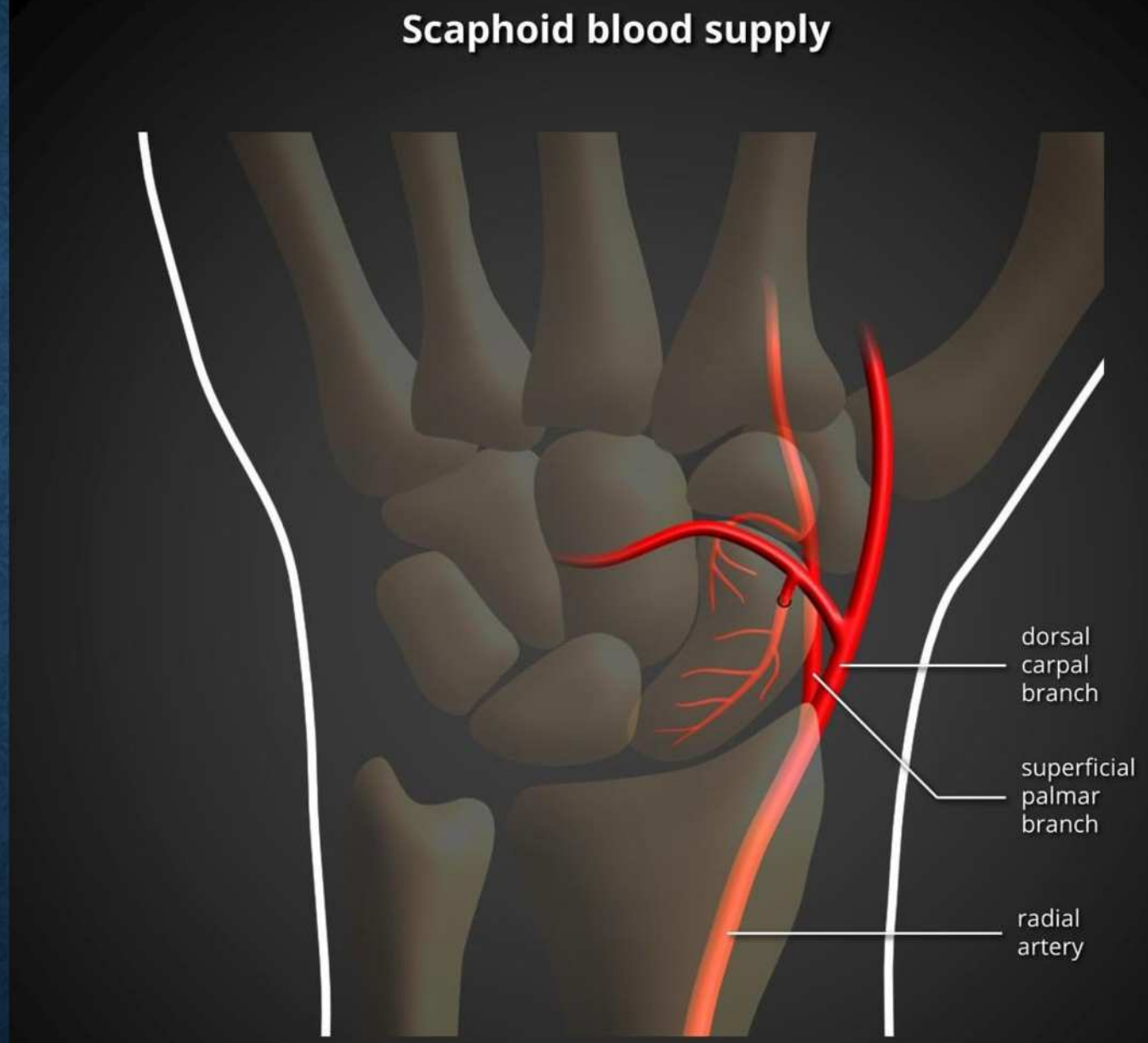

SKAFOIDLUU VEREVARUSTUS

- proksimaalne osa on halvemini verevarustatud
- proksimaalse pooluse fraktuurid halvema prognoosiga

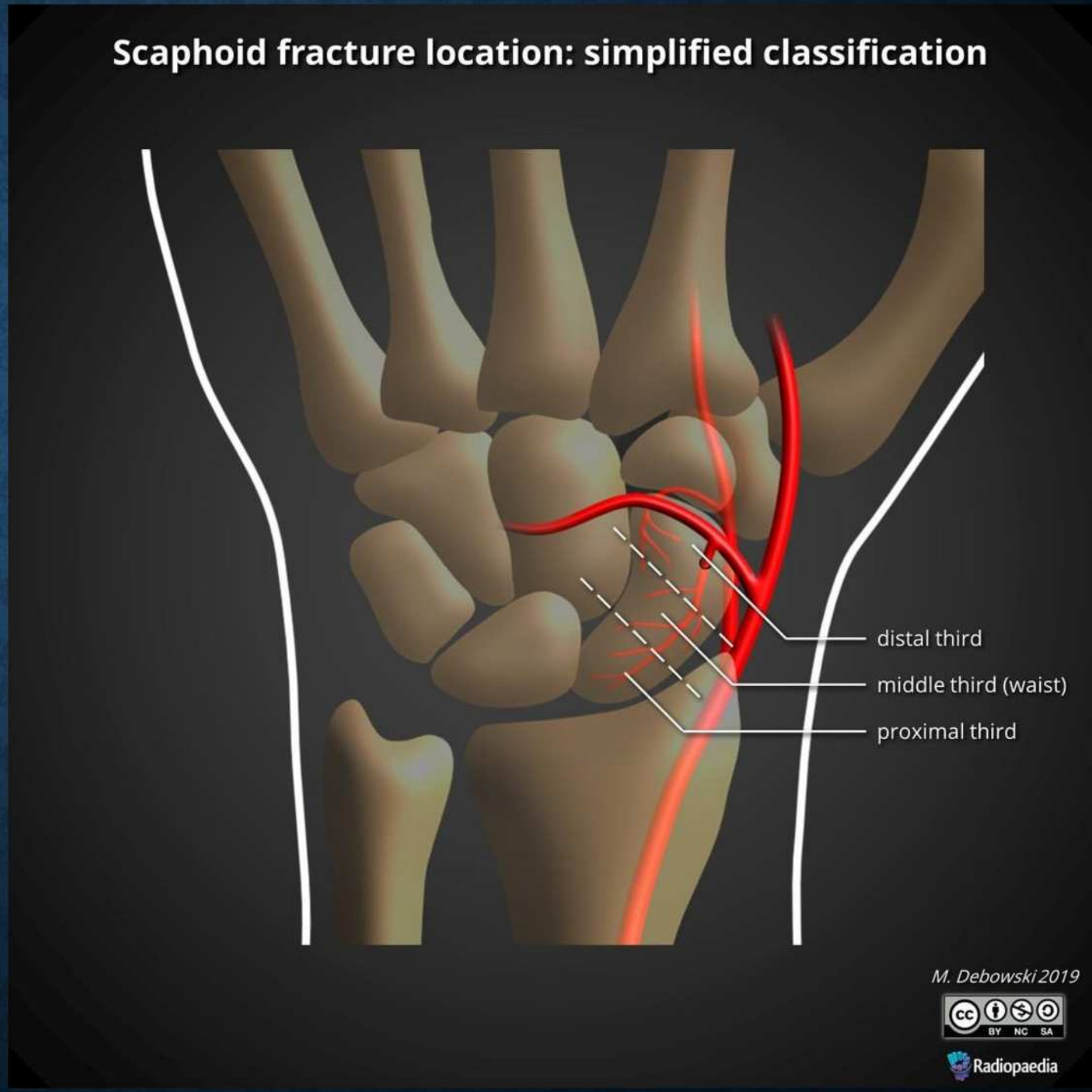

SKAFOIDLUU VEREVARUSTUS

- proksimaalne osa on halvemini verevarustatud
- proksimaalse pooluse fraktuurid halvema prognoosiga

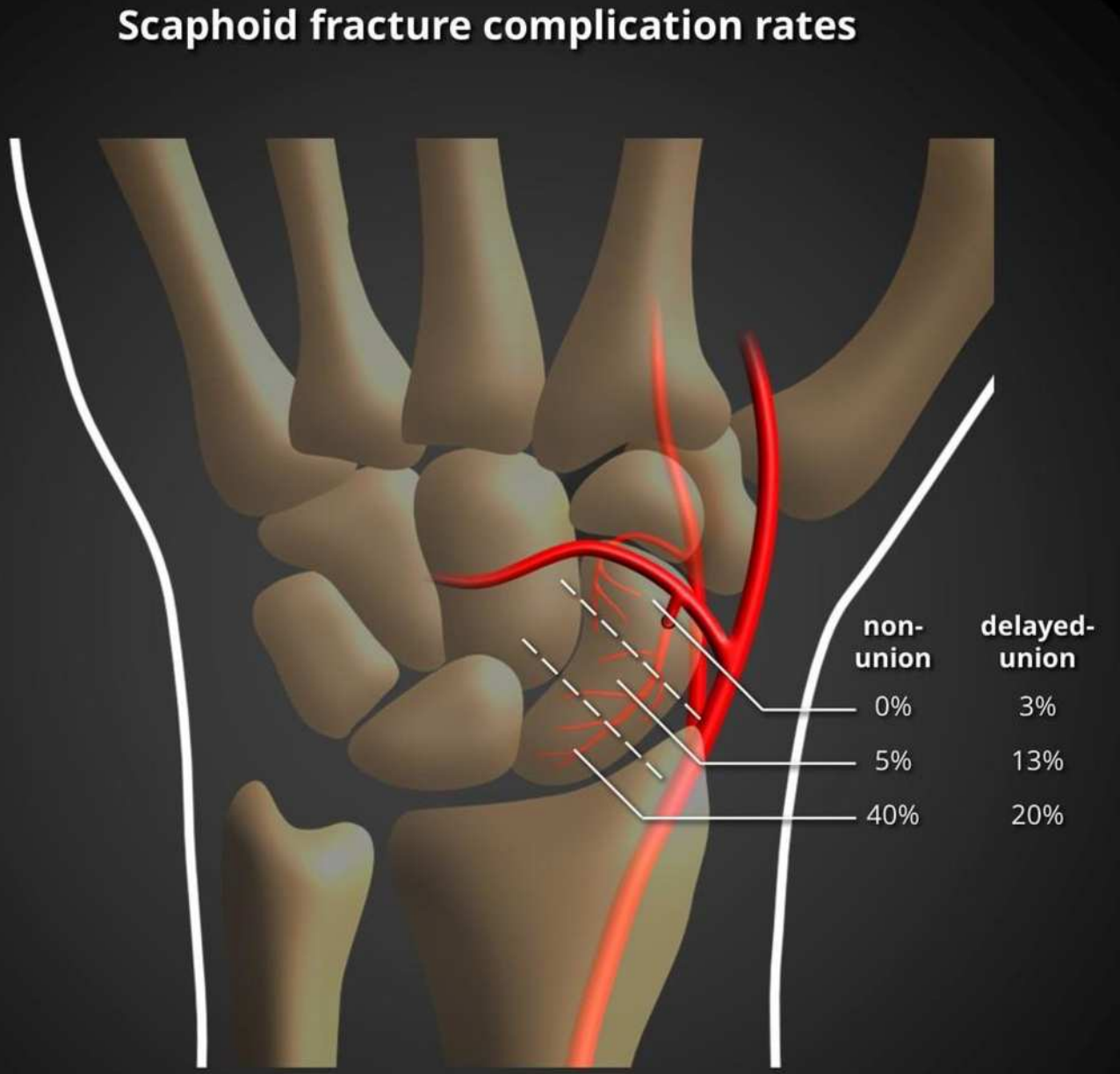

SKAFOIDLUU VEREVARUSTUS

- proksimaalne osa on halvemini verevarustatud
- proksimaalse pooluse fraktuurid halvema prognoosiga

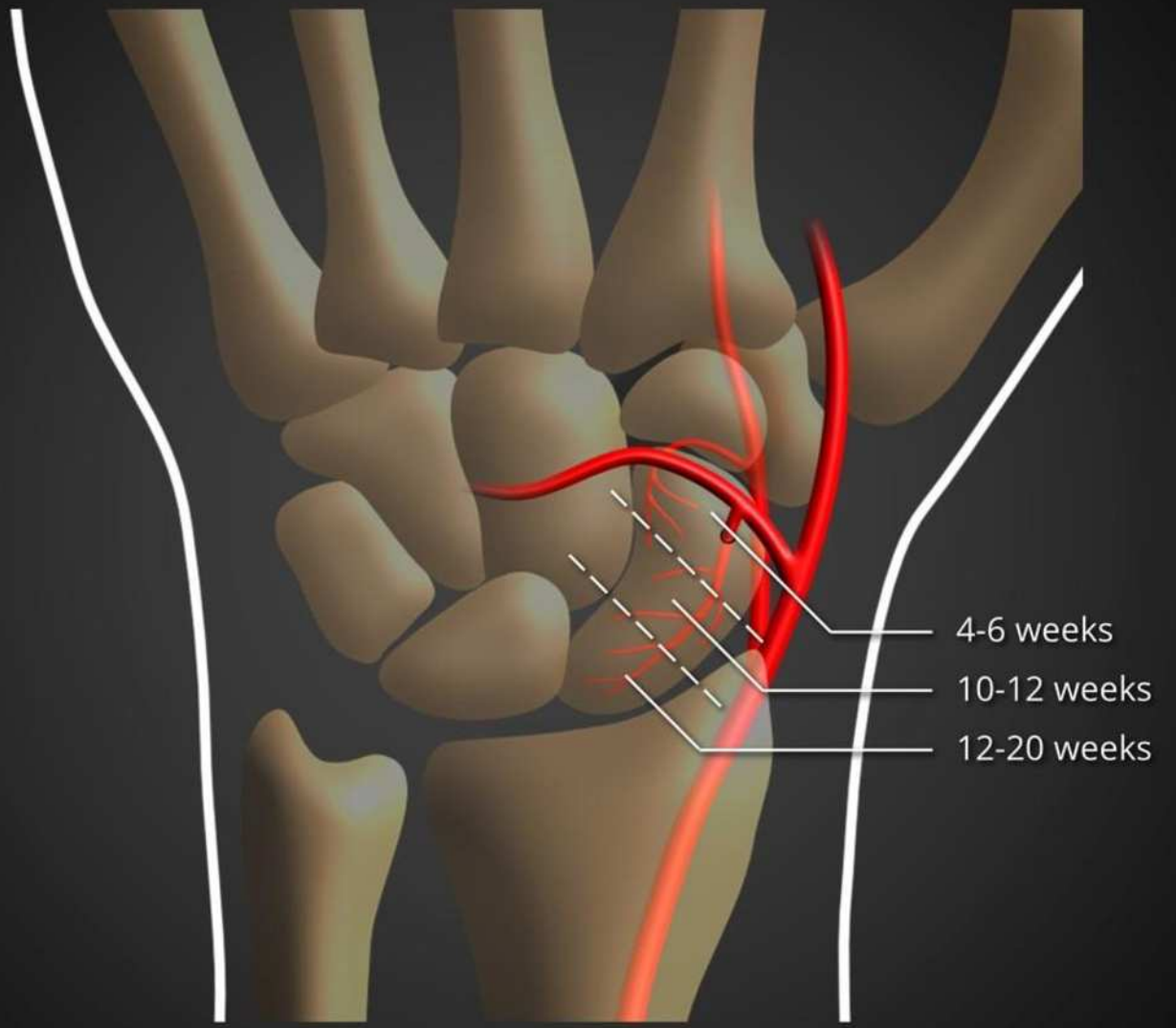

CC BY NC SA
Radiopaedia

TÄNAN TÄHELEPANU EEST!

KASUTATUD MATERJAL

- A. Murphy. X-ray interpretation of wrist injuries. https://radiopaedia.org/courses/x-ray-interpretation-wrist-injuries
- M. E. Timins. Osseous anatomic variants of the wrist: findings on MR imaging. https://www.ajronline.org/doi/10.2214/ajr.173.2.10430131
- R. Caldwell et al. Common upper extremity fracture eponyms: a look onto what they really mean. https://www.jhandsurg.org/article/S0363-5023(18)30001-7/fulltext
- D. L. Benett et al. Buckle fractures in children: Is urgent treatment necessary? https://www.mdedge.com/familymedicine/article/65299/pediatrics/buckle-fractures-children-urgent-treatment-necessary
- J. C. Nguyen et al. Imaging of pediatric growth plate disturbances. https://pubs.rsna.org/doi/10.1148/rg.2017170029