

# HAIGUSJUHT

ANASTASSIA NAIDENKOVA

KOLMAPÄEVASEMINAR

TALLINN 2019



**PINO**

# PINO

- ▶ 32 a. isane šimpans
- ▶ Sündinud 24.06.1987 Amsterdami loomaaias
- ▶ Alates juunist 1994 elanud Tallinna loomaaias

Tallinna loomaaias kolm šimpansit, Pino ainus isane liigiesindaja

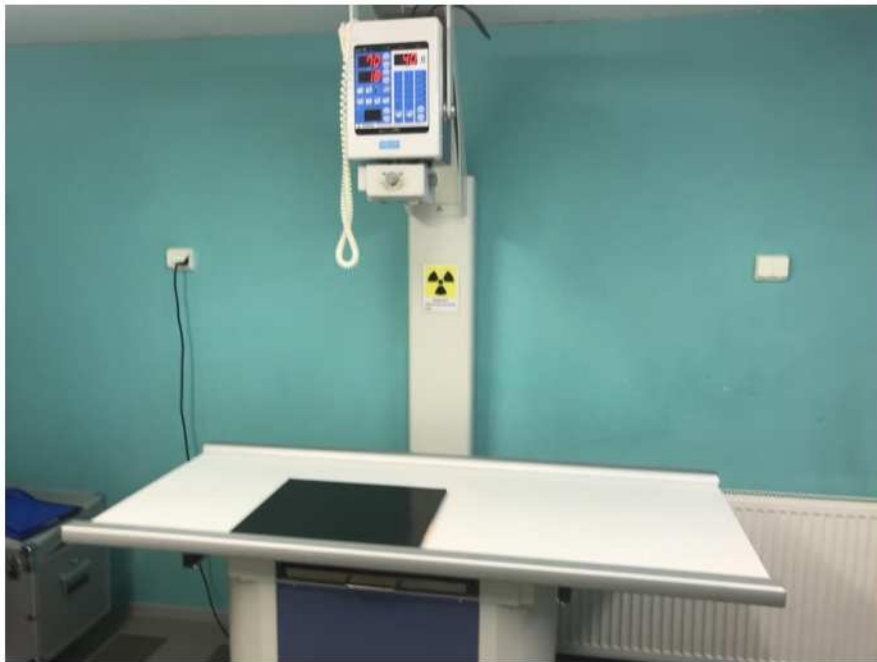# Šimpansitest

- ▶ DNA järgi inimese lähim sugulane
- ▶ Ohustatud liik
- ▶ Looduslikes tingimustes elavad troopilises Aafrikas
- ▶ Keskmise eluiga ~33 aastat
- ▶ Kaal kuni 60 kg, pikkus kuni 170 cm
- ▶ Peamiselt taimetoitlane, kuid võib toituda ka teistest primaatidest

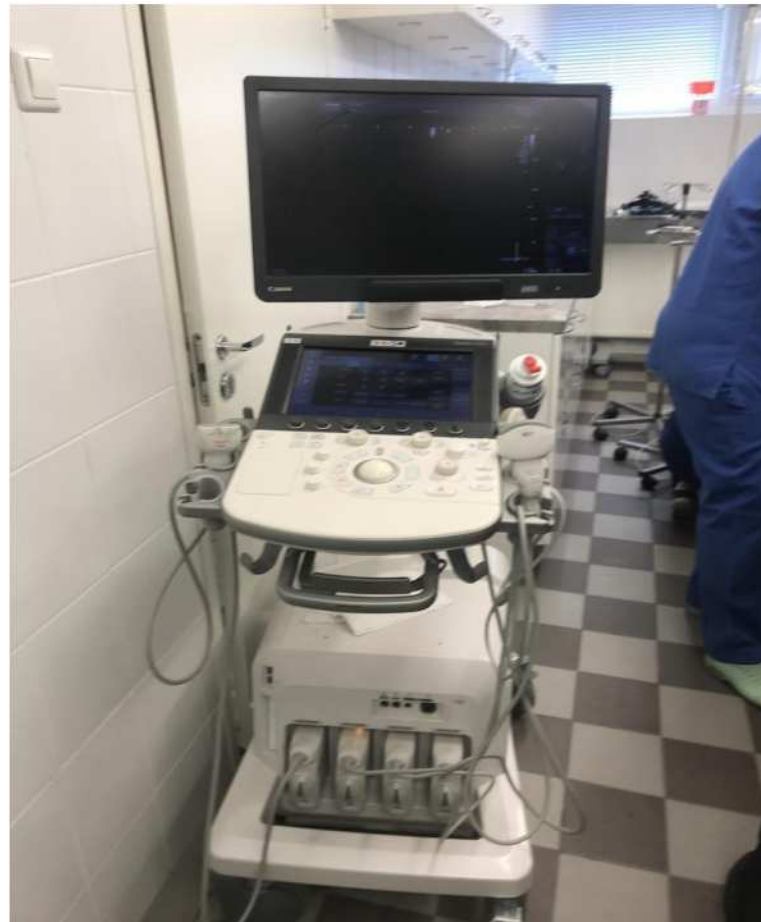# Anamnees

- ▶ Pino haigestus kaalukaotuse, nõrkuse ja makrohematuuriaga
- ▶ Haiguse kiire progressiooni tõttu otsustati panna šimpans narkoosi ja teostada diagnostilisi uuringuid ja vajadusel ka protseduure.
- ▶ Meeskonnas olid Tallinna loomaia ja Eesti Maaülikooli loomaarstid, TÜK-i anestesioloog, PERHi radioloog ja radioloogia arst-resident, Semetron AS-i esindaja
- ▶ Plaanis oli teha analüüse, röntgen ülesvõte rindkerest ja ultraheli kõhukoopast, pleuraõõntest ning südamest

# Loomaaia röntgenseade



# Semetron AS ultraheli aparaat, mis toodi loomaaeda uuringu läbiviimiseks

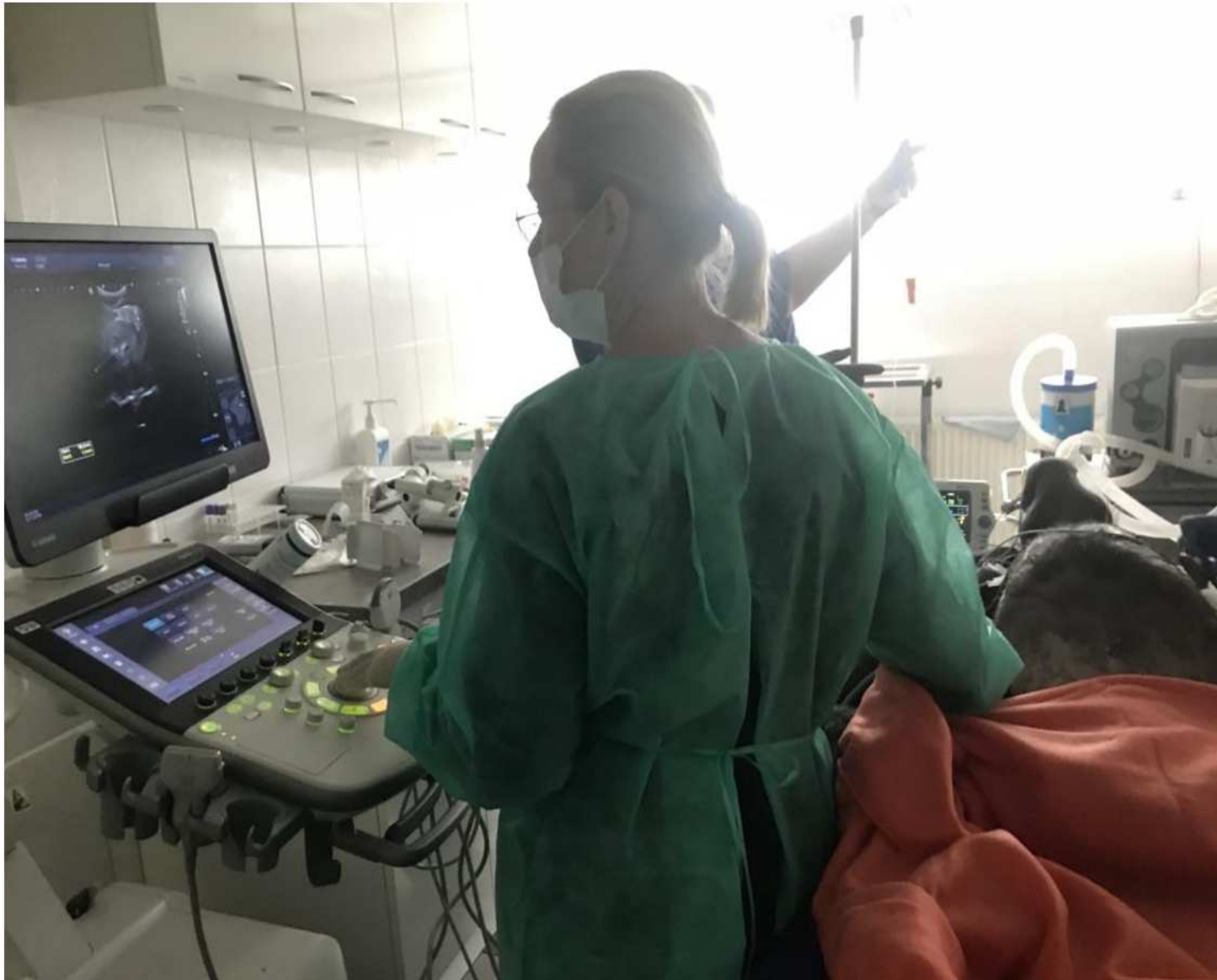

- ▶ Enne osalemist võeti kirjalik nõusolek
- ▶ Loom toodi majja, kus viiakse läbi uuringuid/protseduure
- ▶ Majas pandi ukсед kinni ja šimpansi ärkamise puhul ei oleks tohtinud majast lahkuda
- ▶ Seletati käitumisreegleid võimaliku õnnetuse juhtumise korral
- ▶ Kogu aja vältel viibis ruumis relvastatud loomaaia töötaja

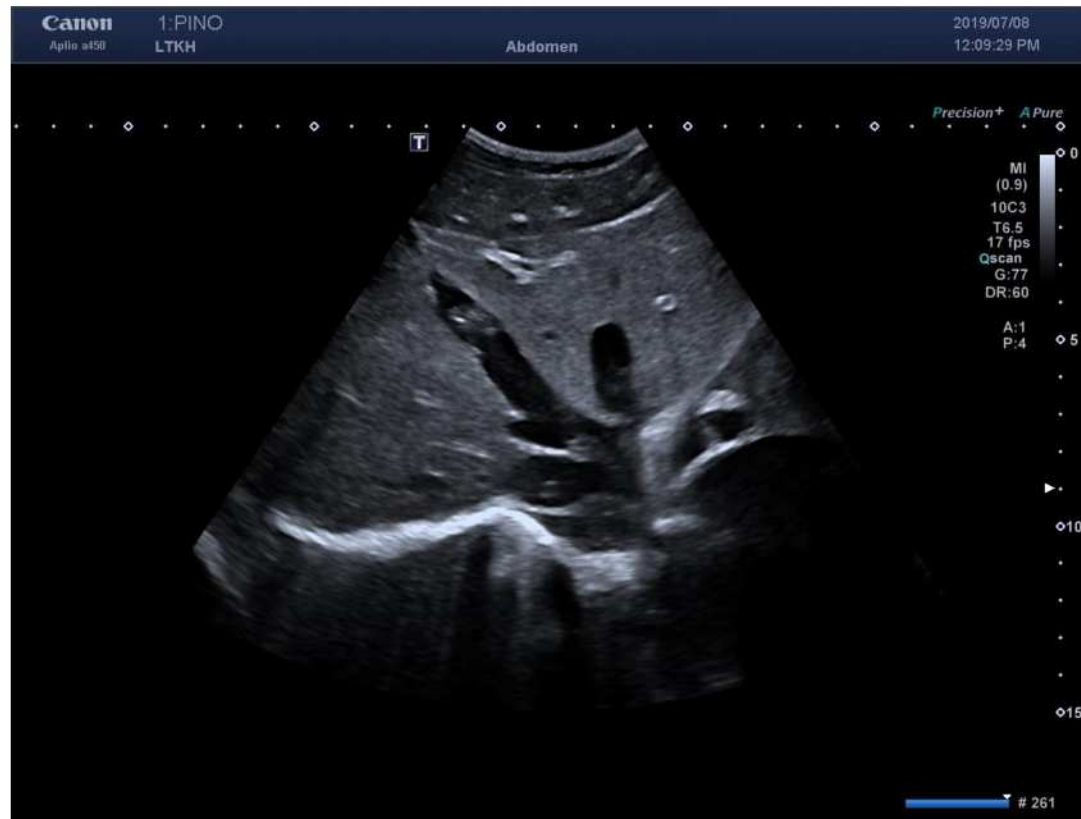



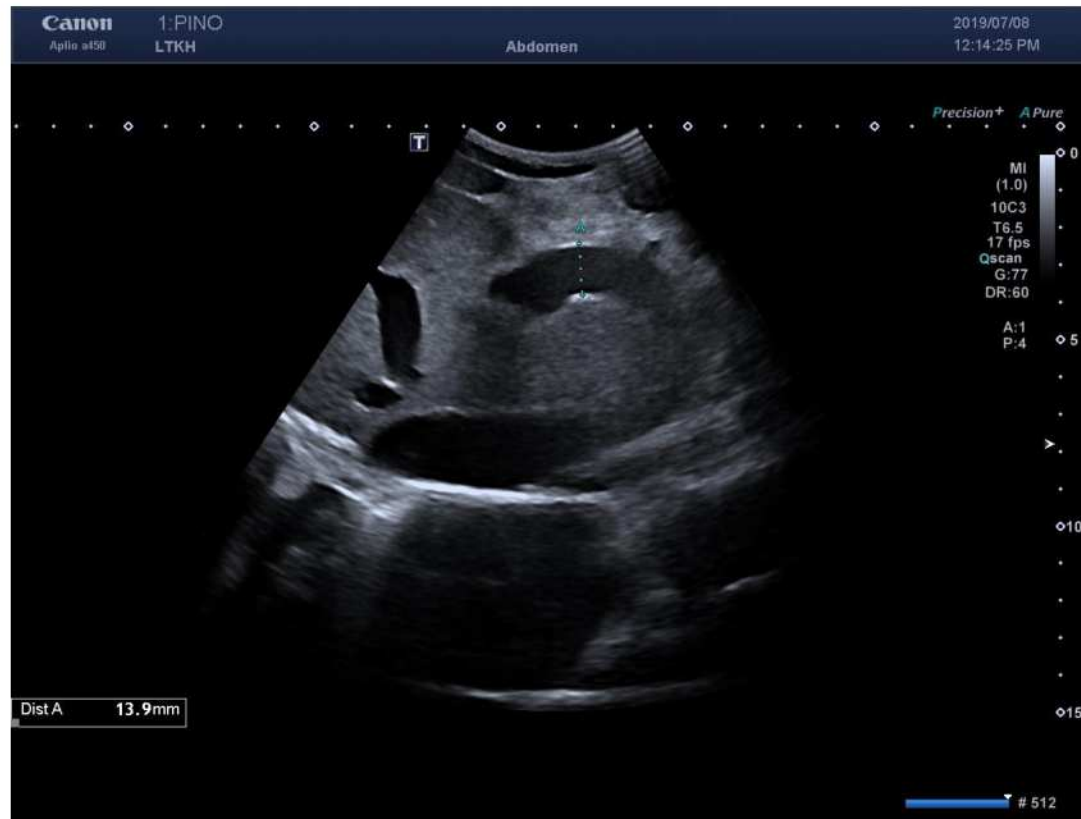- ▶ Anesteesia ohud loomadel:
  - Liiga vähe narkoosi - loom ärkab - surm
  - Liiga palju narkoosi - piiratud elustamisvõimalused - surm
  
- ▶ Eelnevalt oli arutatud ka “inim”kiirabi kutsumine defibrileerimise vajadusel
  
- ▶ Narkoosi panemine järgselt tekkis Pinol hüpotoonia ja arütmia



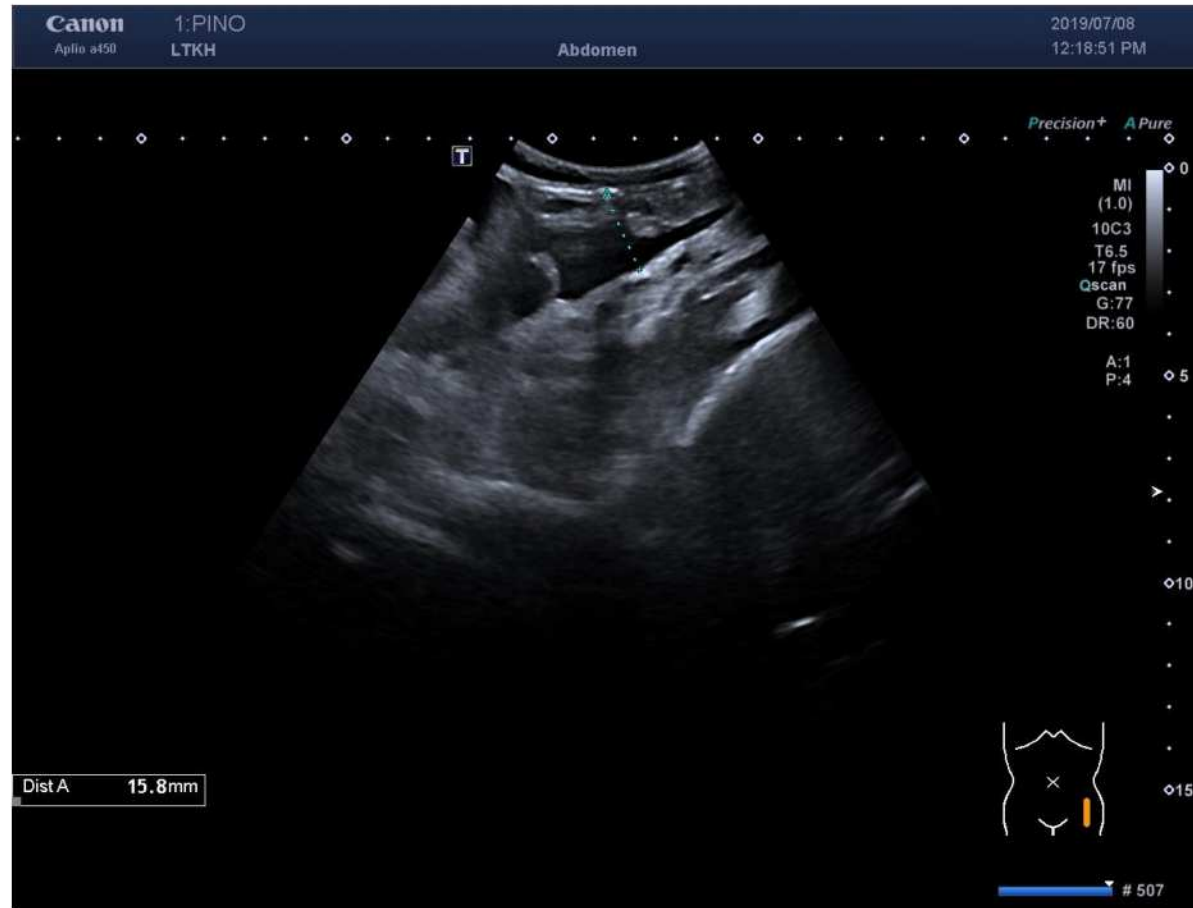
# Maksaveenid on oluliselt laienenud



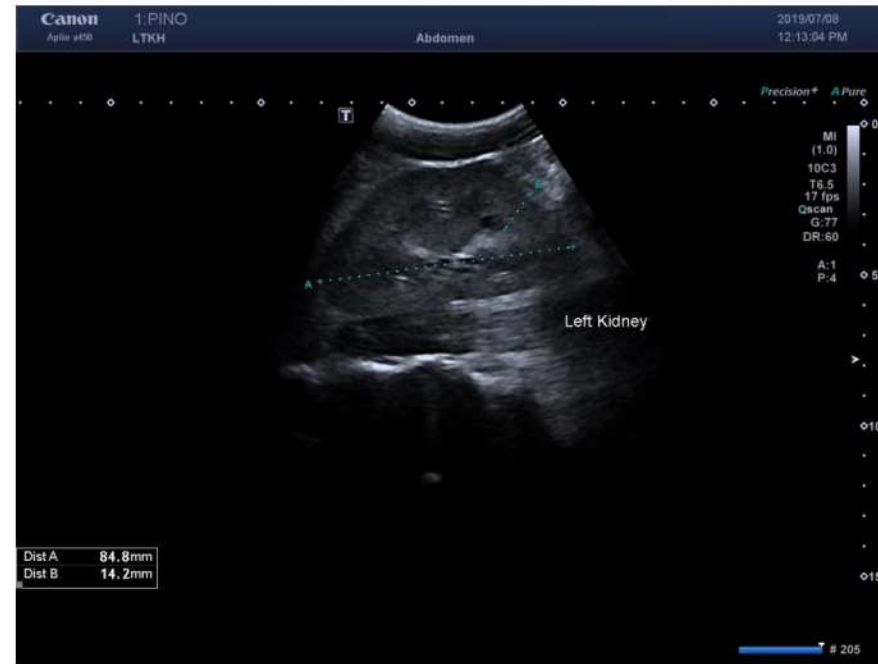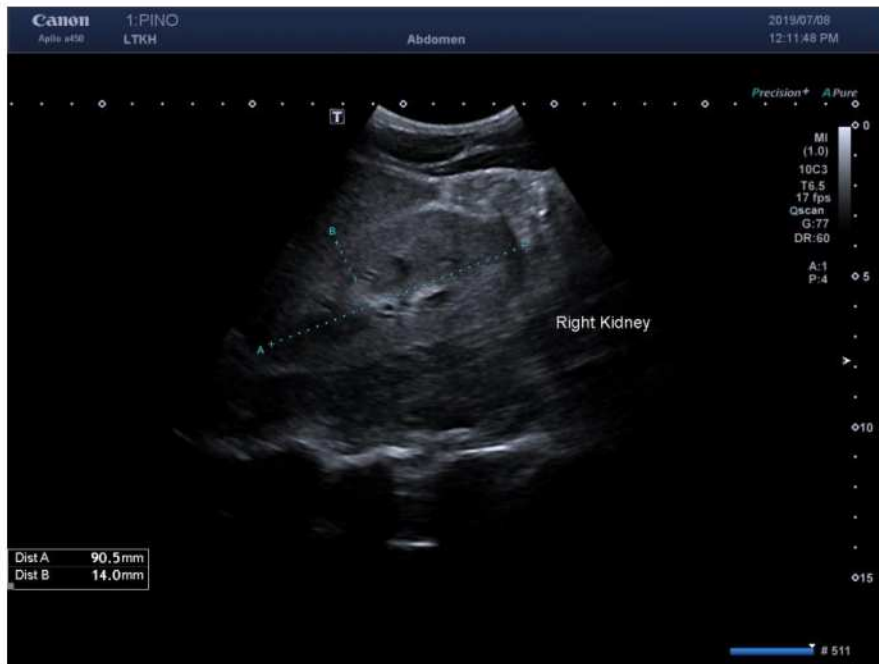# Portaalveenisüsteem on lai



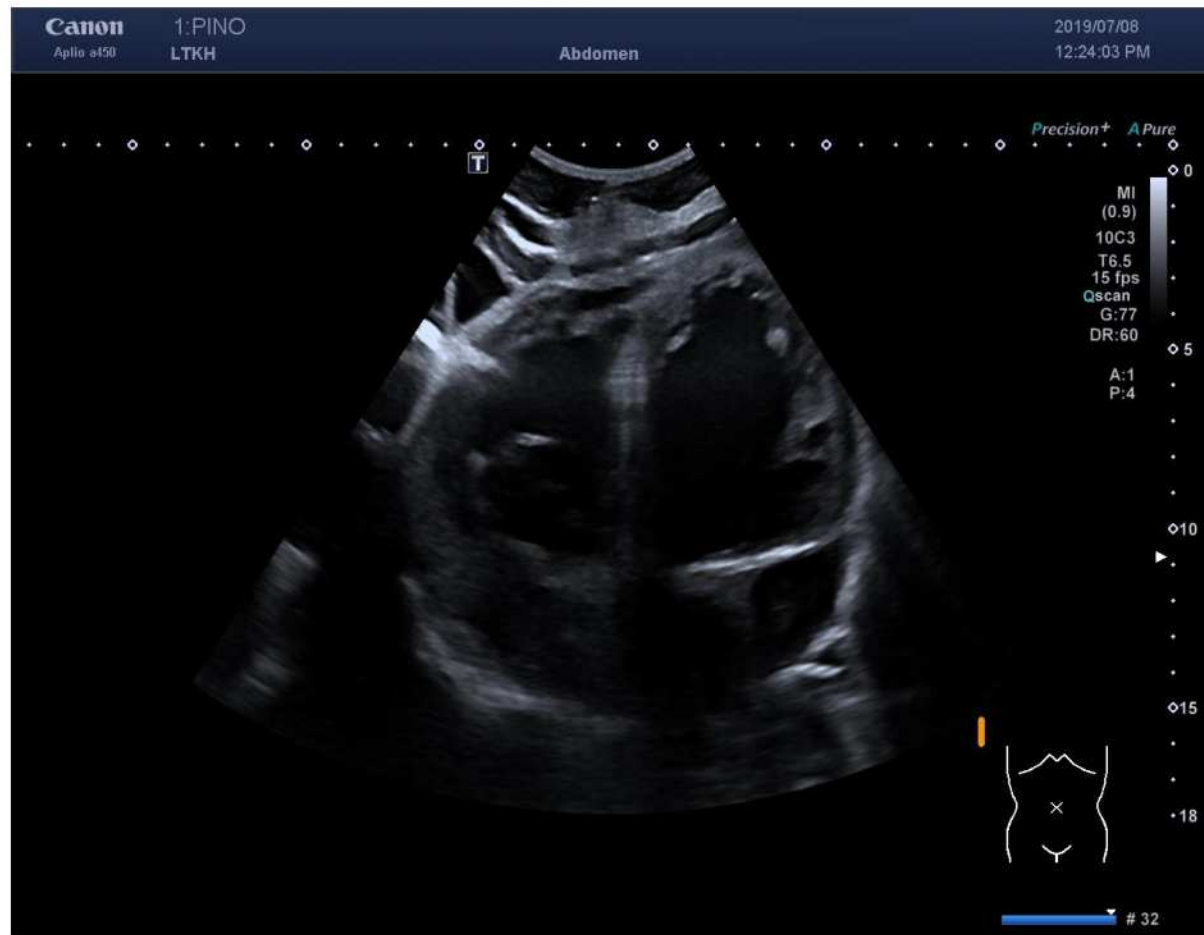# Vaba vedelik kõhuõõnes



# Maksa parenhüümiga võrreldes neerude parenhüüm on mõlemapoolselt hüperehhogeensem

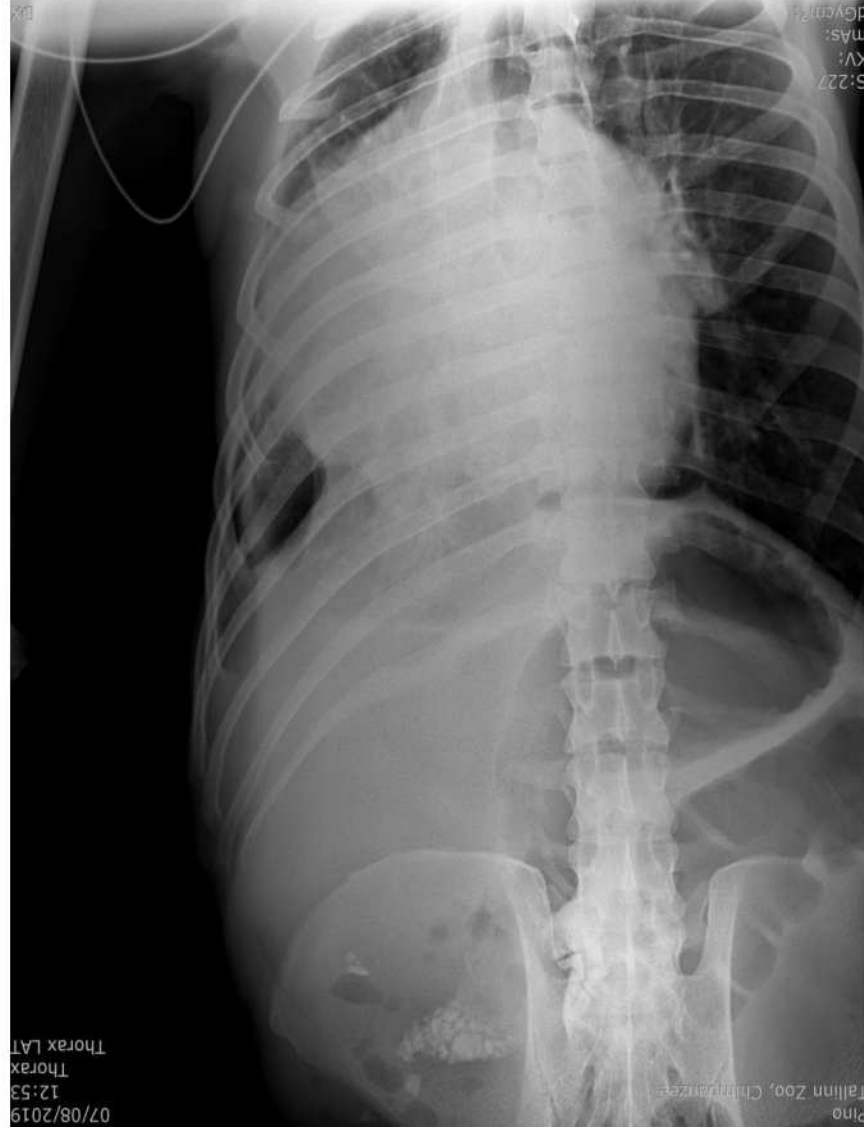

Kõik südameõõned on oluliselt  
laienenud, kontraktiilsus on väga nõrk





# Rö-ülesvõte



# Kokkuvõtte uuringute tulemustest

- ▶ Südameõõned oluliselt laienenud - **südamepuudulikkus**
- ▶ Olemas ka südamepuudulikkuse kaudsed viited
  - Maksaveenid, portaalveenisüsteem on laienenud
  - Vaba vedelik kõhuõõnes
- ▶ Neerude parenhüümi kahjustuse tunnused - **kardiorenaalne sündroom**

- ▶ Südamehaigused on sagedased nii inimestel kui ka šimpansitel
- ▶ Inimestel südamehaigus on tavaliselt põhjustatud koronaararterite ateroskleroosist
- ▶ Šimpansite südamehaigus on sagedamini põhjustatud difuussest interstitsiaalsest müokardi fibroosist
- ▶ Südamehaigus on šimpansite surma põhjuseks ~35% juhtudest

- ▶ Pino narkoosist taastumine oli raske ja järgmisel päeval arenes tal kopsuturse ning ta suri

