# Retroperitoneaalne fibroos

Raul Õunapuu
III aasta radioloogia resident

# Retroperitoneaalne fibroos (RPF)

RPF – ebanormaalse fibrootilise-põletikulise koe proliferatsioon retroperitoneaalsel, tüüpiliselt kõhuaordi, alumise õõnesveeni ja iliakaalsoonte ümber

# Epidemioloogia ja klassifikatsioon

- Levimus: 1,3 : 100 000
- M:N = 3:1 (idiopaatiline vorm 1:1), keskmine vanus 40 – 65

- **Primaarne RPF** (Ormondi tõbi) 2/3 juhtudest
- **Sekundaarne RPF**
  - Kiirgus
  - Ravimid (hydralazine, beetablokaatorid, metüüldopa, ergotamiin, metüsergiid)
  - Põletik (tuberkuloos, pankreatiit, püolenefriit)
  - Süsteemsed ja autoimmuunsed haigused (vahel klassifitseeritud ka primaarse RPF alla, nt: IgG4 seotud haigus, Wegeneri granulomatoos, anküliseeriv spondüliit; SLE)
  - Asbest
  - Trauma, suuremad kirurgilised lõikused
  - Maliigne protsess ~10% juhtudest (lümfoom, sarkoom, kartsinoid tu, mts)

# Kliiniline pilt

- Sümptomid tavaliselt tagasihoidlikud, mittespetsiifilsed
- Väsimus, isutus, kaalulangus, subfebriliteet, ebamäärane valu küljes/alaseljas/kõhus
- Haiguse edenedes retroperitoneaalsete struktuuride haaratusest põhjustatud sümptomid
- **Kõige sagadasem komplikatsioon: ureetrite haaratusest obstruktiivne nefropaatia (56 – 100% juhtudest) → neerupuudulikkus**
- Harvem: renovaskulaarne hüpertensioon, alajäsemete tursed, SVT, skrootumi turse, varikotseele, hydrotseele, kõhukinnisus, sooleisheemia, klaudikatsioon.

# Labor

- Ägedas faasis SR ja CRP tõus enamus juhtudel
- Kerge – mõõdukas aneemia on sage
- RF ja autoantikehad – RPF seotud süsteemsete haiguse diagnoosi osana

# RPF patoloogia

- Makroskoopiliselt kõva, ebakorrapäraste piiridega retroperitoneaalne „naast“
- Tüüpilisel paikneb kõhuaordi (L4-L5 kõrgusel) ja iliakaalsoonte ümber
- Histoloogiliselt 2 faasi:
  - **äge aktiivne rakuline faas** (kollageenmaatriksis peamiselt T ja B lümfotsüütide infiltratsioon, turse, kapillaaride proliferatsioon)
  - **hiline fibrootiline faas** (rakkude aktiivsus ja arv langeb, kollageen hüaliniseerub, vaskularisatsioon väheneb)
- Maliigne RPF: raske eristada beniigse vormi ägedast faasist. Makroskoopiliselt võib olla ebakorrapärasem, atüüpilise lokalisatsiooniga. Histoloogiliselt sarnane v.a väikesed maliigsete rakkude pesad.

# RPF patoloogia

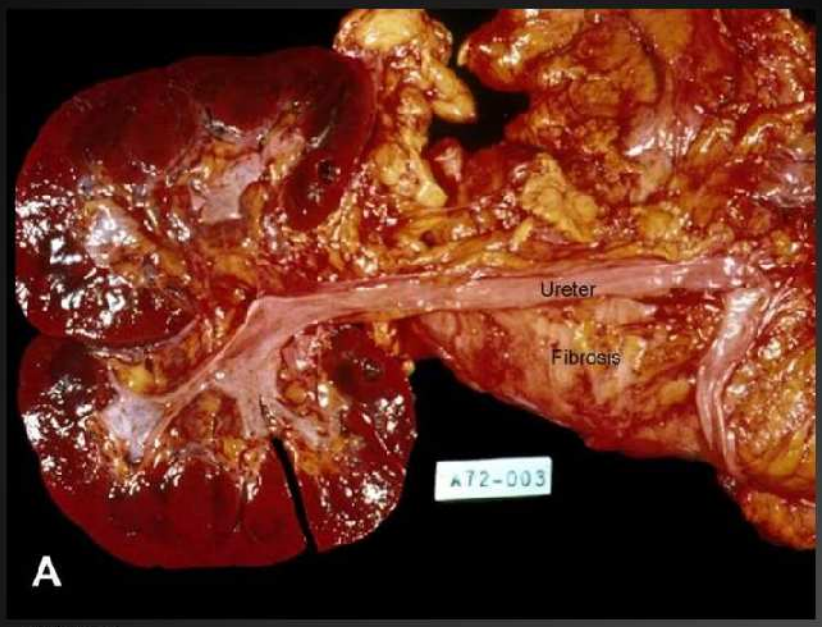


auanet.org

# Radioloogilised uuringud

- Röntgen – väga madal tundlikkus ja spetsiifilisus
- UH – madal tundlikkus ja spetsiifilisus, sobib hästi hüdronefroosi hindamiseks
- IV urograafia ja retrograadne püelograafia - pigem ajaloolised
- KT ja MRT – peamised modaliteedid RPF diagnostikas
- PET/KT – pakub lisaväärtusena RPF metaboolse aktiivsuse hindamise võimalust

# Maliigne vs beniigne RPF

- Tihti raske radioloogiliselt eristada maliigset RPF-i beniigse vormi aktiivsest faasist
- Maliigsusele viitavad tunnused:
  - Massi ulatumine kõhuaordi taha ja aordi nihkumine anterioorsele
  - Atüüpiline lokalisatsioon
  - Lihaste ja luude haaratus – võib esineda ka sekundaarse põletikulise RPF korral
  - KT ja MRT kontrasteerumine, MRT difusiooni restriktsioon ning PET/KT-l metaboolne aktiivsus – kõik tunnused esinevad ka beniigse RPF-i aktiivses faasis

CT of RPF. **(a, b)** Axial nonenhanced CT images show an irregular retroperitoneal mass (arrow) that is isoattenuating to muscle. The mass is located anterior and lateral to the lower abdominal aorta and iliac arteries; it spares the posterior aspect of the aorta and does not cause anterior aortic displacement. Arrowhead in **a** = right proximal hydroureter. **(c, d)** Contrast-enhanced CT images obtained 180 seconds after contrast material administration show avid enhancement of the mass (white arrow), a finding suggestive of early-stage RPF. The right proximal hydroureter (arrowhead in **c**) is secondary to distal encasement of the ureter by the mass (black arrow in **d**). Note the delayed renal excretion of contrast material.

# Idiopaatiline RPF koos SVT-ga

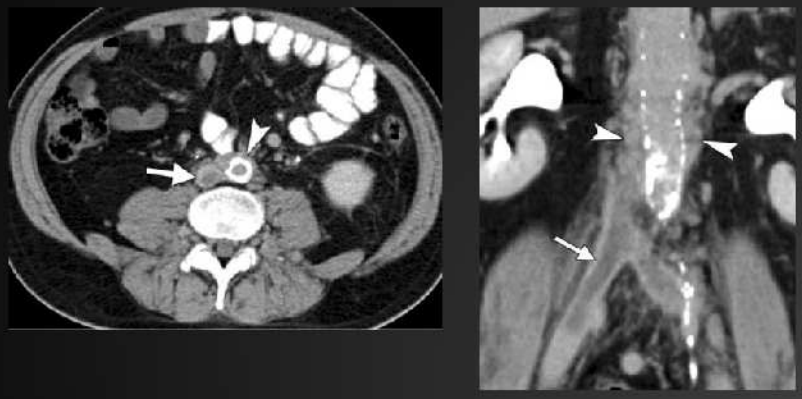

Idiopathic RPF in a 68-year-old man. Axial **(a)** and coronal reformatted **(b)** CT images, obtained 180 seconds after intravenous contrast material administration, show a filling defect in the IVC (arrow in **a**) that extends to both common iliac veins (arrow in **b**), a finding compatible with deep vein thrombosis. Note the subtle plaquelike soft-tissue attenuation (arrowheads) anterior and lateral to the aorta, a finding that corresponds to idiopathic RPF.

# Non-Hodgkini lümfoom

Histologically confirmed non-Hodgkin lymphoma in a 34-year-old man with human immunodeficiency virus (HIV) infection. Axial CT image obtained 60 seconds after contrast material administration shows a well-delimited soft-tissue mass (arrow) surrounding the aorta and IVC. Note the slight anterior displacement of the aorta from the spine, a finding suggestive of malignancy.

# Signaalimuutused MRT-s

| | ADC | DWI | T2* | kontrasteerumine |
|---|---|---|---|---|
| Maliigne RPF | ↓ | ↑ | ↑ | ↑ |
| Aktiivne RPF | ↓ | ↑ | ↑ | ↑ |
| Krooniline RPF | ↑ | ↓ | ↓ | ↓ |

* Teoorias turse ja rakkude infiltratsioon aktiivse RPF korral tõusnud T2 SI-ga, rakuvaese ja fibrootilise kroonilise RPF korral madal T2 SI-ga, osade uuringute põhjal seost siiski ei leitud (1; 3)

## Maliigne RPF

## Krooniline RPF

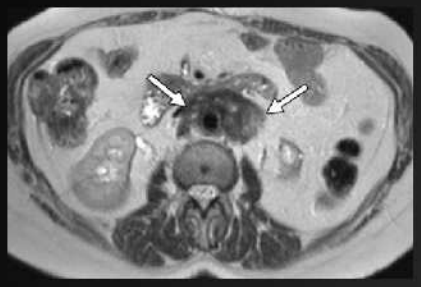

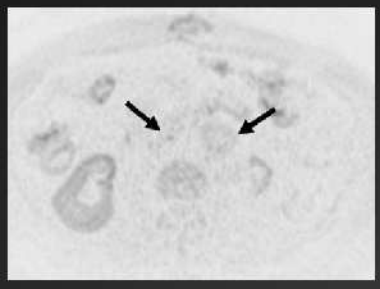

# Ravi ja prognoos

- GKS ja teised immunosupressiivsed ravimid
- Beniigne RPF – hea prognoosiga ja üldiselt hea ravivastusega, kuid sagali ägenemistega kulgev haigus
- Maliigne RPF – keskmine elulemus 3 – 6 kuud

# Haigusjuht ITK
# M51

- Segatüüpi astma, hüpertoonitõbi, rosaatsea, psoriaas, maakula degen, preseniilne katarakt, depressioon. 2016 AAA op, 2017 kolangiit, maohaavand, 2018 jooksul mõlema ACI op-id. 2018 diagnoositud **IgG4 haigus.**
- Peamiseks kaebuseks väsimus
- Ravi eelnevalt GKS, nüüd Asatiopriiniga.
- SR↑ 22. CRP norm.
- IgG4 haiguse subkliiniliste kollete tuvastamiseks KT 20.02.2019 ja PET/KT 22.02.

KT
20.02.2019

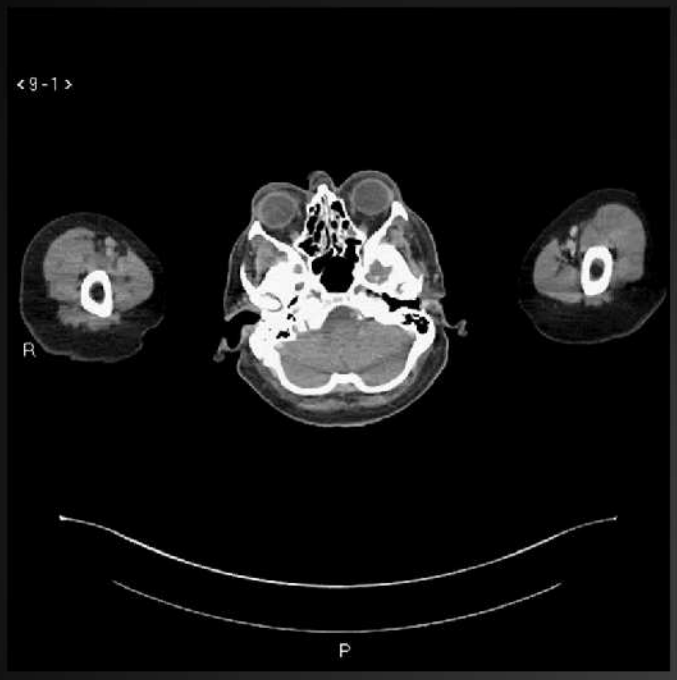

PET/KT
22.02.2019

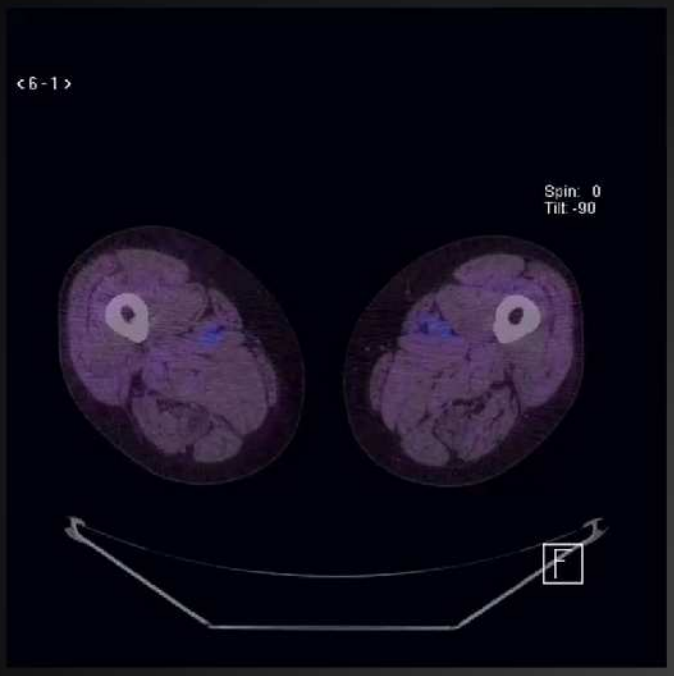

# IgG4 seotud haigus

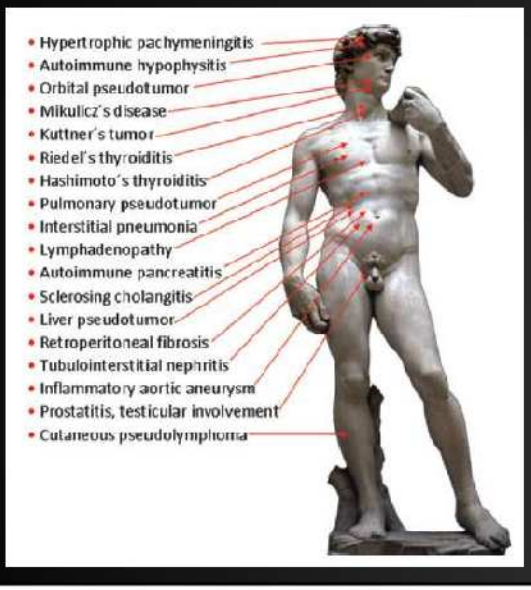


Immuunvahendatud süsteemne haigus, mida iseloomustab erinevate organite infiltratsioon IgG4+ plasmarakkude ja T-lümfotsüütidega koos fibroosiga

# Kasutatud kirjandus


1. Rafael Oliveira, Ana Sierra. Retroperitoneal Fibrosis: Role of Imaging in Diagnosis and Follow-up. RadioGraphics 2013; 33(2):535–552
2. Matt A. Morgan, Erik Ranschaert et al. https://radiopaedia.org/articles/retroperitoneal-fibrosis-1?lang=us
3. Bakir et al. Diffusion-weighted MR Imaging in Benign Retroperitoneal Fibrosis. Radiology: Volume 272: Number 2—August 2014
4. George et al. Chronic Fibrosing Conditions in Abdominal Imaging. RadioGraphics 2013; 33:1053–1080
5. Martķnez-de-Alegrķa et al. IgG4-related Disease from Head to Toe. RadioGraphics 2015; 35:2007–2025