

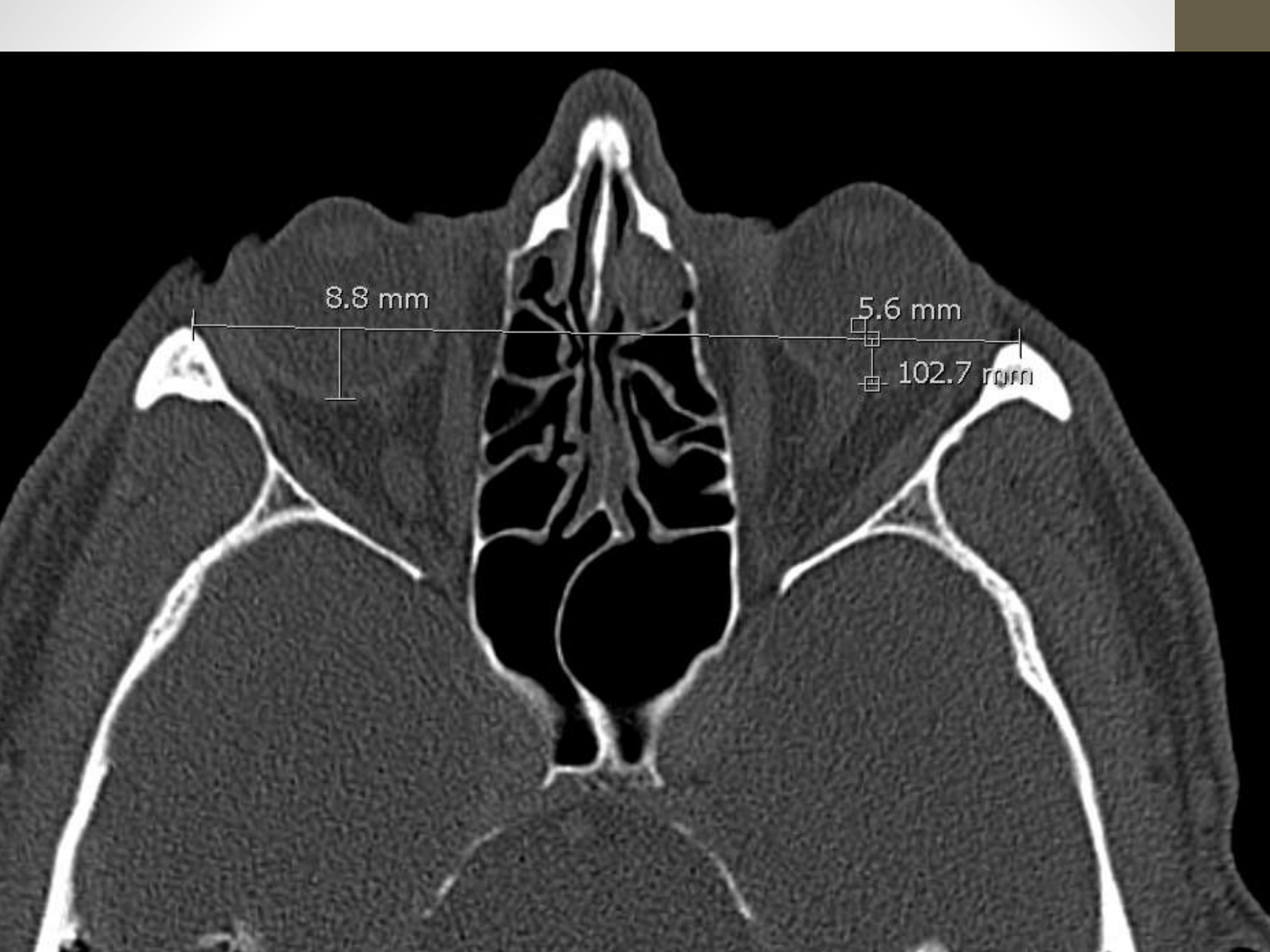# Haigusjuht

Roman Mažeko

3a resident

# Anamnees

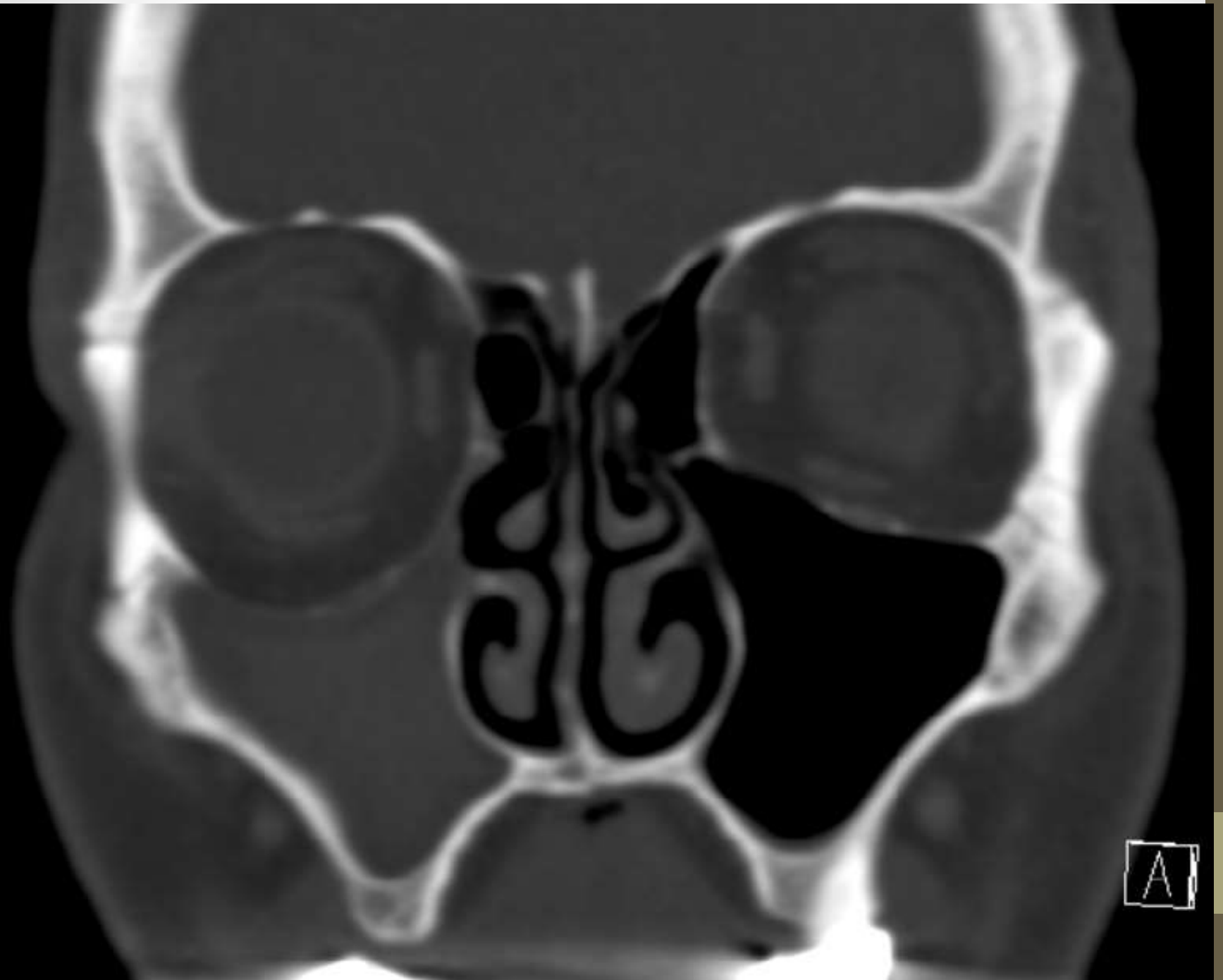
- 53 a meesterahvas
- Tuttavate sõnul parem silm on alla vajunud, patsiendi abikaasa ei ole muutust märganud
- Objektiivne leid:
  - - maakulid, diskid ii
  - - väljendunud ptoosi ja differentsi silmade vahel ei ole, erinevus 1 mm
  - - kerge pupillide erinevus

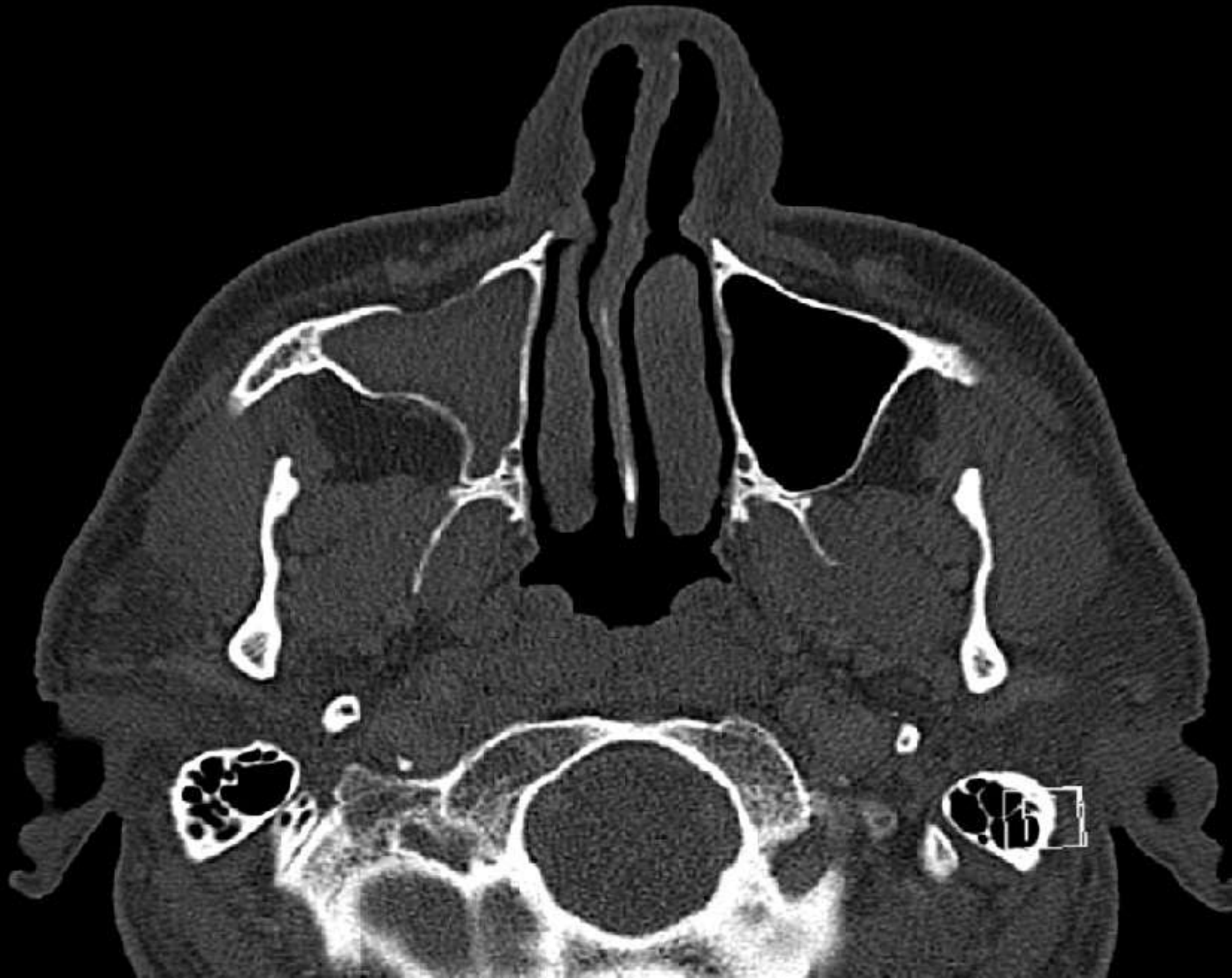


8.8 mm

5.6 mm

102.7 mm

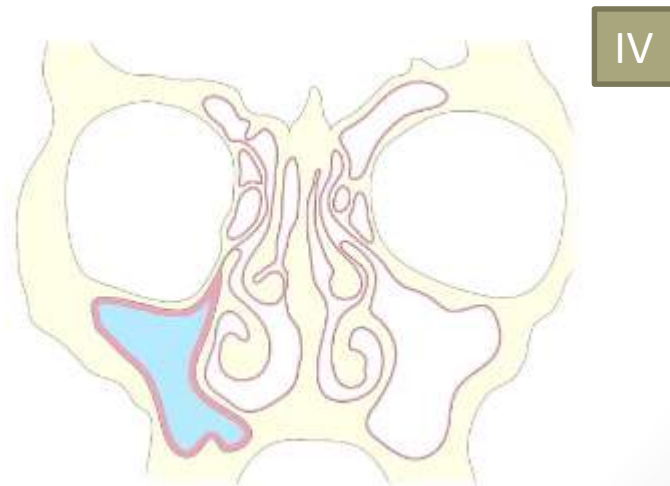
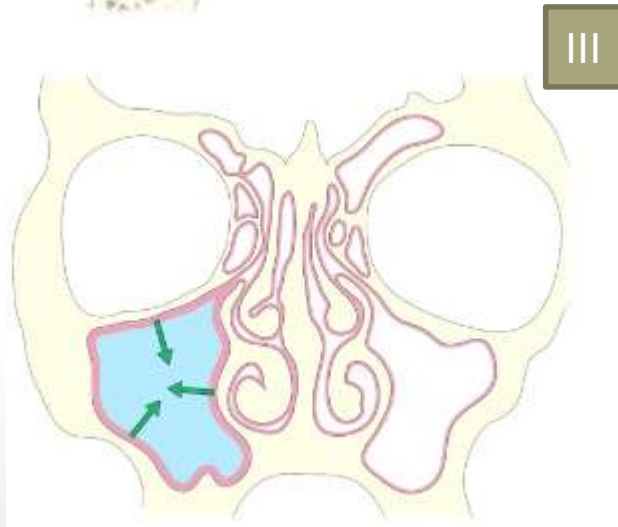
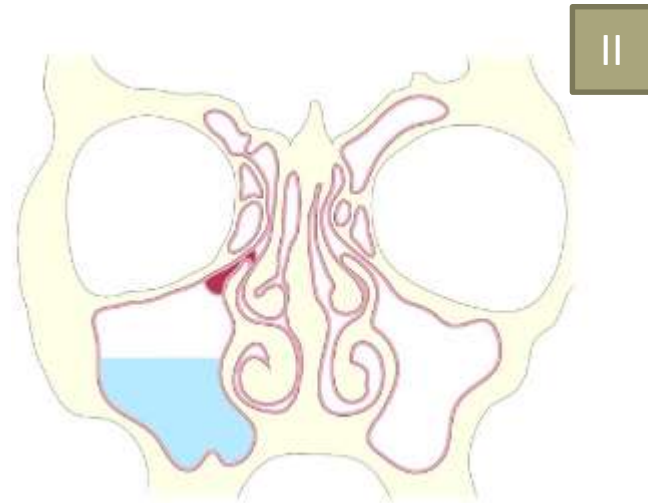
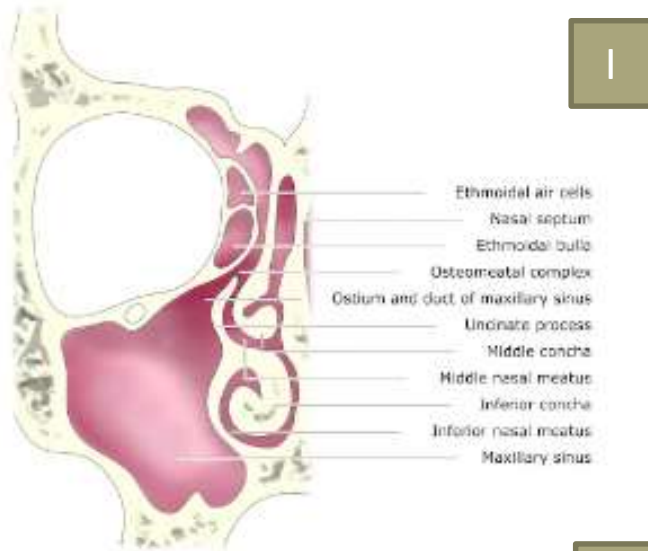




# Silent Sinus Syndrome

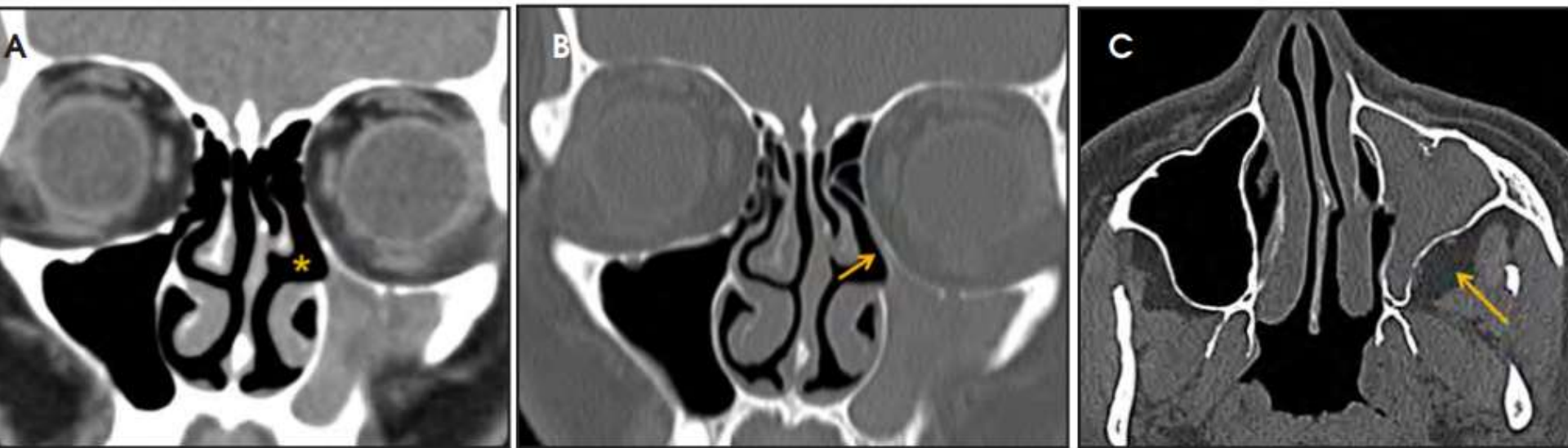
- Unilateraalne progreseeruv valutu enoftalm, hüpoglobus ja näo asümmeetria
- Põhjuseks ostiumi obstruktsioon idiopaatilistel või harvem traumaatilistel põhjustel
- Tulemusena negatiivne rõhk siinuses
- Kuna ei kaasne märkimisväärseid sümptomeid – „silent“ siinus
- „imploding antrum syndrome“, krooniline maksillaarsiinuse atelektaas.

# Haiguse areng



# Radioloogilised tunnused

- Maksillaarsinuse seinte sissevajumine
- Proc uncinatuse retraktsioon lateraalsele vastu inferomediaalse orbitaseina
- Keskmise ninakäigu laienemine
- Retroantraalse rasvpadjandi laienemine



**FIGURE 2.** Silent sinus syndrome. Complete opacification of the left maxillary sinus with diminished sinus volume and retracted sinus walls, and downward bowing of the left orbital floor with increased orbital volume are shown on coronal CT images with soft tissue (A) and bone (B) algorithm. Lateral retraction of the uncinata process with apposition to the inferomedial orbital wall (arrow, B) and enlargement of the middle meatus (arrow, C) are also noted.



# Differentsiaaldiagnostika

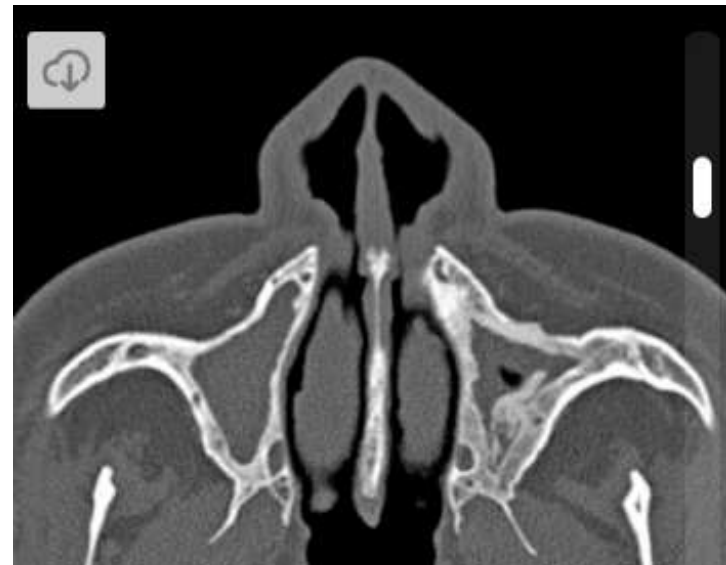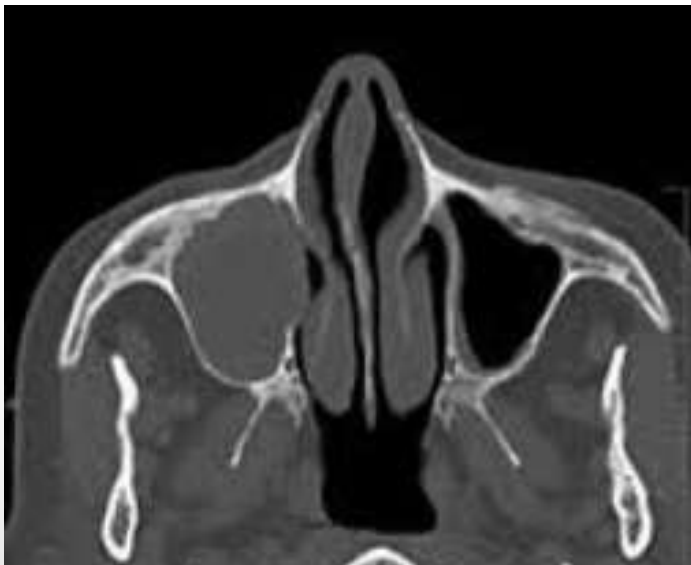## Põhihaigus

Kliiniline diagnoos	RHK-10 kood ja nimetus
	<b>J32.0</b> - Krooniline ülalouaurkepõletik

Kliiniline diagnoos	RHK-10 kood ja nimetus
	<b>J34.1</b> - NINAURKE TSÜST JA LIMARETENTSIOONTSÜST E MUKOTSEELE

# Mukotseele ja krooniline põletik

- Ekspansiivne (siinuse maht suurenenud)
- 80% frontaalsiinuses
- Siinuse maht pigem normis
- Limaskesta paksenemine, luuliste seinte skleroos



# Kokkuvõte

- Silmapatoloogia puhul oluline vaadata paranasaalsiinuseid
- Silent siinus võib olla asümptomaatiline
- Kasulik algne diffdiagnostika siinuse mahu järgi

# Kasutatud kirjandus

- [Daniel F. Broderick. Opacified Paranasal Sinus: Approach And Differential. Applied radiology, August 2015.](#)
- Harmeet S. Gill, Rona Z. Silkiss. Diagnosis and Management of Silent Sinus Syndrome. EyeNet Magazine, July/August 2011.
- [www.radiopaedia.org](http://www.radiopaedia.org)