



Puusaliigeste arenguline düsplaasia

Roman Mažeko
arst – resident
2019

Puusaliigeste arenguline düsplaasia

- See tähendab ühe või mitme puusaliigest moodustava komponendi – liigesekapsli, reieluu proksimaalse otsa ja puusanapa defektsust.
- Sõltuvalt raskusastmest on tegemist puusaliigese ebastabiilsuse, osanihestuse või nihestusega.

Epidemioloogia

- 1,5-20/1000
- $N > M$
- $\text{sin} > \text{dex}$
- 60 % esmasüdinud

Soodustavad faktorid

- **enneaegsus** – puusaliigesed on ebaküpsed, liigesekapsel lõtv;
- **madal sünnikaal** – ka sellesse rühma kuuluvatel lastel on puusaliigesed ebapiisavalt moodustunud;
- puusaliigese arengulise nihestuse **esinemine perekonnas või lähisugulastel**. Sellesse rühma kuuluvatel poislastel on risk haigestuda 9,4/1000, tütarlastel 44/1000;
- **tuharseisus** lootel on puusaliigesed ebasoodsas asendis ja võivad olla nihestunud, jalgseisus sündimisel võib põhjustada nihestuse puusaliigeste hüperekstensioon. Tuharseisus sündinud poislastel on risk haigestuda 26/1000, tütarlastel 120/1000;
- kaasasündinud **neuromuskulaarsed haigused ja arenguanomaaliad**
- **oligohüdrarnion** viimasel neljal rasedusnädalal.

Diagnostika

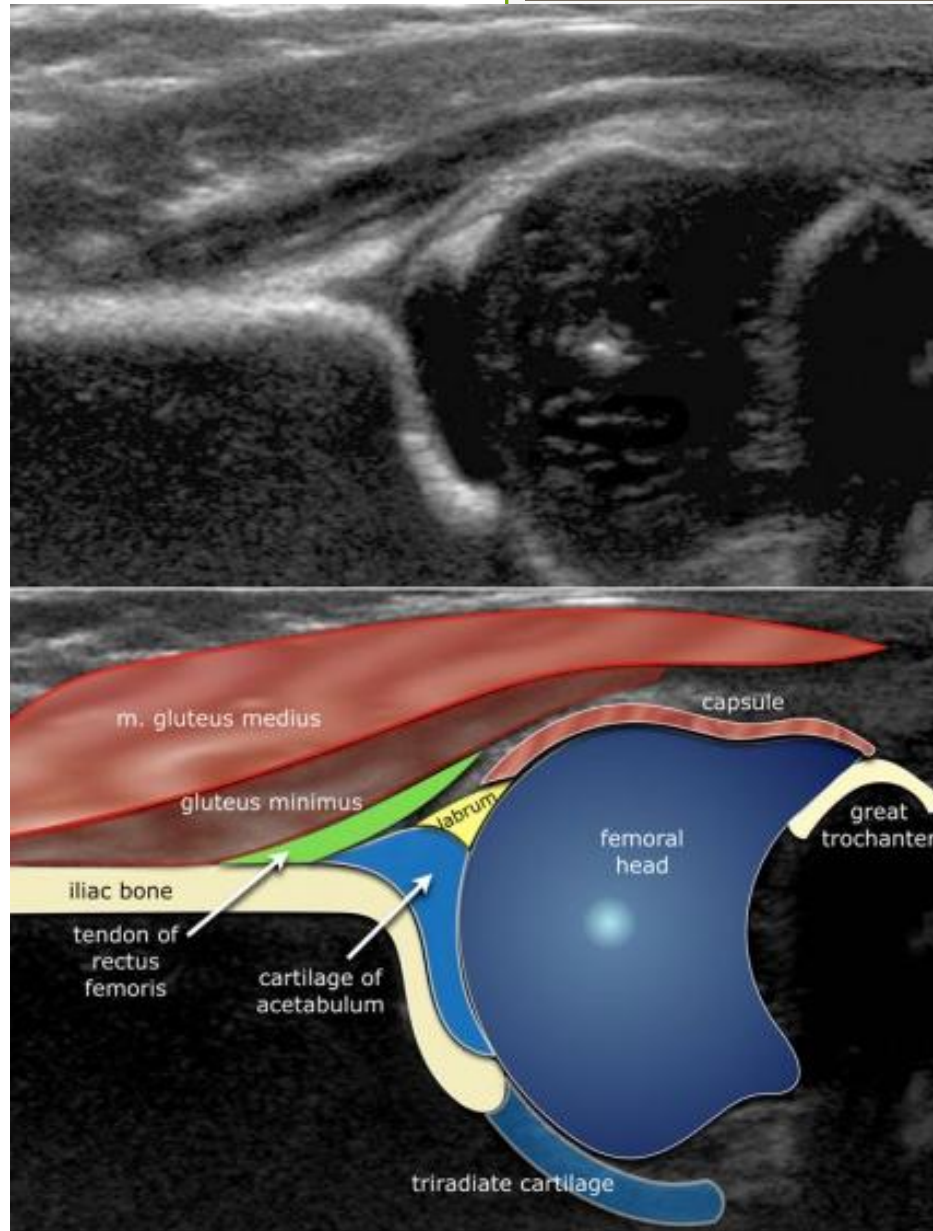
- Kliiniline leid: Ortolani või Barlow' katsed, tuharvoldide asümmeetria/reite ebavõrdne pikkus, krepitatsioon, abduktsiooni piiratus.
- Alla 3 kuu vanustel UH uuring
- Röntgen – täpsustav, esmane uuring üle 5 kuulistel, ravi jälgimisel.

UH

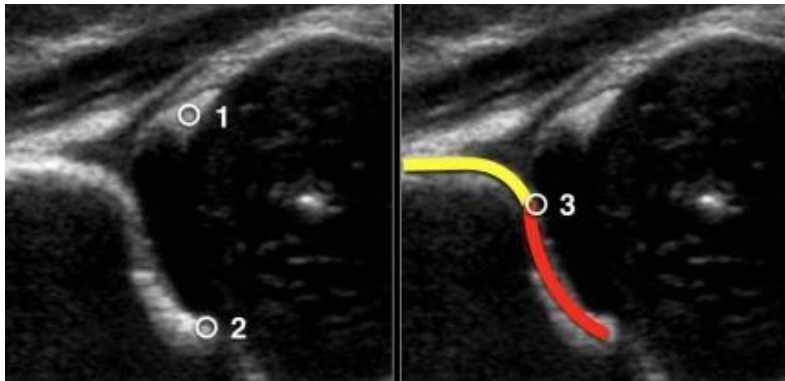
- Sensitiivsus 88,5%
- Spetsiifilisus 96,7%
- Võimaldab hinnata pehmeid kudesid ning kõhrelisi struktuure

UH

- Enam levinud R. Grafi staatiline meetod
- Asend – laps lamab küljel, kuid on lubatud uurida ka selili
- Lineaarandur 5 – 7 MHz (5MHz 3-7 kuulistele lastele)
- Mõõdetakse nurgad alfa ja beeta, hinnatakse puusanapa morfoloogiat.

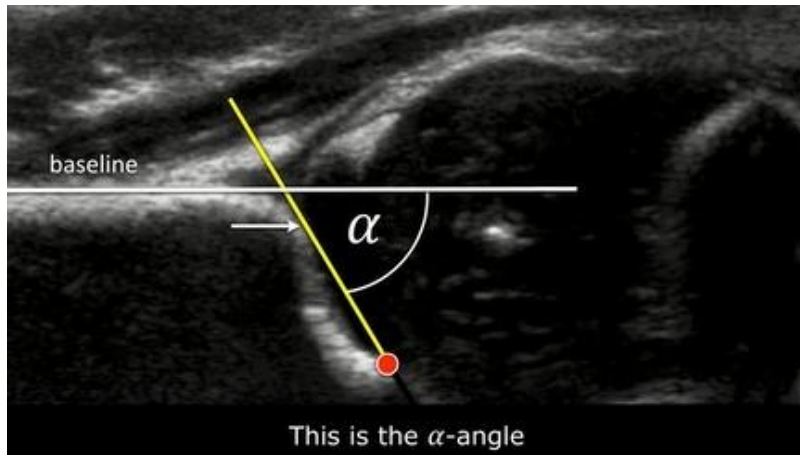


Kolm võtmepunkti



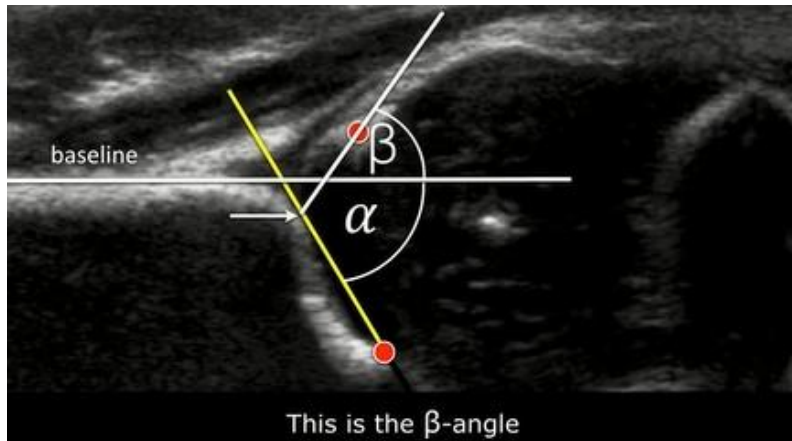
- 1 labrumi keskpunkt
- 2 os ileumi alumine serv (triradiaat- e Y kõhre algusosa)
- 3 acetabulumi luuline serv

alfa



- Alfa moodustub baasjoone ja luulise katuse joone vahel ja näitab luulise katuse küpsust, põhiline puusa tüübi määramisel.
- $N > 60$ kraadi.

beeta

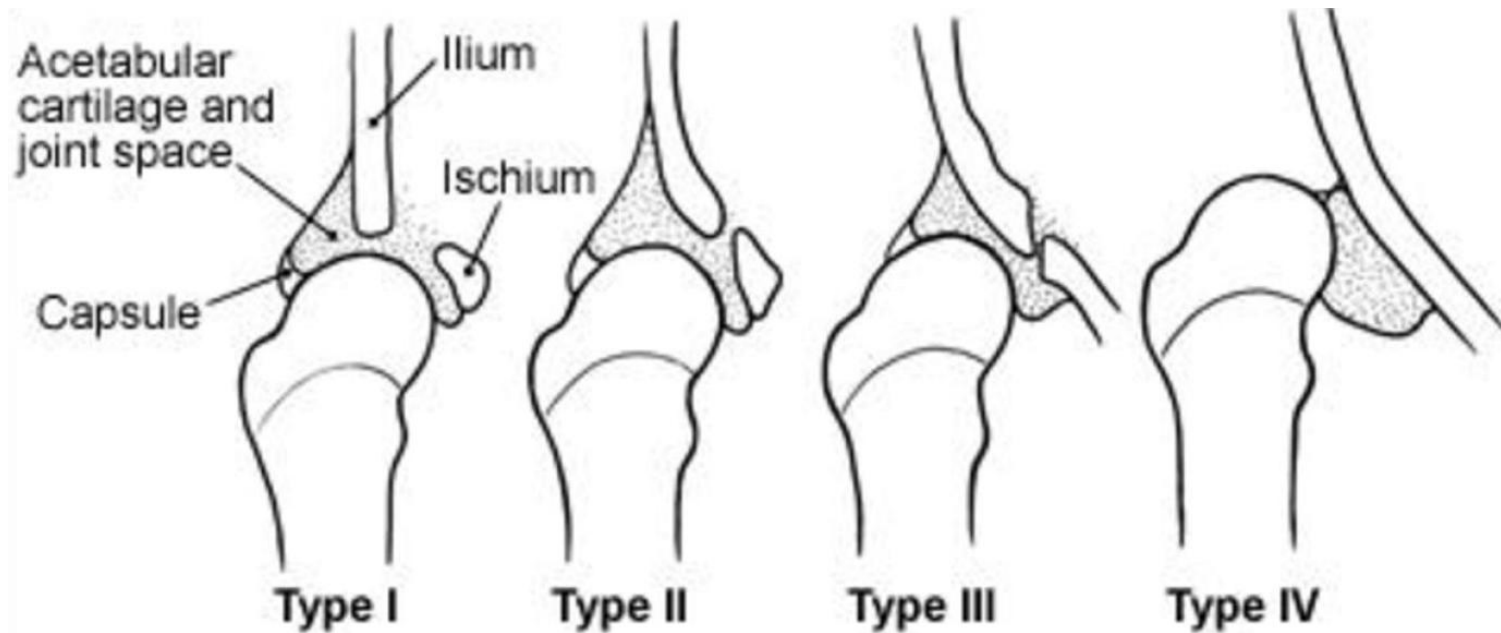


- Beeta moodustub baasjoone ja inklinatsioonijoone vahel, Grafi klassifikatsioonis abistaja mõnede subtüüpide eristamisel.
- $N < 55$ kraadi.

Puusanapa morfoloogia hindamine

- puusanapp hästi/rahuldavalt/puudulikult formeerunud
- luuline serv - terav, ümar, lame
- kõhreline serv – kitsas, lai, dislotseeritud
- reieluupea kaetus puusanapaga

Ülevaatlikult



R. Graf'i klassifikatsioon

lühike versioon

Developmental Dysplasia of the Hip

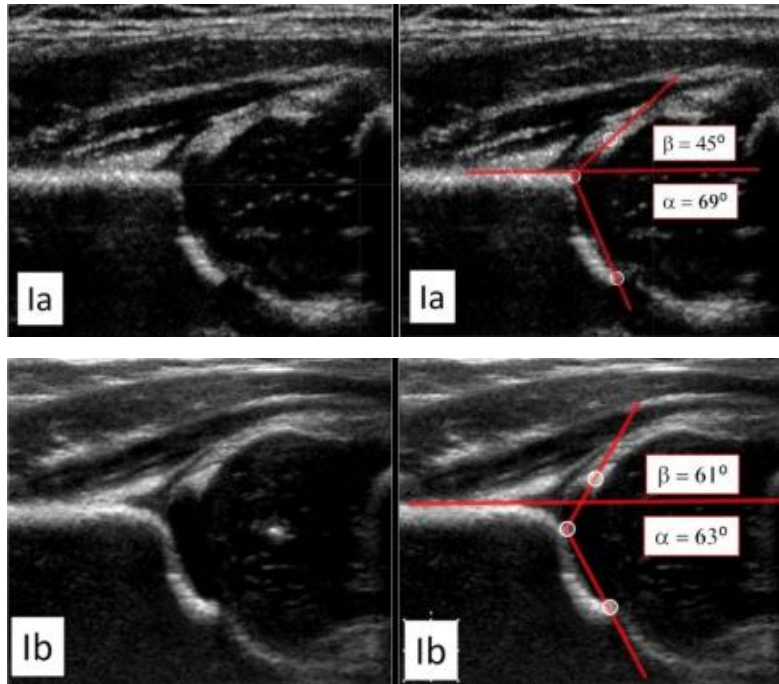
α -angle

Type I	$\alpha > 60^\circ$	
IIa	$\alpha 50 - 59^\circ$	appropriate for age
Type IIb	$\alpha 50 - 59^\circ$	inappropriate for age
IIc	$\alpha 43 - 49^\circ$	
Type D	$\alpha 43 - 49^\circ$	decentring hip
Type III	$\alpha < 43^\circ$	eccentric hip
Type IV	$\alpha < 43^\circ$	inverted labrum

täisversioon

Type	Maturity	Bony roof	Bony angle	Bony rim	Cartilage roof	β -angle	Age
Type I	mature	good	$\alpha \geq 60^\circ$	sharp	good coverage femoral head	la = $\beta < 55^\circ$ lb = $\beta > 55^\circ$	All
Type II a+	immature but appropriate for age	adequate	50-59°	blunt	coverage femoral head		< 3 mo
Type II a-	immature and inappropriate for age	deficient	50-59°	rounded	coverage femoral head		< 3 mo
Type II b	delay in development	deficient	50-59°	rounded	coverage femoral head		> 3 mo
Type II c	stable or unstable	severely deficient	43-49°	rounded / flat	still coverage femoral head	$\beta < 77^\circ$	All
Type D	decentring hip	severely deficient	43-49°	rounded / flat	displaced	$\beta > 77^\circ$	All
Type III	eccentric hip	poor	< 43°	flat	labrum pressed upwards		All
Type IV	eccentric hip	poor	< 43°	flat	labrum pressed downwards		All

I tüüp

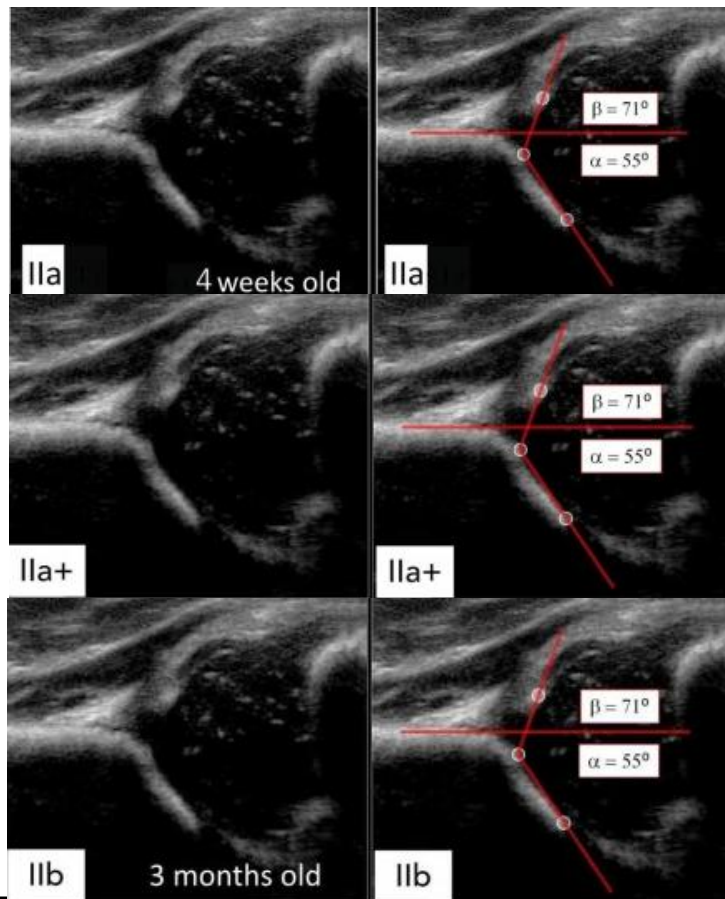


- Küps liiges, luuline katus hästi väljendatud, alfa >60 kraadi
- Ia ja Ib eristamine kliiniliselt pole tähtis (Ib kui beeta üle 55 kraadi, luuline katus ümardunud)

II tüüp

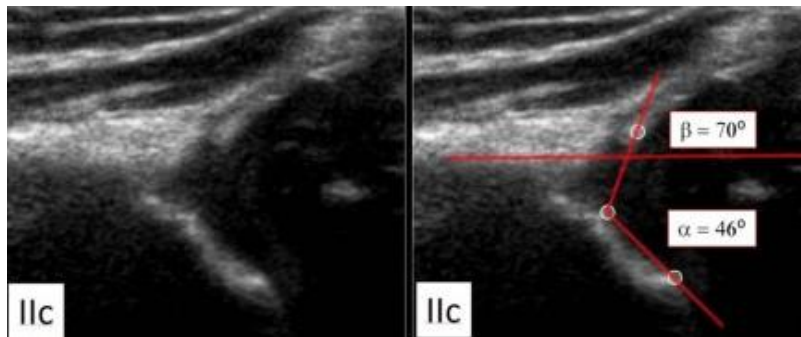
- alfa <59 kraadi
- luuline katus puudulikult arenenud, kõhrelise katuse osa laiem
- jaotatakse alarühmadeks lähtudes vanusest ja nurkadest.

II tüüp, lapse vanuse tähtsus



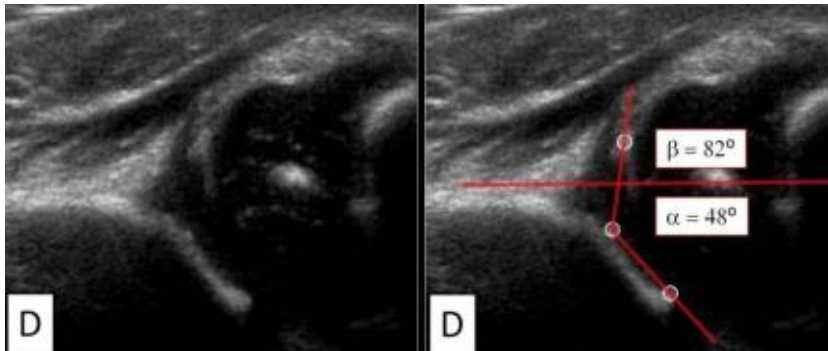
- 4 nädalat
- 6 nädalat
- 3 kuud

IIc tüüp



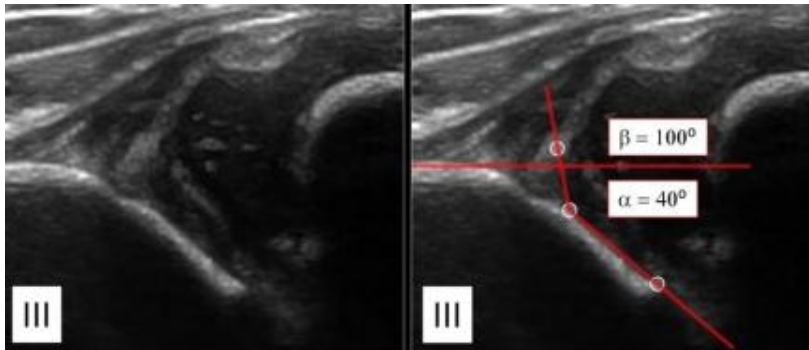
- Luuline katus raskesti puudulik, ümar/lame
- alfa 43-49 kraadi

D tüüp



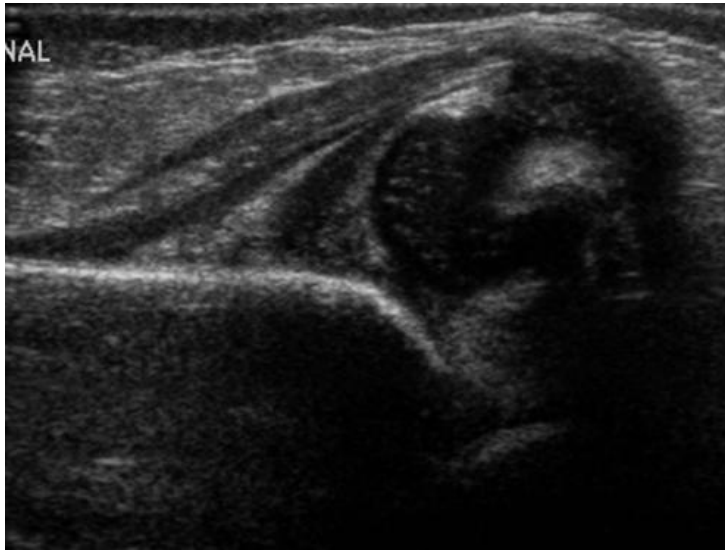
- Sarnaneb IIc tüübiga, kuid siin detsentreeritud pea lükab kõhrelist katust kraniaalsele

III tüüp



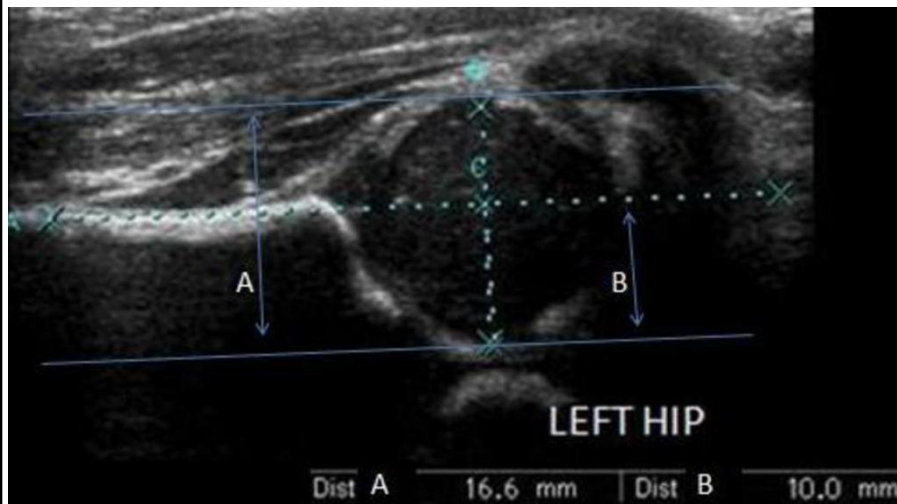
- Reieluuepea dislotseeritud, kõhrelise katuse lükatud kraniaalsele, alfa < 43 kraadi.
- IIIa – reileuu pähik on dislotseerinud kõhrelise katuse, kuid selles ei ole veel tekkinud struktuurimuutusi
- IIIb – kõhrelise katuse struktuurimuutustega, pole enam kajavaba, vaid kajarikka ebaühtlase struktuuriga.

IV tüüp



- Reieluuepa tugev dislokatsioon, katab luulise katuse, labrum surutud acetabulummi ja reieluuepa vahele.

Morini indeks – reieluuepea kaetuse hindamiseks



Morin Index	B/A
>50%	Normal
46-50%	Borderline
< 46%	Abnormal

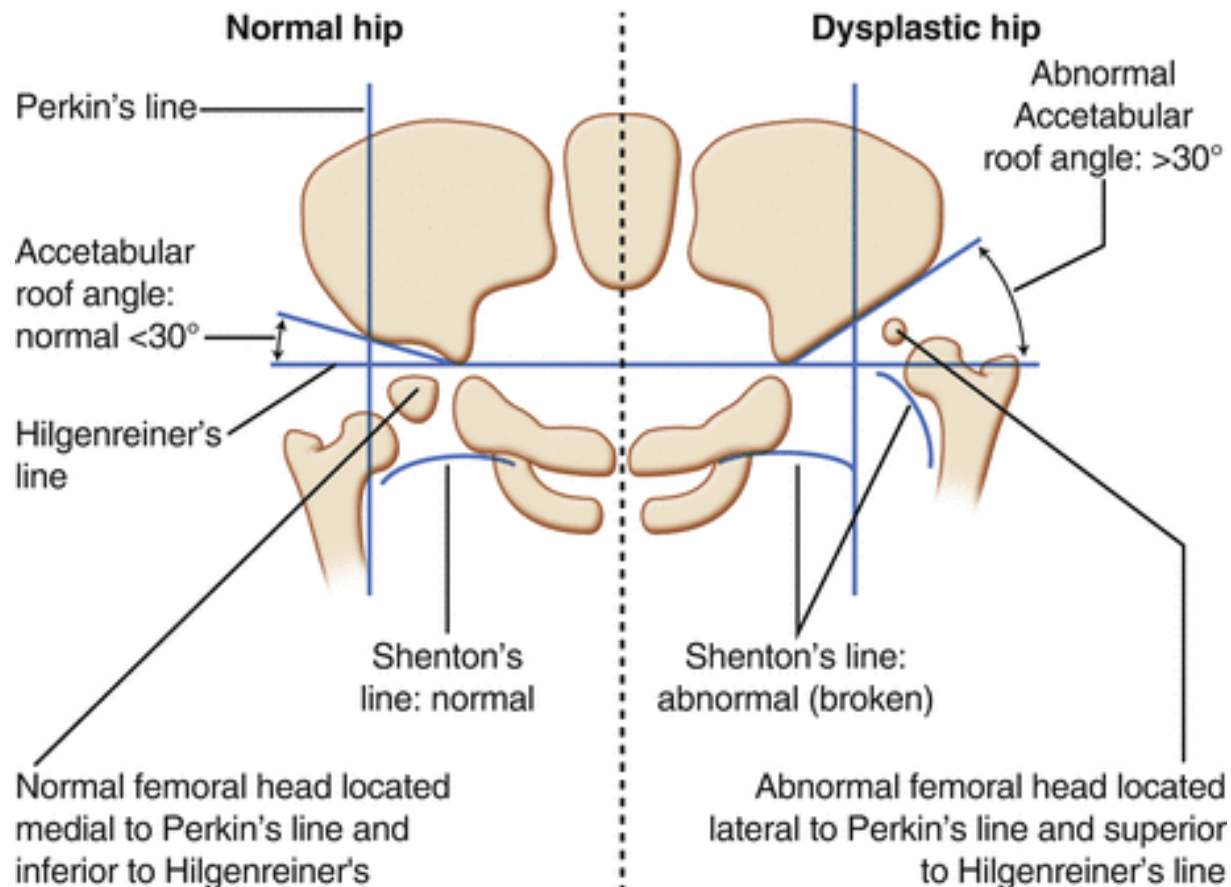
- Joonistame os ileumiga kaks paraleelset joont – läbi labrumi ülemise otsa ja reieluuepea sügavama otsa
- mõõdame A ja B, arvutame B/A suhet
- $B/A = 10/16,6 \sim 60\%$

Röntgen

- Ravi jälgimine
- Täpsustav
- Esmane uuring üle 5 kuu vanustel lastel
- Põhirõhk atsetabulaarindeksi määramisele
- Võib tugevalt varieeruda vaagna kallest ja projektsioonist

Röntgeni hindamine

- Hilgenreineri joon – läbi Y kõhrede, atsetabulaarindeksi määramiseks ($N < 30$ esimeseks eluaastaks)
- Perkini joon – atsetabulumis servast all risti Hilgenreineri joonele, reieluupea asetsuse määramiseks
- Shentoni joon – katkematu kaar reieluu kaelast häbemeluule.
- Luustumistuumad.



Tänan

Kasutatud kirjandus

- Ragnar Lõivukene, Mare Kuum. Puusaliigeste arenguline nihestus. Eesti Arst 2003; 82 (2): 115–12.
- P. M. M. Lopes, R. C. Ramos et al. Ultrasound in developmental dislocation and dysplasia of the hip. ECR 2011.
- <http://www.radiologyassistant.nl/>
- Dr Lintrop ja dr Uritam loengud.