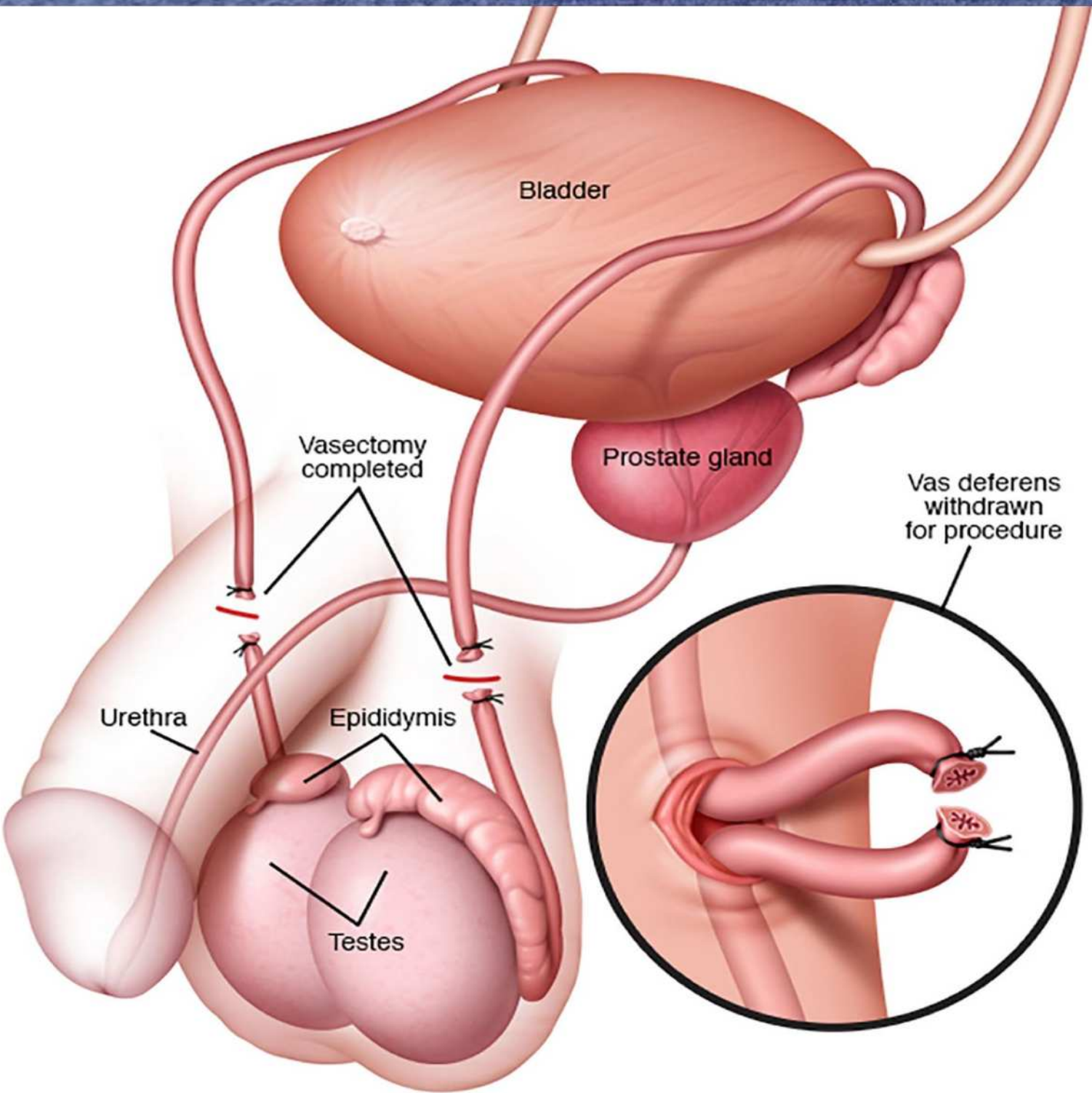


Skrootumi vasektoomiajärgne
radioloogiline leid

M 35 UH testistest

- Suunatud KV arsti poolt UH uuringuks. Liitlaste sõdur Ämari lennubaasis. Anamneesis vasektoomia enne missiooni. Nüüd valu ja ebamugavustunne parema munandi piirkonnas.

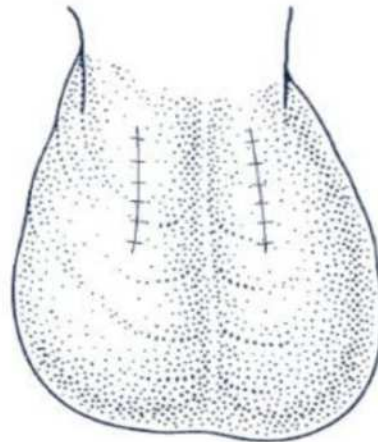


Vasektoomia

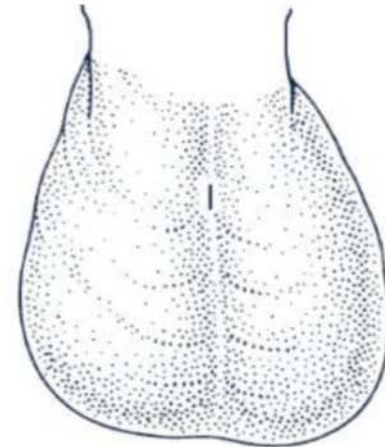
- Suhteliselt lihtne päevakirurgiline protseduur
- Spermide tootmine säilib, kuid tee pannakse kinni
- Konventsionaalne vs “*no-scalpel*” vasektoomia, mõlemat tehakse ka Eestis (rohkem küll esimest)
- „*Open-ended*“ ja „*closed-ended*“ vasektoomia
- Eestis umbes 30-50 lõikust aastas



No-scalpel procedure: Pulling out one of the two vas tubes.



Conventional vasectomy: Two moderate incisions stitched closed.



No-scalpel procedure: No stitches are needed to close the tiny opening.

Tüsistused

- Hematoom
- Infektsioon sh epididümiit
- Hüdrotseele
- Genitofemoraalne neuralgia
- Vasokutaanne või vasourinaarne fistel

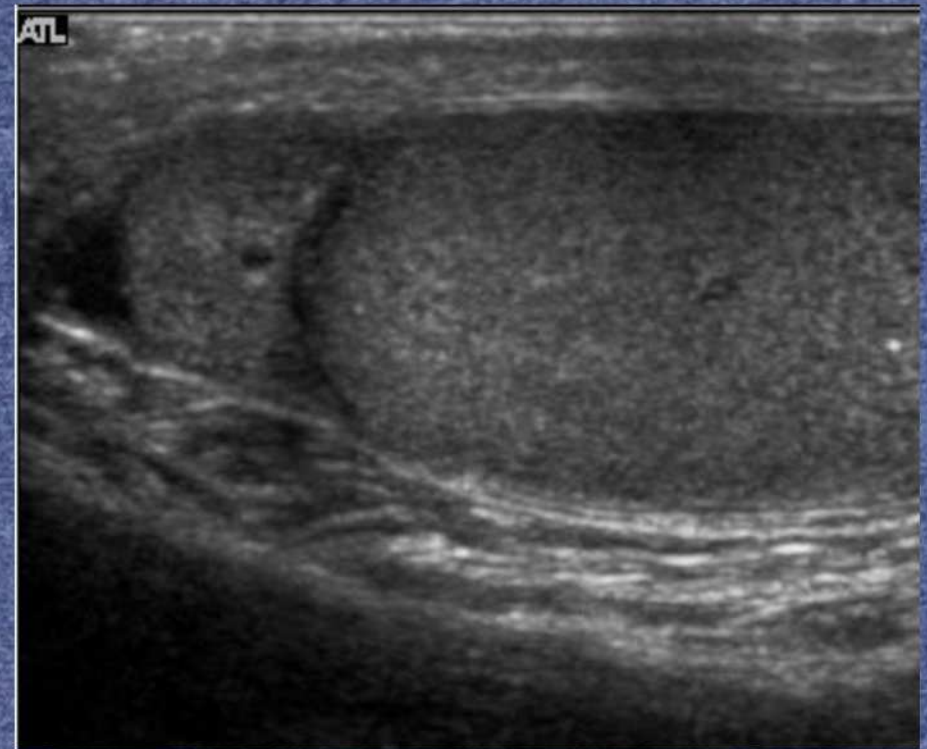
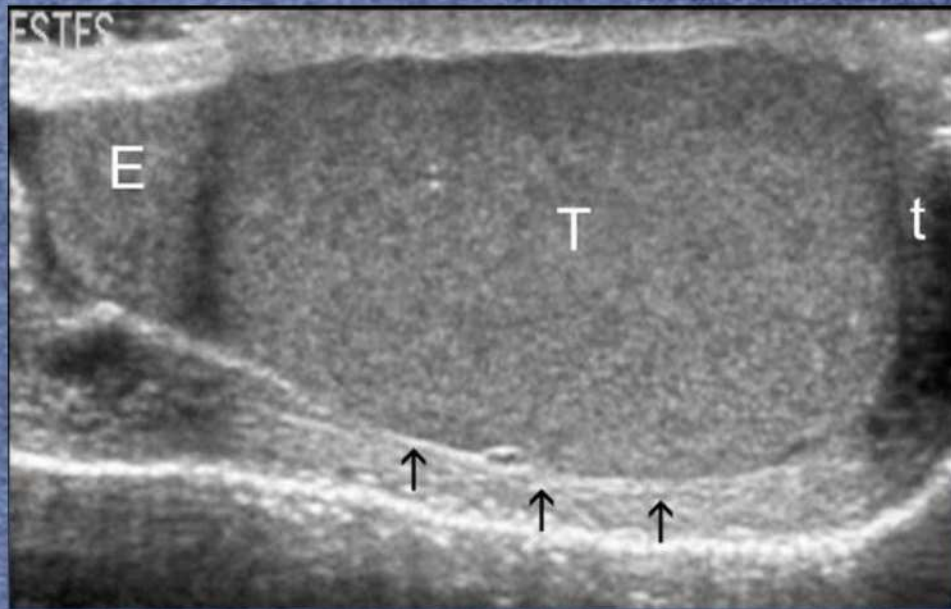Vasektoomiajärgne valusündroom (PVPS)

- Pidev või hootine valu peale vasektoomiat 3 kuu jooksul, valu võib esineda ejakulatsioonil, vahekorras või erektsiooniga.
- Esineb „*closed-ended*“ lõikuse puhul rohkem (6% vs 3%)
- Välistusdiagnoos!
- Dif. Dgn: neuropaatiline valu, infektsioon, hüdrootseele, varikotseele, kubemesong, torsioon, prostatiit ja psühhogeensed põhjused
- Põhjust ei teata, hüpoteese palju:
 - „*open ended*“ lõikusega patsientidel vähem (madalam rõhk epididüümises?)
 - Põhjus hoopis valulikus granuloomis?
 - Neurogeenne valu (närvipiitumine?)
 - Autoimmuunne aspekt? (peale lõikust on sperma antikehad seerumis kuni 70% pt-del)

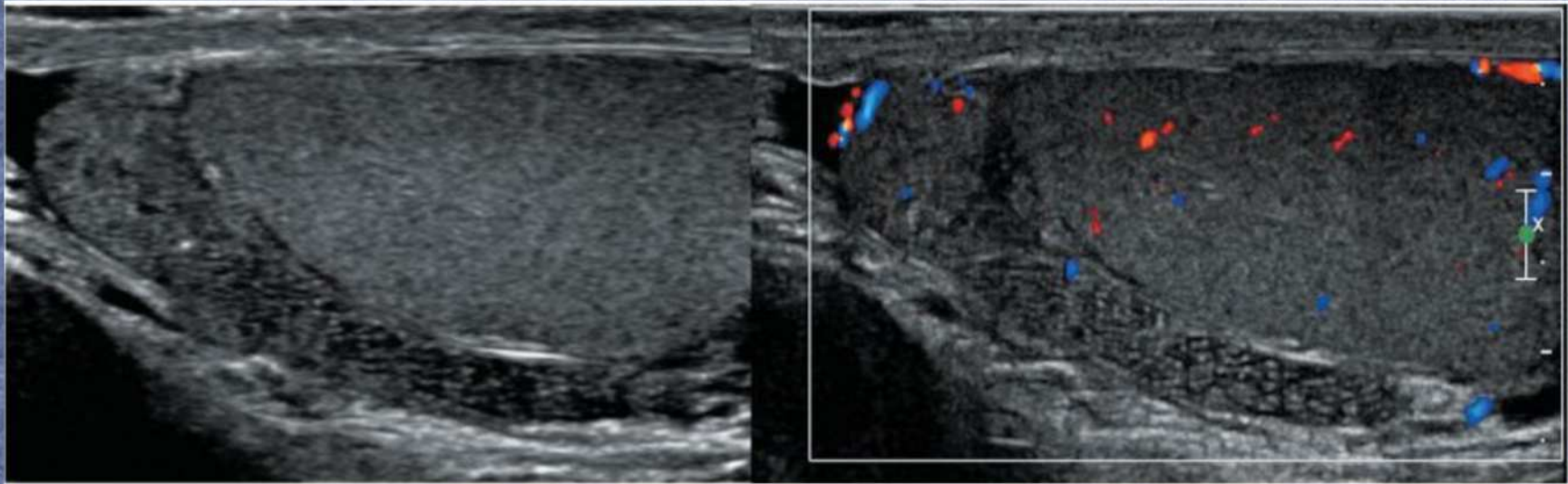
Vasektoomijärgsed muutused

- Histoloogiliselt seemnejuhakeste laienemine → remodelleerumine → fagotsüütide akumulatsioon epididüümises → spermatoosoidide dissektsioon juhade seinas → ekstravasatsioon interstiitiumisse
- Ultrahelis nähtavad muutused:
 - Epididüümise paksenemine ja tubulaarne ektaasia
 - Spermatootsele
 - Sperma granuloom(id)

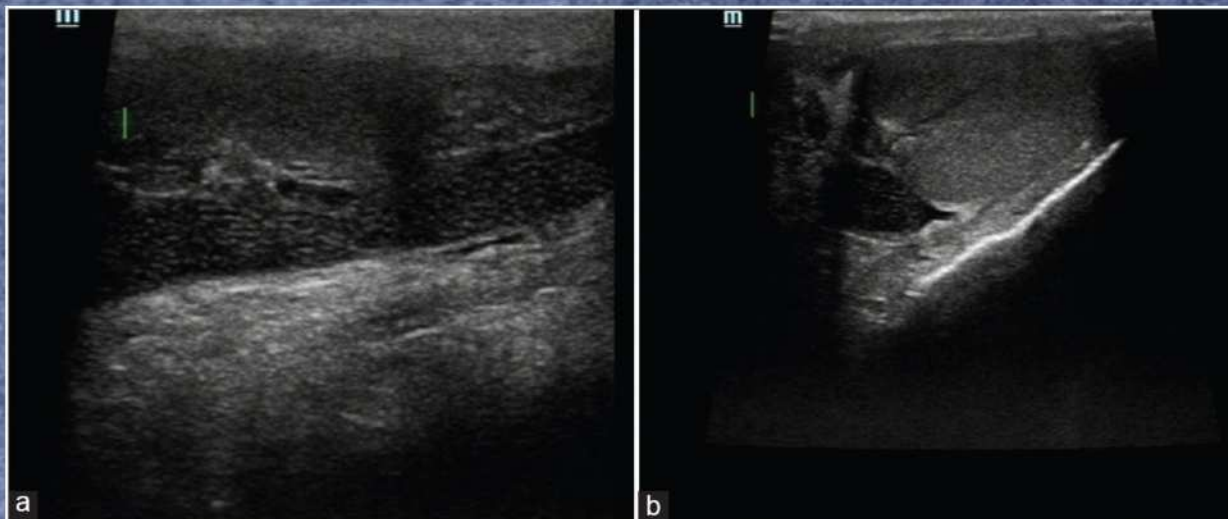Norm epididüümis



Tubulaarne ektaasia



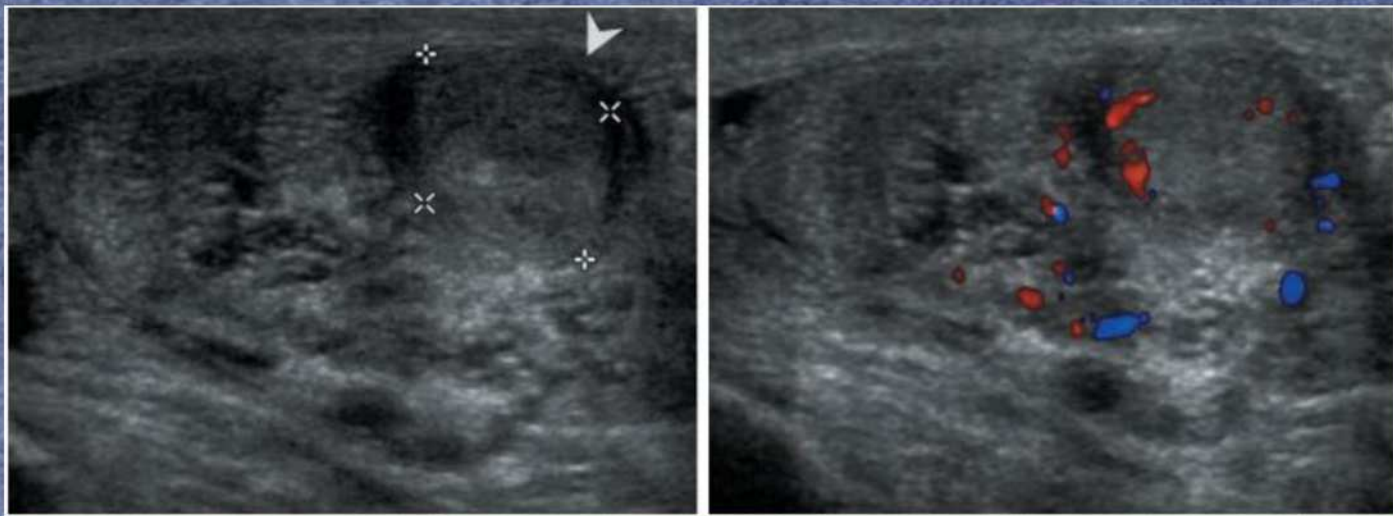
Chang HJ et al. Journal of Korean Society of Ultrasound in Medicine 2010;29(4): 253-259.



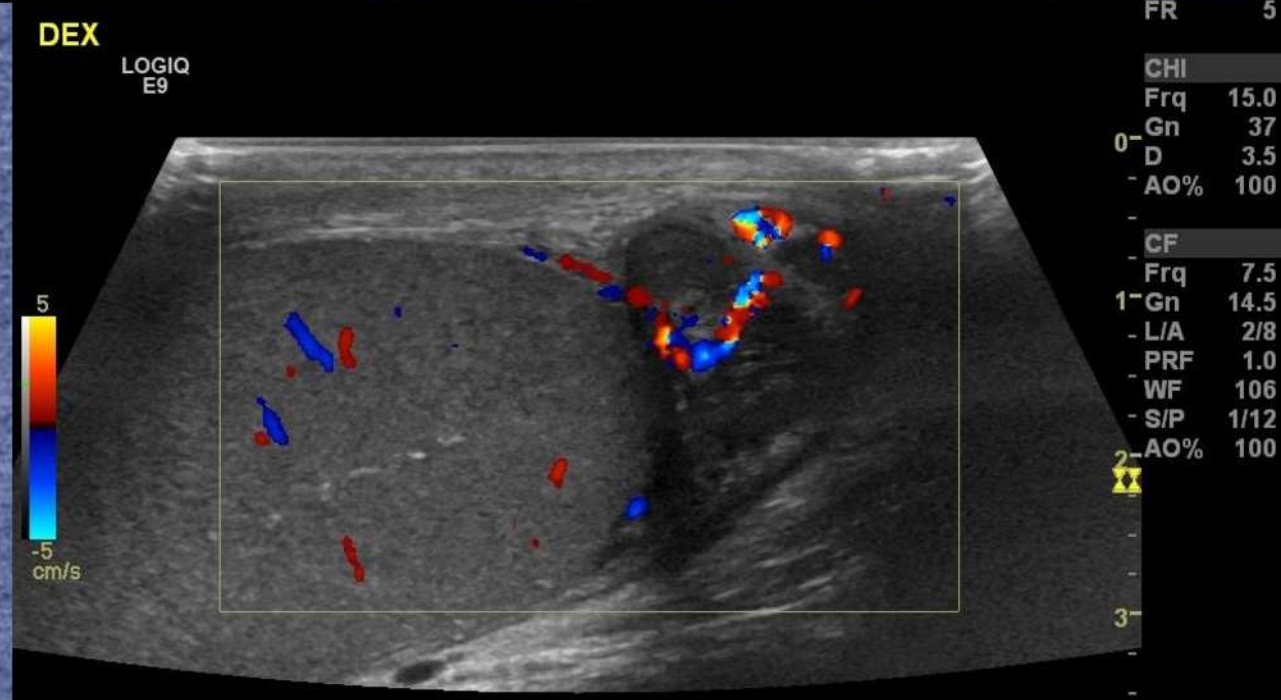
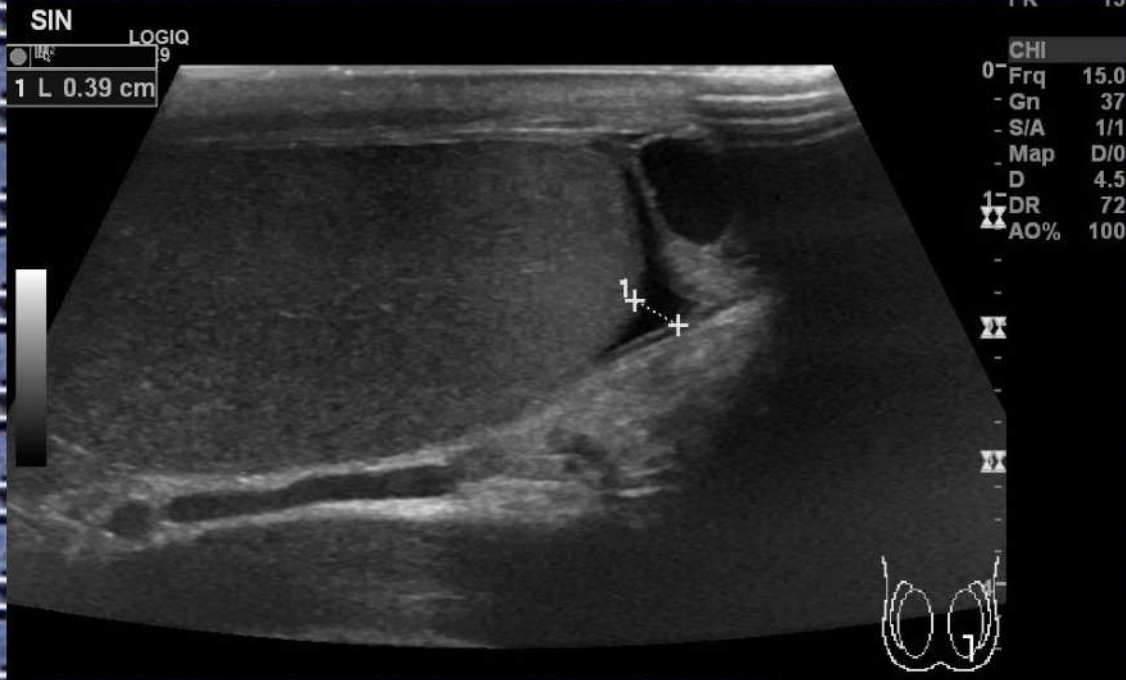Kulkarni AR, Tinmaswala MA, Shetkar SV. Ultrasound spectrum of tubular ectasia of rete testis and epididymis: Emphasis on early detection. J Integr Nephrol Androl 2017;4:14-20

Sperma granuloom

- Hiline vasektoomiajärgne leid
- Esineb kuni 40% patsientidest
- Heterogeense struktuuriga hästipiirdunud ning tihti elava perifeerse verevarustusega sõlm epididüümis
- „*Open-ended*“ vasektoomial praktiliselt alati leitav lõike piirkonnas, „*closed-ended*“ lõikuse puhul võib olla nii lõike piirkonnas kui ka epididüümis
- Leid mittespetsiifiline, ei välista tuumoreid (eelkõige healoomulisi)



Patsient



Kokkuvõte

- Kõrgem rõhk epididüümises ja proksimaalsetes seemnejuhades
- Kõrgest rõhust tüüpilised muutused

Kasutatud kirjandus

1. Chang HJ et al. Sonographic Features of Vasectomy-Related Changes and Abnormalities in the Scrotum. *Journal of Korean Society of Ultrasound in Medicine* 2010;29(4): 253-259.
2. Christiansen CG, Sandlow JJ. Testicular Pain Following Vasectomy: A Review of Postvasectomy Pain Syndrome. *Journal of Andrology*, Vol. 24, No. 3, May/June 2003: 293-298. <https://doi.org/10.1002/j.1939-4640.2003.tb02675.x>
3. Sinha, Varsha & Ramasamy, Ranjith. (2017). Post-vasectomy pain syndrome: Diagnosis, management and treatment options. *Translational Andrology and Urology*. 6. S44-S47.
4. Jarvis LJ, Dubbins PA. Changes in the epididymis after vasectomy: sonographic findings. *Journal of Roentgenology*. 1989;152: 531-534. 10.2214/ajr.152.3.531