

Lisalihased

Johanna Vaimel

Kolmapäevaseminar 19.12.18

Lisalihased

- Lihaste anatoomilised variatsioonid on väga tavalised
  - lihase puudumine
  - lisalihased
  - kõrvalekalle tavalisest asendist
  - ebatavaline lähte- või kinnituskoht
- Lisalihas on anatoomiline variatsioon, täiendav eraldiasetsev lihas, mis esineb lisaks normaalsetele lihastele.
- Ajalooliselt lõikusel või lahangul juhuleiuna, tänapäeval MRT (ilma FS) ja UH abil mitteinvasiivselt diagnoositavad.
- Lisalihased jäävad piltdiagnostikas tihti märkamata!

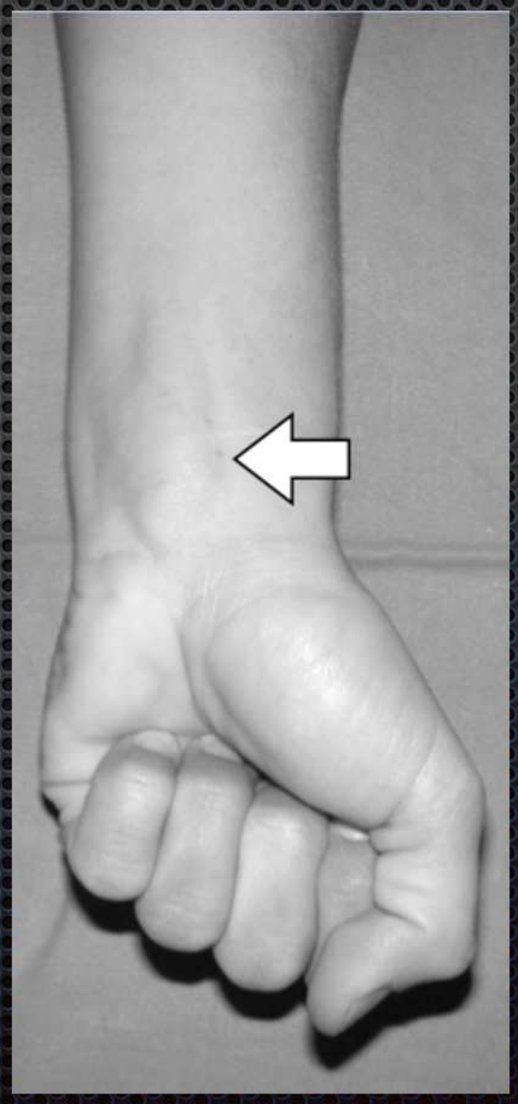

Kliiniline avaldumine

- Tavaliselt asümptomaatilised
- Võimalikud sümptomid:
  - närvide, veresoonte, kõõluste kompressioon
  - palpeeritav mass
  - kõrvalasetsevate kõõluste tenosünoviit
  - füüsilise koormusega seotud valu

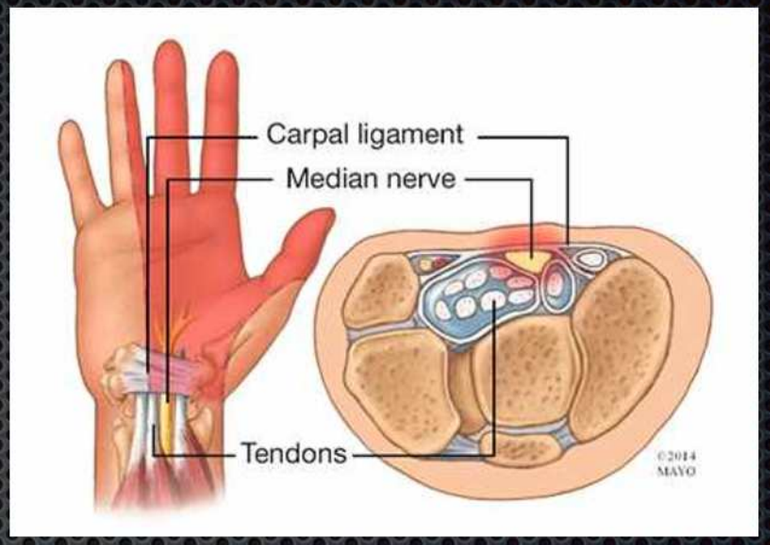

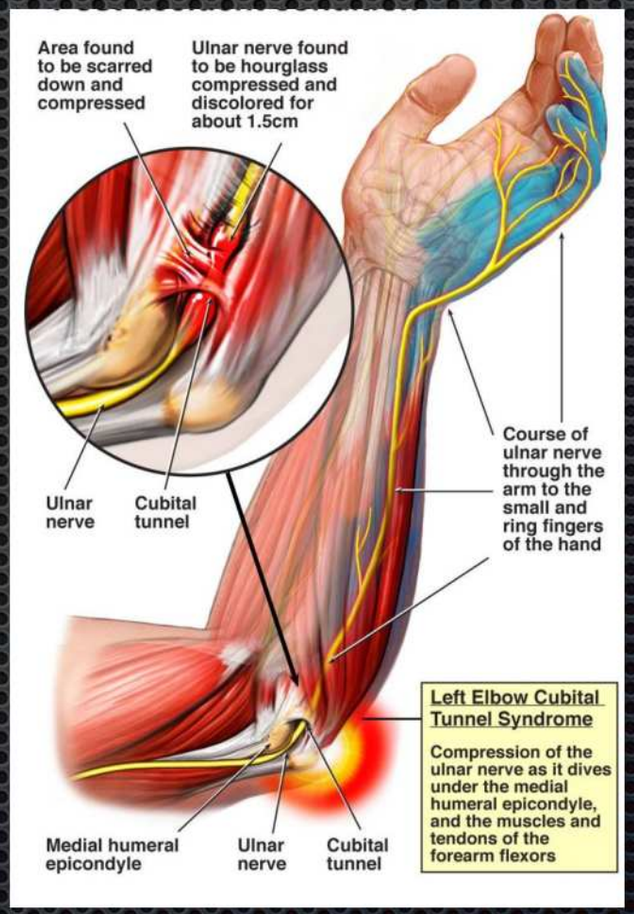

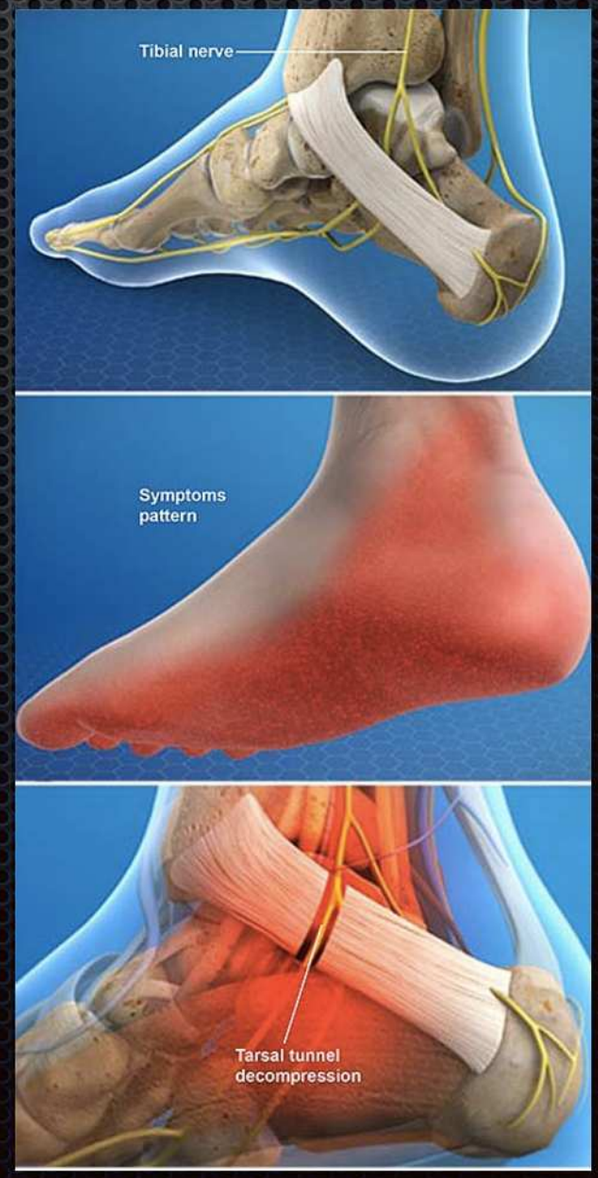

Anconeus epitrochlearis

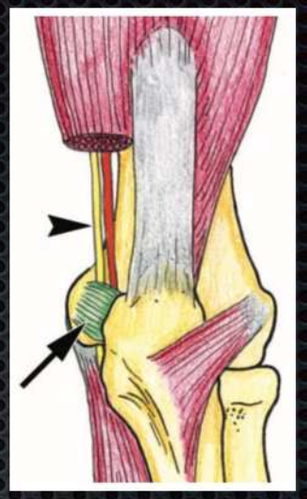

- Levimus 1-34% (1/4 bilateraalne)
- L (lähtekoht): *olecranon*-i mediaalne korteks
- K (kinnituskoht): *humerus*-e mediaalse epikondüüli alumine pind
- Katab kubitaalkanali *retinaculum*-i - võib põhjustada **kubitaalkanali sündroomi**.
- MRT:
  - *anconeus epitrochlearis*-e eristamine teistest lihastest
    - kas lisalihas mõjutab ulnaarnärvi?
    - ulnaarnärvi staatus, kompressioon
- UH:
  - küünarliigese fleksioonil võib näha dünaamilist närvi kompressiooni

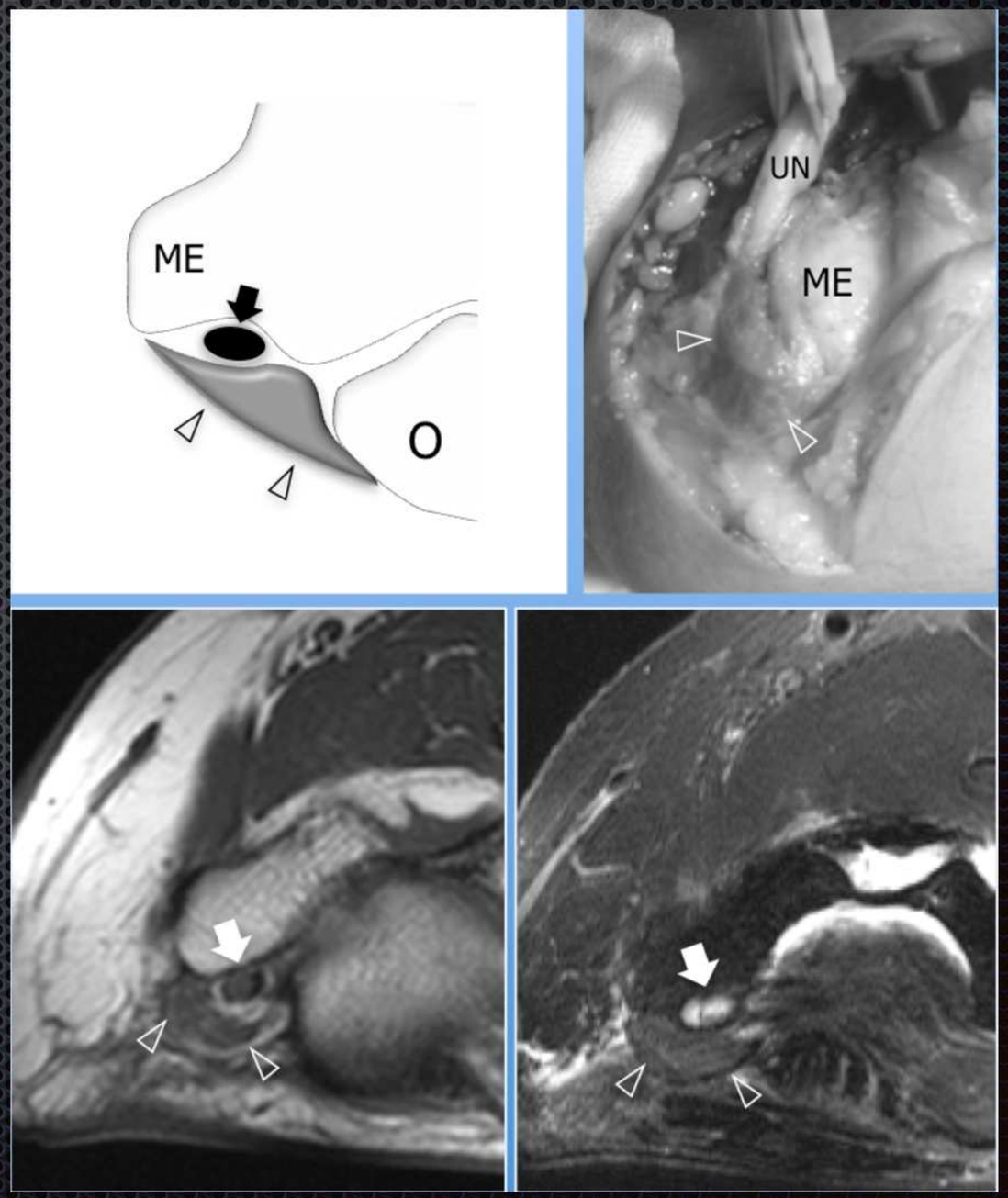

Gantzer lihas e. *m. flexor pollicis longus*-e lisapea

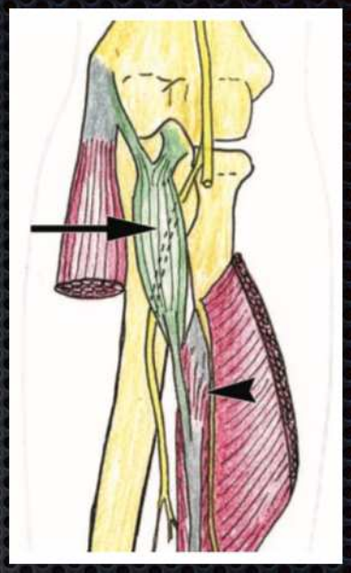

- Levimus 45-66%
- L: erinevad variandid
  - tavaliselt **mediaalne epikondüül**
  - kaarnajätke (*coronoid*)
  - m. flexor digitorum superficialis
  - mediaalne epikondüül ja kaarnajätke
- K: liitub *m. flexor pollicis longus*-ega distaalsel ulnaarsel serval
- Innervatsioon *n. interosseus anterior* harult
- Lihase hüpertroofia korral võib põhjustada ***n. interosseus anterior*-i** (või *n. medianus*-e) **pitsumist**.

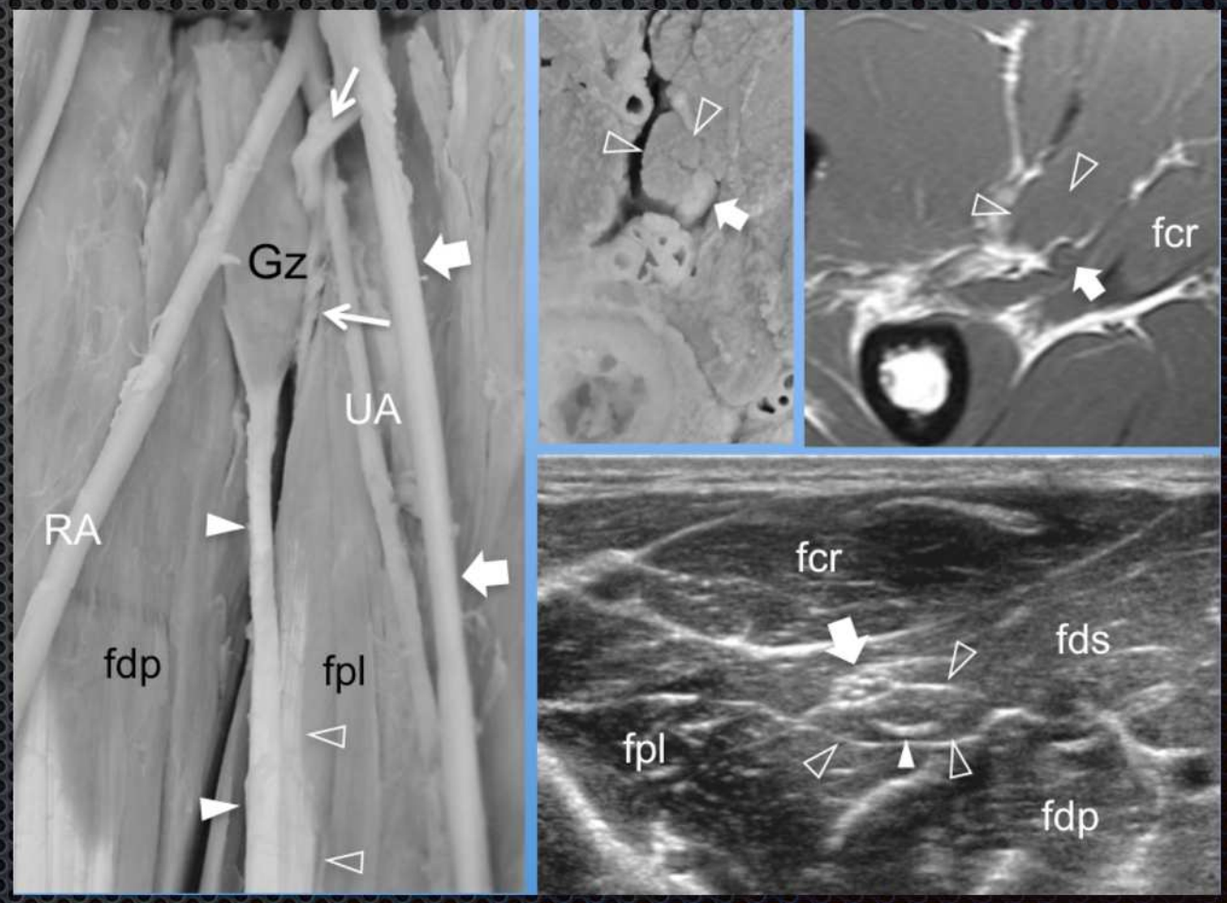

Anomaalne *m. palmaris longus*

- lihas puudub 11%, anomaalne 9%
- L (tüüpiliselt): *humerus*-e mediaalne epikondüül
- Lihasekõht on harilikult proksimaalsel,
- K (tüüpiliselt): *flexor retinaculum*, palmaarfastsia
- Lihasekõht võib asuda
  - küünarvarre keskel
  - distaalsel (*palmaris inversus*)
  - kaks lihaskõhtu, nende vahel on kõõlus
  - lihaseline kogu ulatuses
- Lihas võib ulatuda **karpaalkanalisse** või **Guyoni kanalisse**.
- *Palmaris inversus* võib põhjustada kontraktsioonil allasetsevate kõõluste ja mediaannärvi kompressiooni.

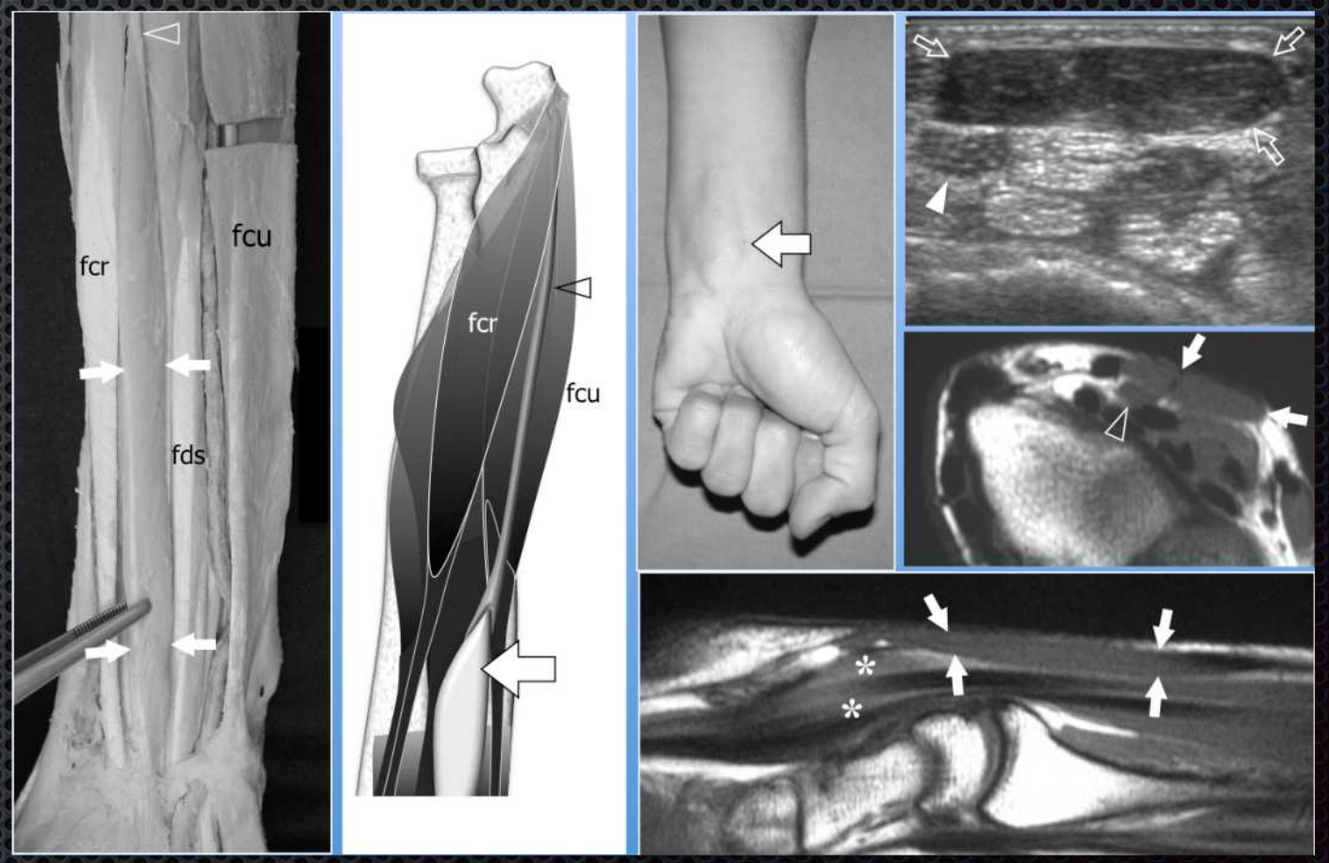

Lisa *m. abductor digiti minimi*

- Levimus 24-47%
- L: *fascia antebrachii* või *m. palmaris longus*-e kõõlus
- K: *m. abductor digiti minimi* või 5. sõrme proksimaalse falangi ulnaarne serv
- Kulgeb Guyoni kanali ees.
- Võib põhjustada **ulnaarnärvi kompressiooni**.
- Lisa *m. abductor digiti minimi* on Guyoni kanali tasandil veel lihaseline - see aitab eristada teistest (kõõlustest).

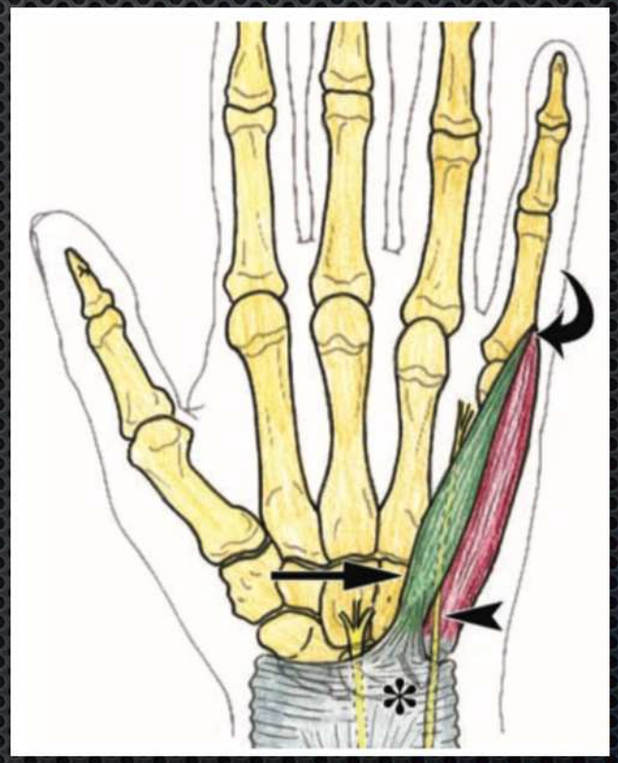

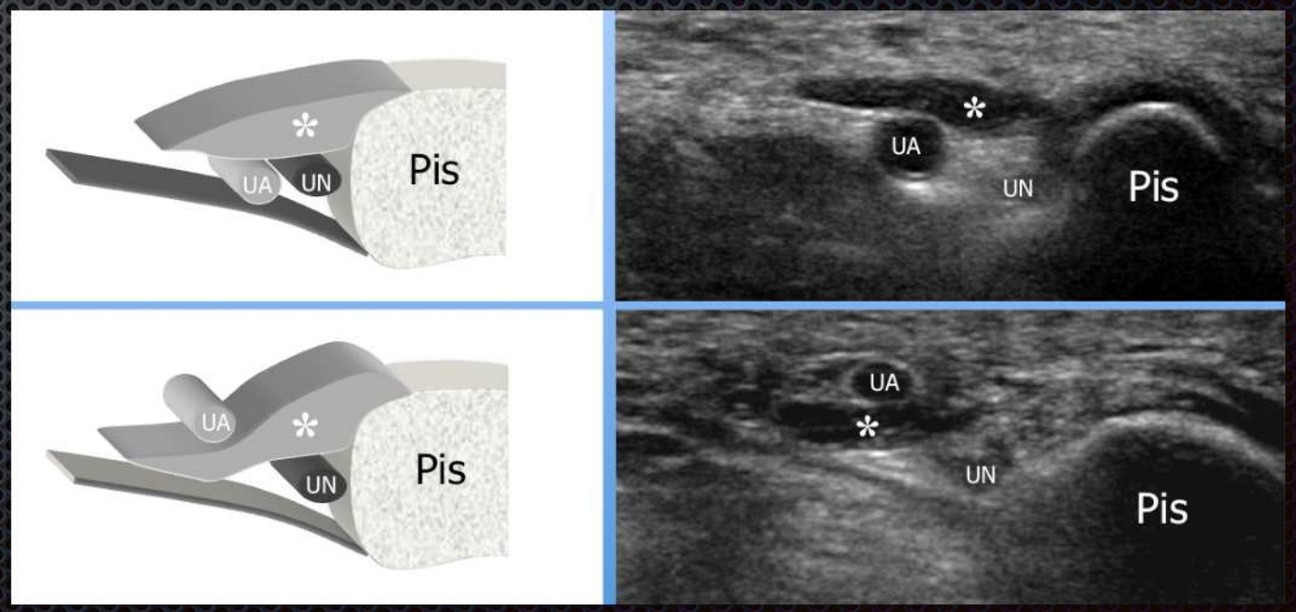

Anomaalne *m. flexor digitorum superficialis indicis*

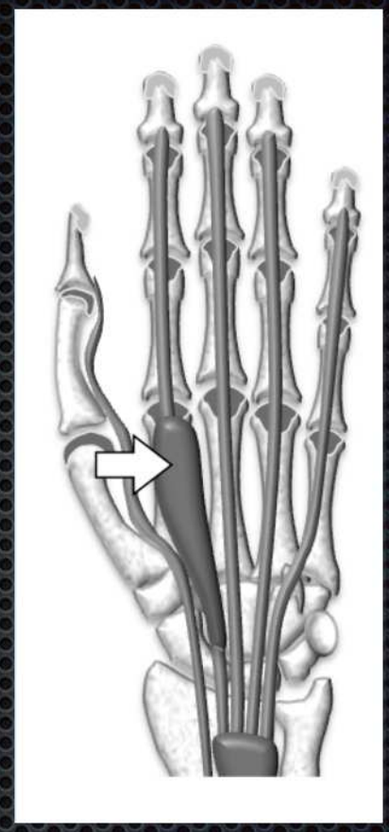

- *M. flexor digitorum superficialis* on muus osas tavaline, kuid 2. sõrme kõõluse asendab või sellele on lisaks täiendav lihaskõht.
- Variandid:
  - lihaskõht on peopesas ja asendab täielikult kõõluse
  - digastriline, üks lihaskõht on küünarvarrel ja teine peopesas
  - lihaskõht on küünarvarrel ja ulatub karpaalkanalisse
- Täiendava lihaskõhu proksimaalne asetsus võib põhjustada ***n. medianus*-e neuropaatiat**.
- UH ja MRT on näha **lihaskõht karpaalkanalis**, kus tavapäraselt on ainult kõõlused.
- Kui lihaskõht asub peopesas, on seal palpeeritav pehmekoeline mass.

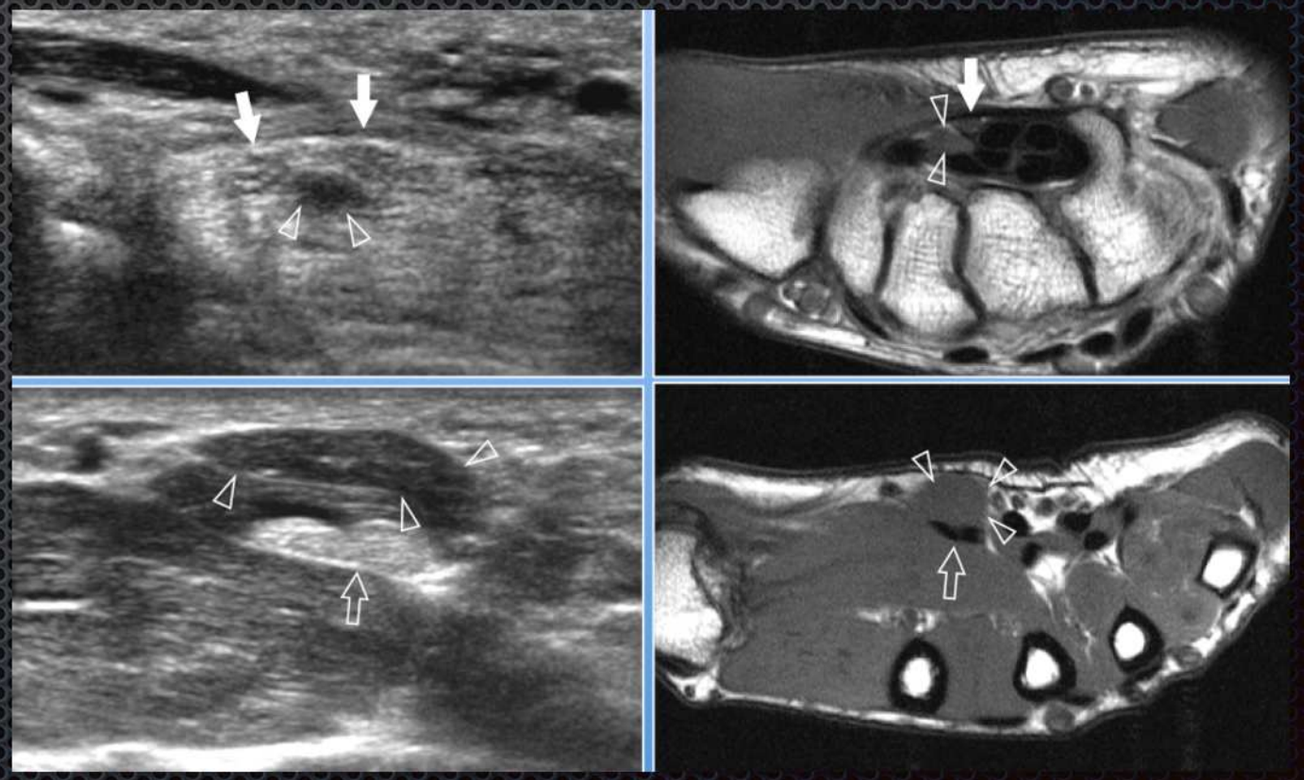

M. tensor fasciae suralis

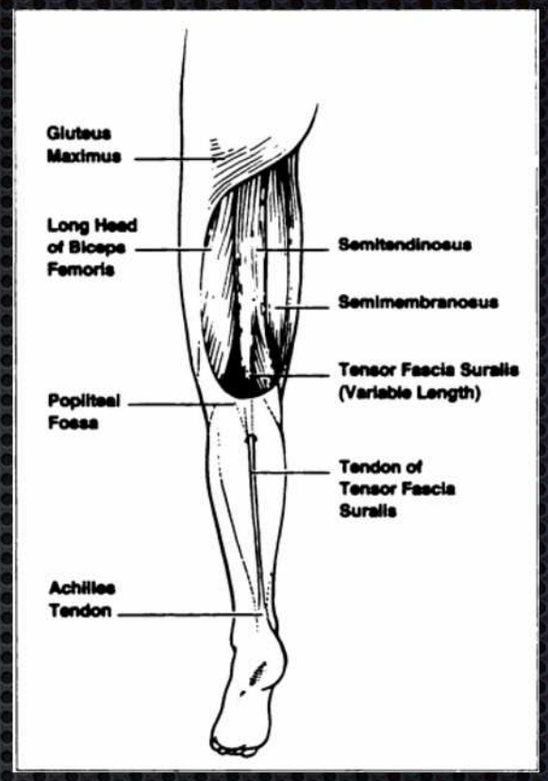

- L: *m. semitendinosus*
- K: erinevad variandid
  - tagumine fastsia
  - *m. gastrocnemius*-e mediaalne pea
    - ahilleuse kõõluse pindmine osa
- *M. tensor fasciae suralis* asub põlveõndlas *m. semimenbranosus*-e ja *m. semitendinosus*-e ning *m. biceps femoris* vahel.
- Ebatavaline põhjus **põlveõndla massiks**.
- Lisa ***m. semimembranosus***-t ja ***m. tensor fasciae suralis***-t on põlveõndlas üksteisest raske eristada, kui lihased pole kogu ulatuses jälgitavad (MRT).

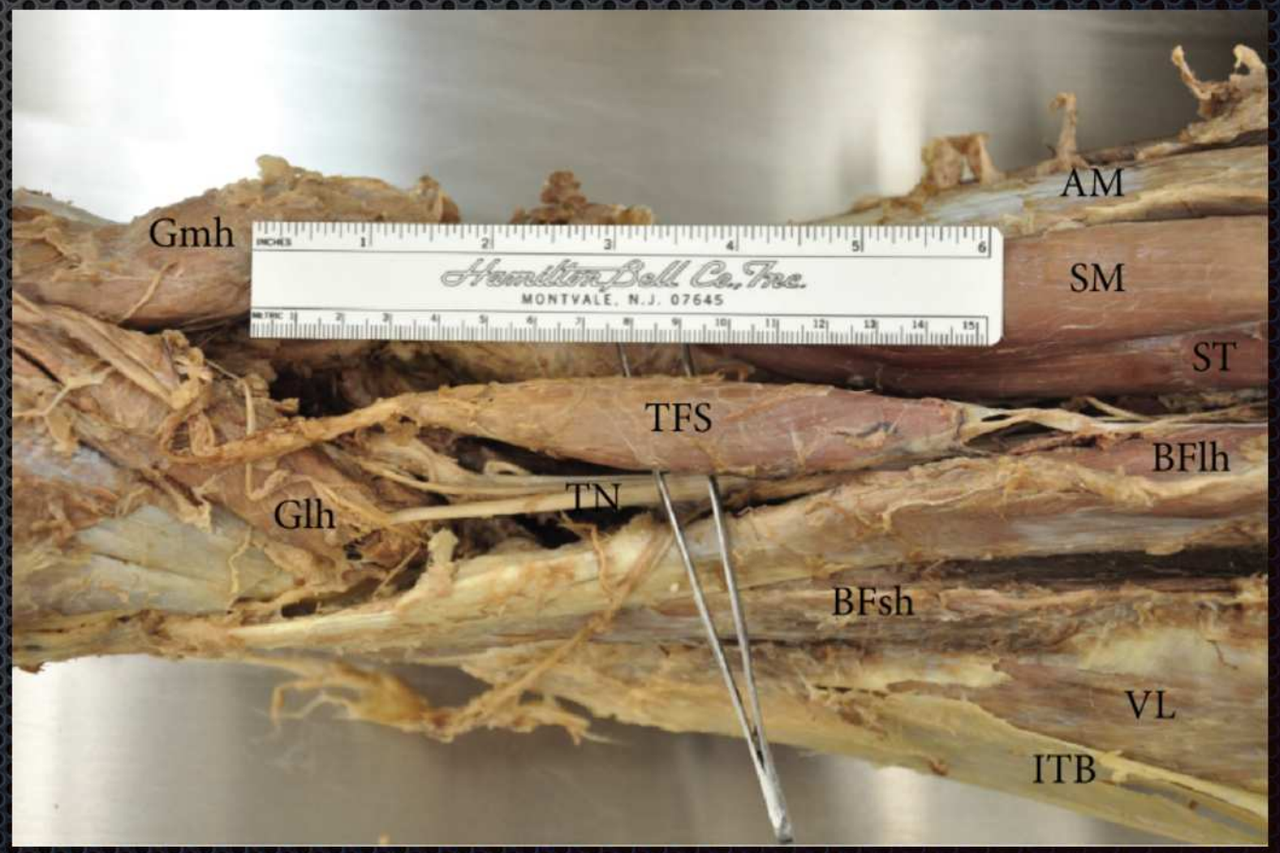

Lisa *m. semimembranosus*

- L: *m. semimembranosus*-e distaalne osa
- K: *m. gastrocnemius*-e mediaalne pea
- Ületab põlveõndla vertikaalselt.

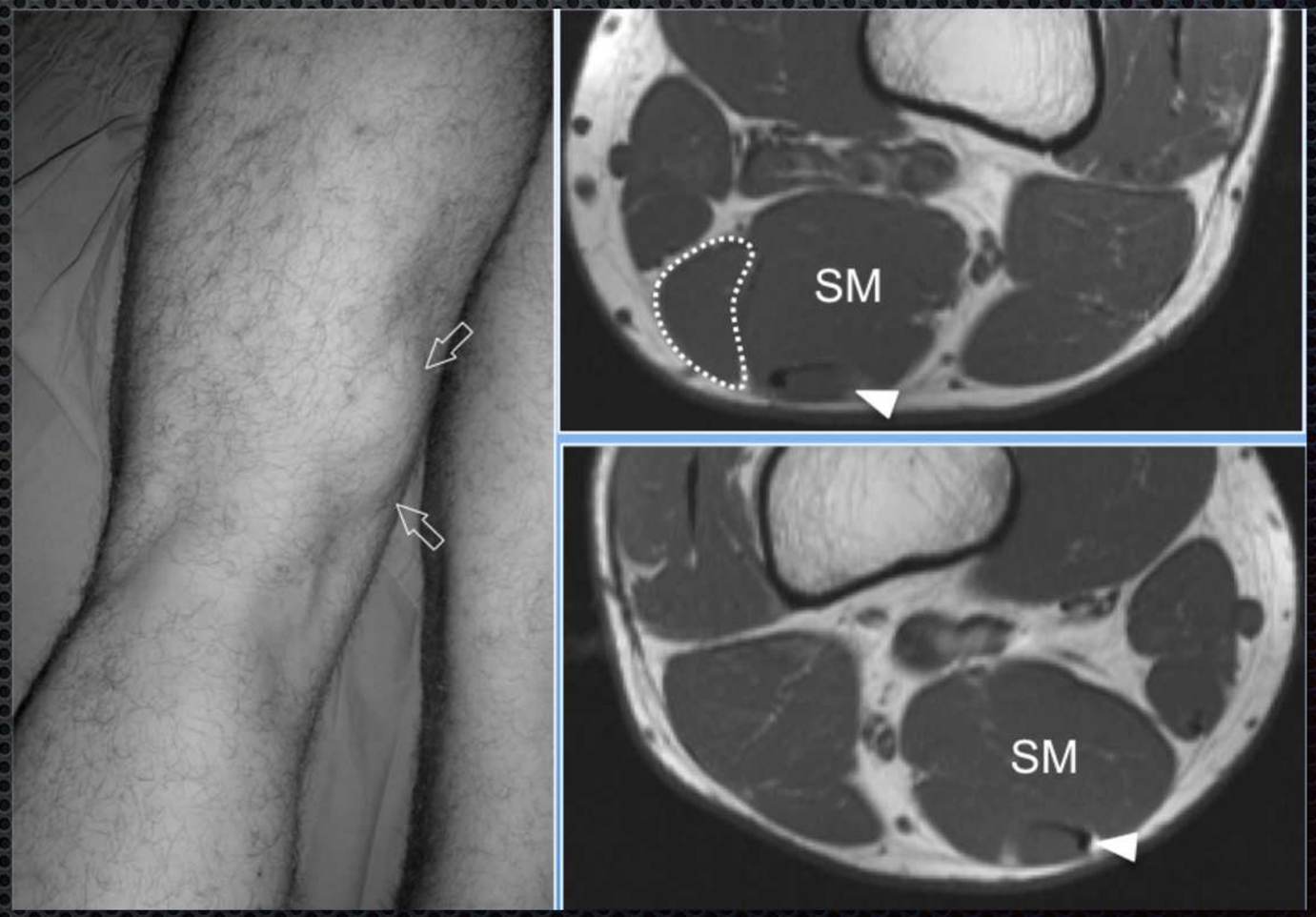

Lisa *m. gastrocnemius*

- Levimus 2-5,5%
- L: distaalne reieluu tagaosa
- K: fusioon teiste lihase peadega
- Võib esineda nii mediaalsel kui lateraalsel m. gastrocnemiuse peal.
- Mediaalse lisalihase korral jääb *a. poplitea* mediaalse *m. gastrocnemius*-e pea ja lisalihase pea vahele.
- Lisa *m. gastrocnemius* võib **põhjustada PAES-i (*popliteal artery entrapment syndrome*)**
- **PAES**
  - seda kutsub esile aktiivne plantaarfleksioon või passiivne dorsaalfleksioon
  - esineb tavaliselt noortel patsientidel treeningu järgse *claudicatio intermittens*-ina
- Lisa *m. gastrocnemius* on palpeeritav!

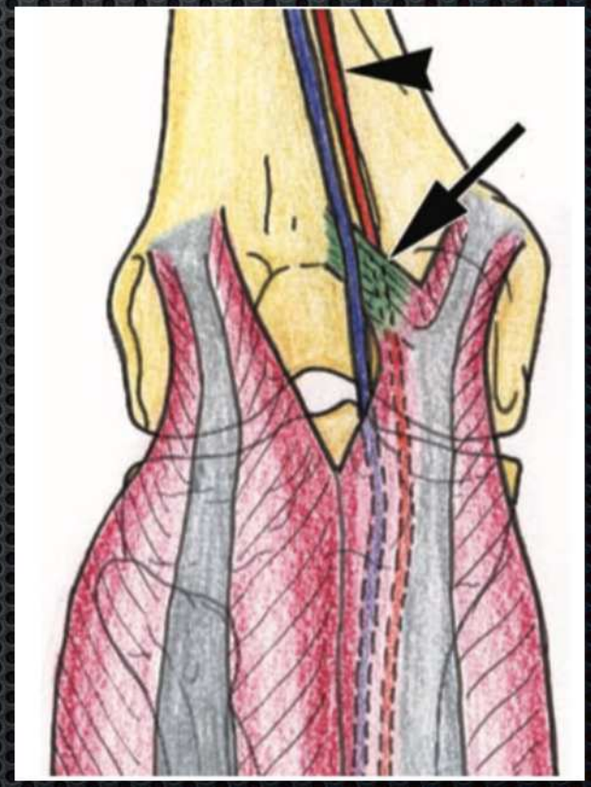

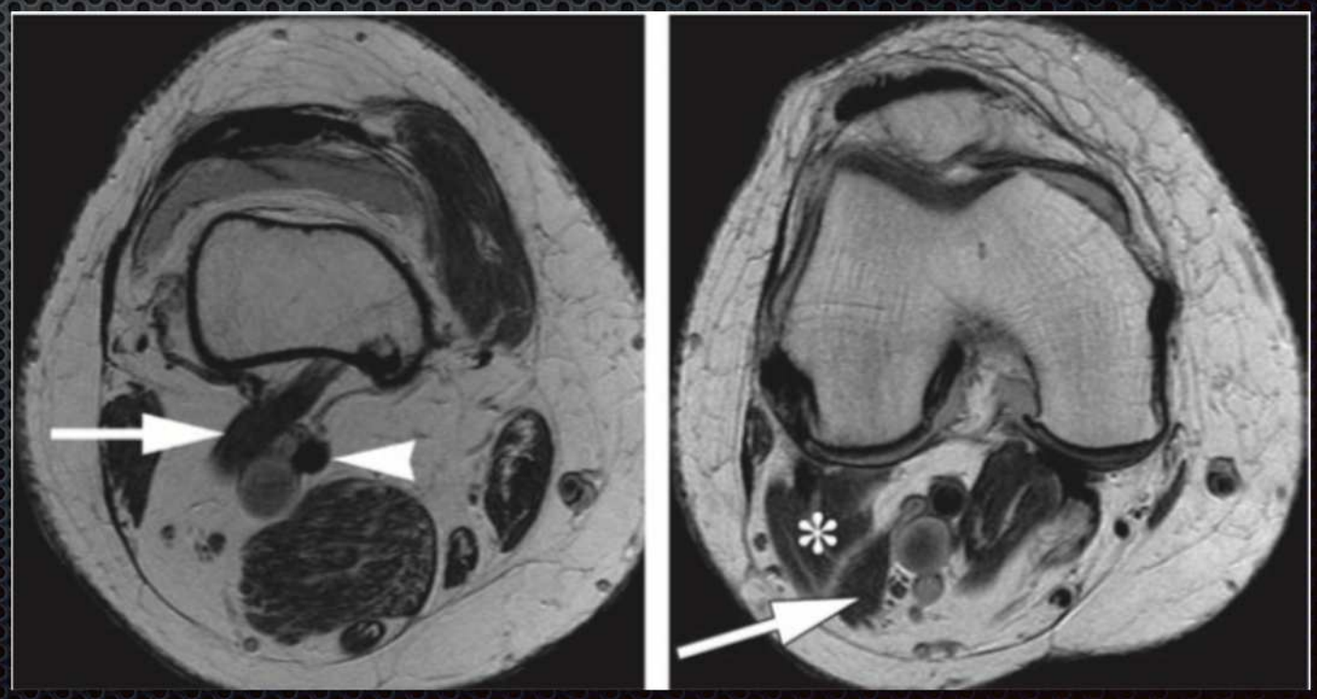

Lisa *m. soleus*

- Levimus: 0,7-10% (tavaliselt unilateraalne)
- *N. tibialis posterior*, *a. tibialis posterior*
- L: *tibia* tagaosa/*m. soleus*-e eesosa
- K: jaotub kinnituse järgi viieks tüübiks
  1. ahilleuse kõõlus (1-2 cm kandluust proksimaalsemal)
  2. kandluu ülaserv, lihaseline kinnitus
  3. kandluu ülaserv, lühike kõõlus
  4. kandluu mediaalne pind, lihaseline kinnitus
  5. kandluu mediaalne pind, kõõlus
- **Massiefekt** kontraktsioonil või kui patsient on kikivarvul.
- Võib põhjustada lokaalset valu treeningul nt joostes
  - lokaalne kompartment sündroom
  - *a. tibialis posterior* ei suuda varustada piisavalt arteriaalse verega
  - lihase kompressioon *n. tibialis posterior*-ile
- Võib põhjustada **tarsaalkanali sündroomi** (4.-5. tüübi puhul).

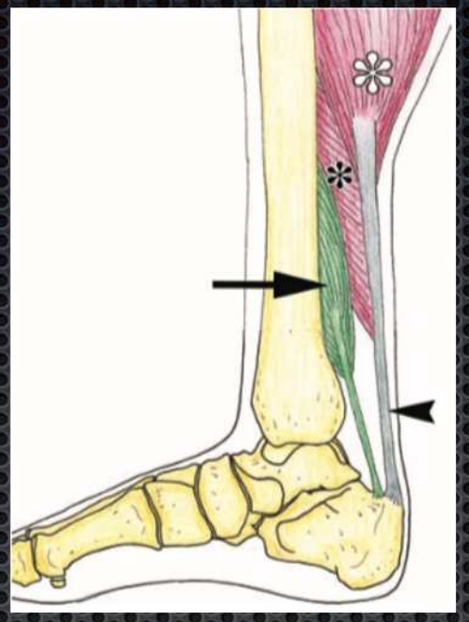

Lisa *m. flexor digitorum longus*

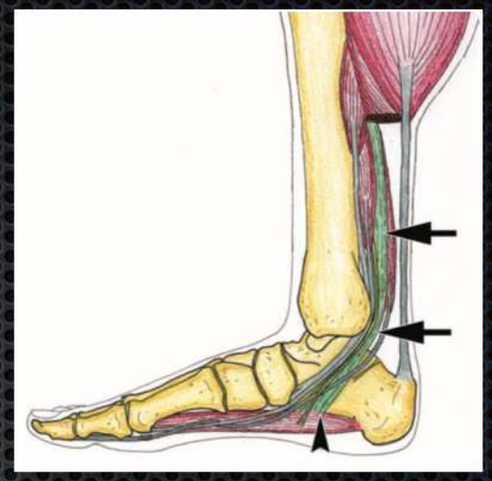

- Levimus: 2-8% (harva bilateraalne)
- L: erinevad variandid
  - *tibia* tagaserv
  - *membrana interosseus*
  - *fibula* lateraalne serv, *m. flexor hallucis longus* lähtekohast distaalsemal
- K: *m. flexor digitorum longus*-e kõõlus või *m. quadratus plantae*
- Kulgeb *flexor retinaculum*-i all läbi tarsaalkanali
- Lisa *m. flexor digitorum longus* on tarsaalkanalis lihaseline ja tihedas kontaktis tibiaalnärviga.
- **12% tarsaalkanali sündroomiga** patsientidest on lisa *m. flexor digitorum longus.*
- Võib põhjustada ***m. flexor digitorum longus*-e tenosünoviiti**.

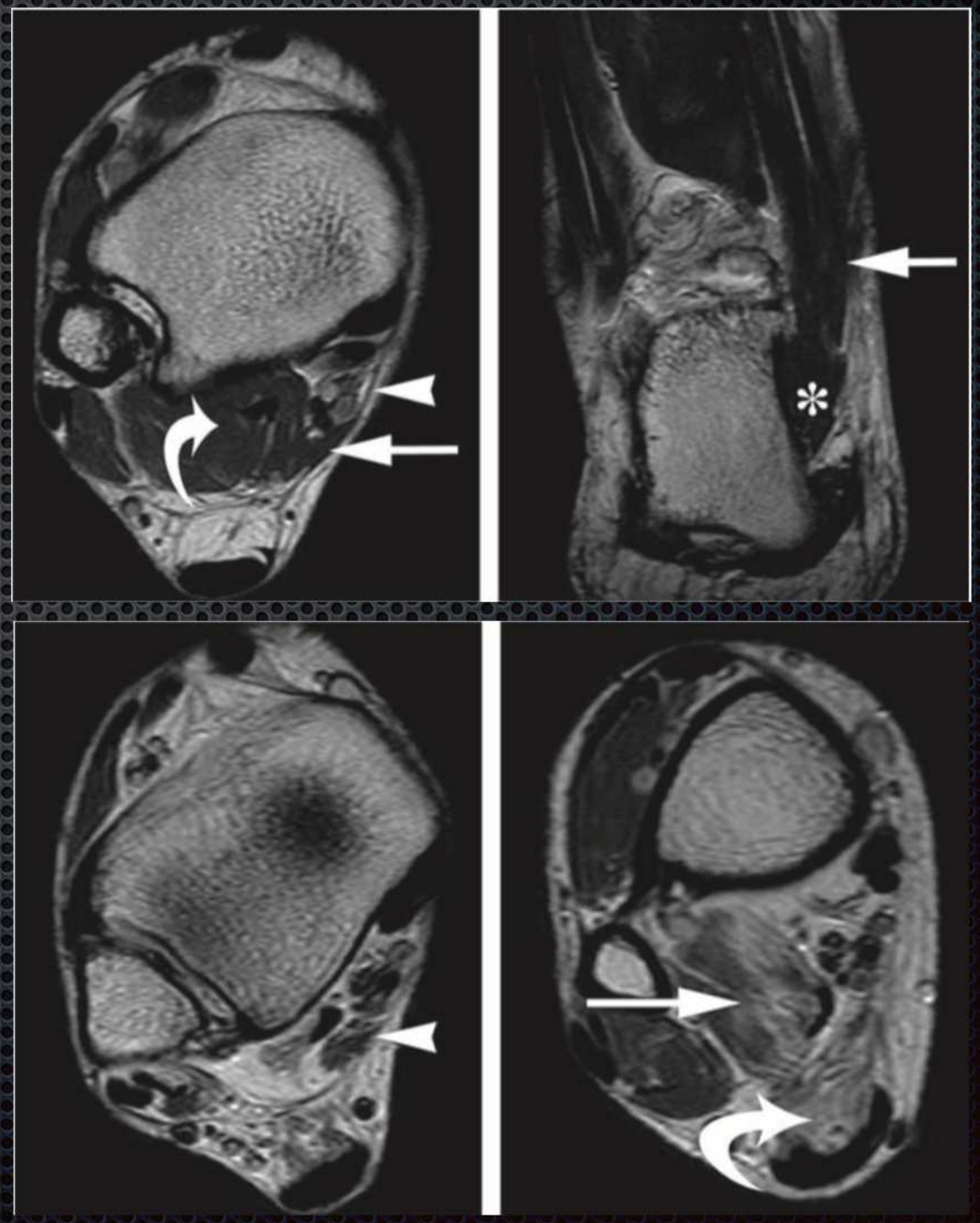

Peroneus tertius

- Levimus 83-95%
- L: distaalse *fibula* eesosa ja *m. extensor digitorum longus*
- K: 5. metatarsaalluu basis ja dorsaalne pind
- Kulgeb läbi *retinaculum extensor inferior*-i

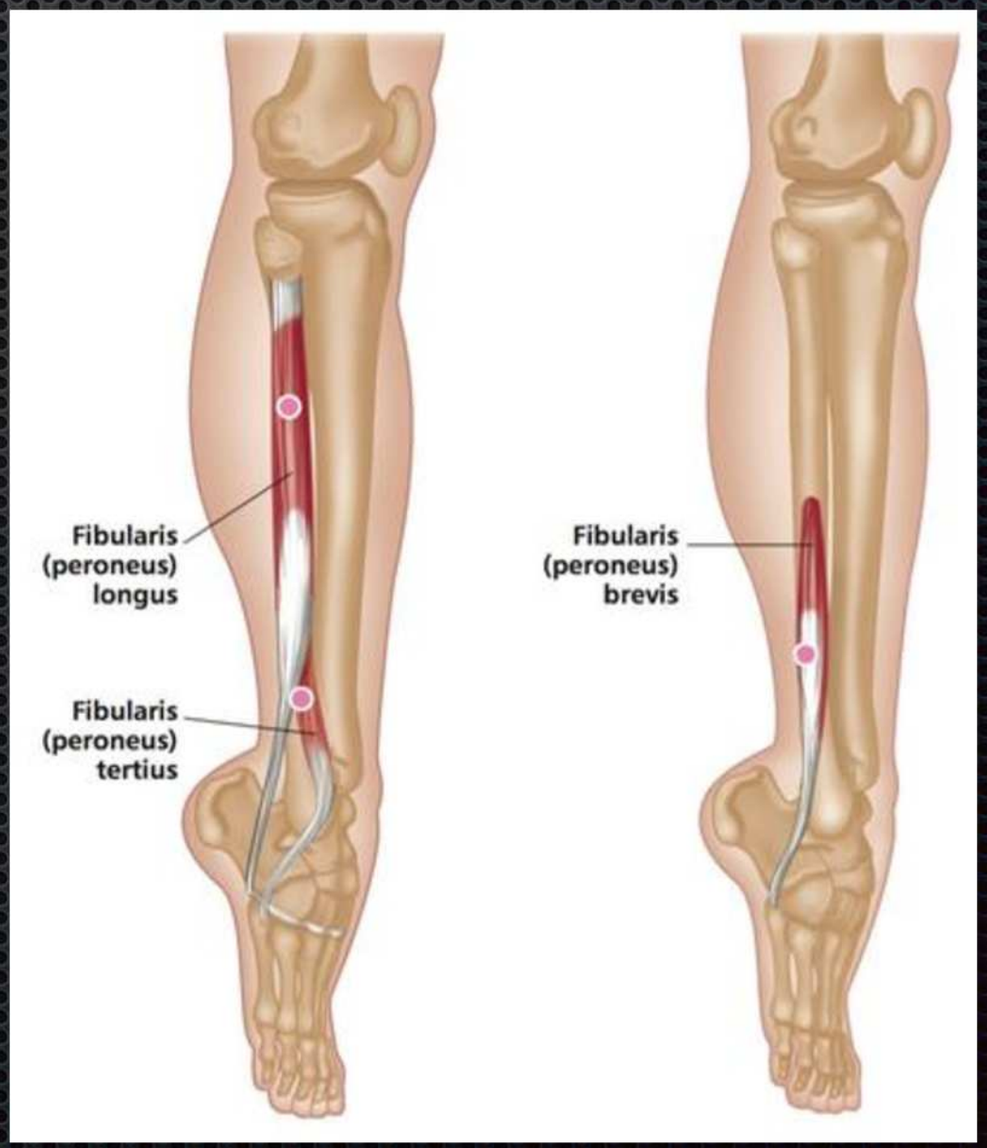

Peroneus quartus

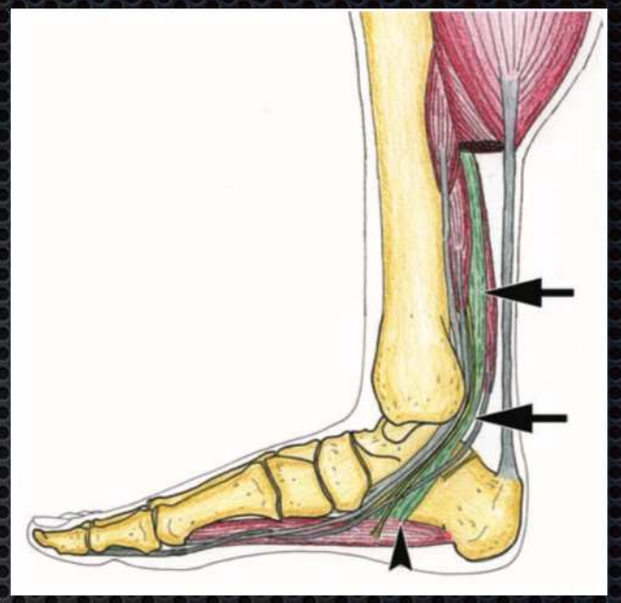

- Teisi peroneaalseid lisalihaseid on kirjeldatud mitmeid, *peroneus quartus*-e termini all mõeldakse neid kõiki.
- Levimus 6-26% (tihti bilateraalne)
- L: *m. peroneus brevis* (või *fibula* tagaserv või *m. peroneus longus*)
- K: erinevad variandid
  - kandluu (*m. peroneocalcaneus externum*)
  - kuupluu (*m. peroneocuboideus*)
  - *m. peroneus longus* (*m. peroneoperoneolongus*)
  - *peroneal retinaculum*-i alaserv
- Kulgeb teistest peroneaalsetest kõõlustest **mediaalsemal** ja **tagapoo**l.
- Peroneaalsed lisalihased on harilikult asümptomaatilised.
- Lisakõõluste tõttu on retromalleolaarses vaos vähem ruumi ja mehhaaniline ärritus võib põhjustada tenosünoviiti, longitudinaalseid rebendeid, hüppeliigese ebastabiilsust.
- Lisalihase kõõlus **võib imiteerida longitudinaalset kõõluserebendit**!

Haigusjuht: M20

Kliinilised andmed:
4 aastat kestnud valu vasakus tuharas, eelkõige hommikul enne liikuma hakkamist

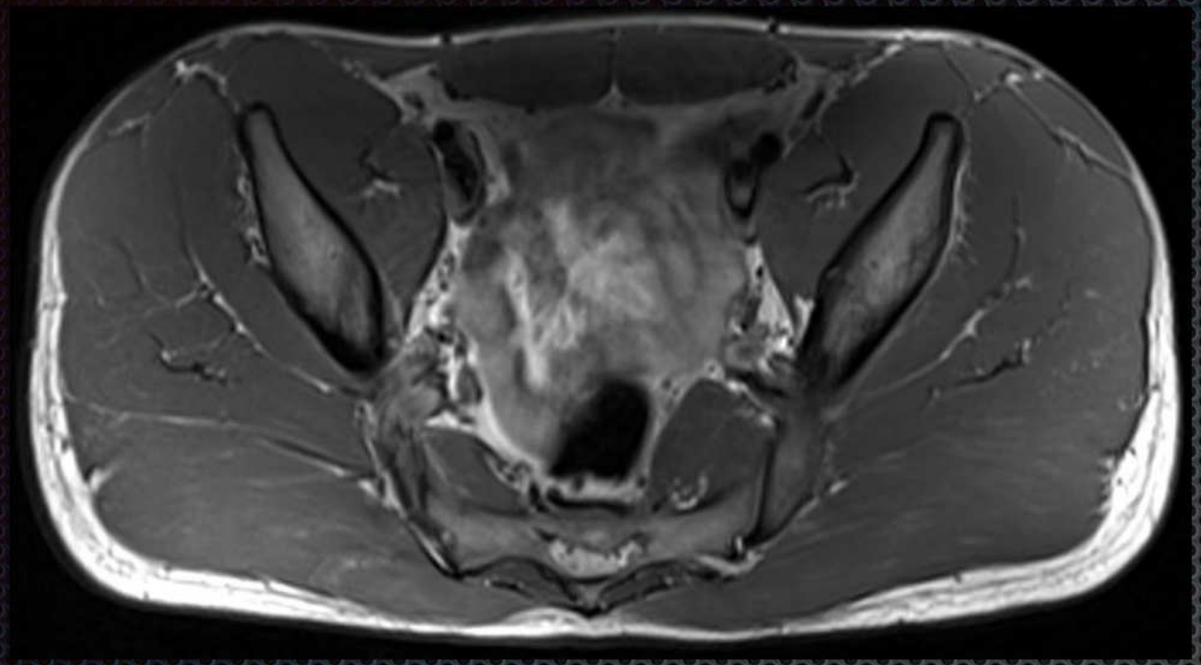

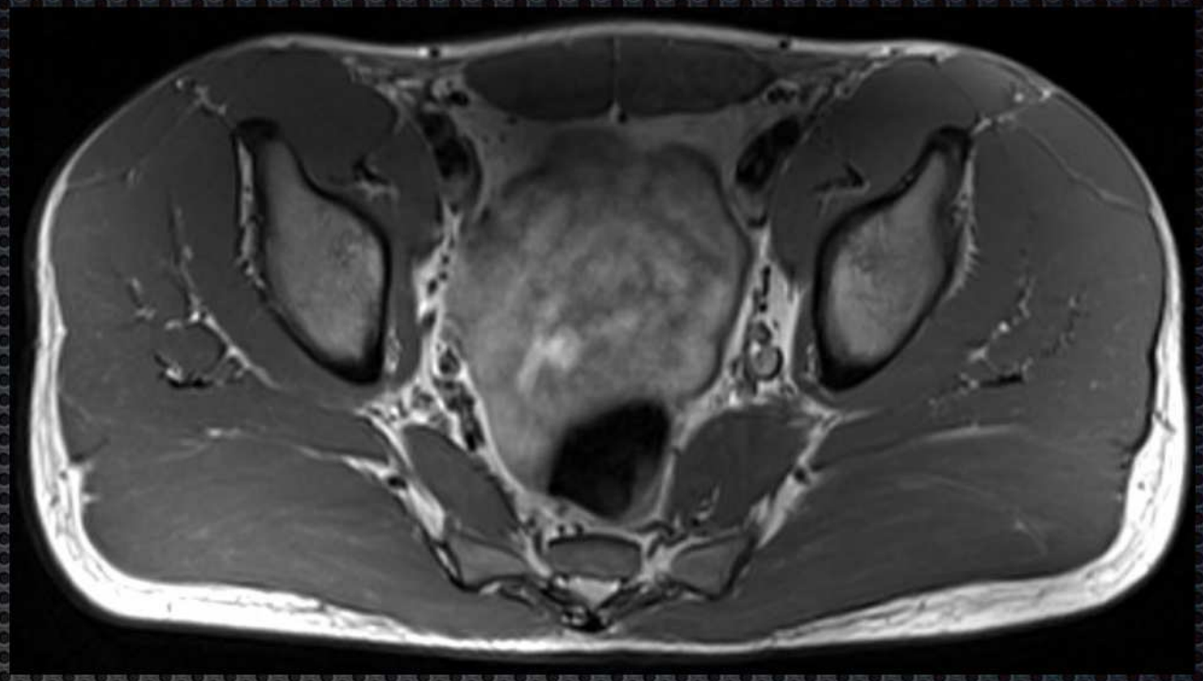

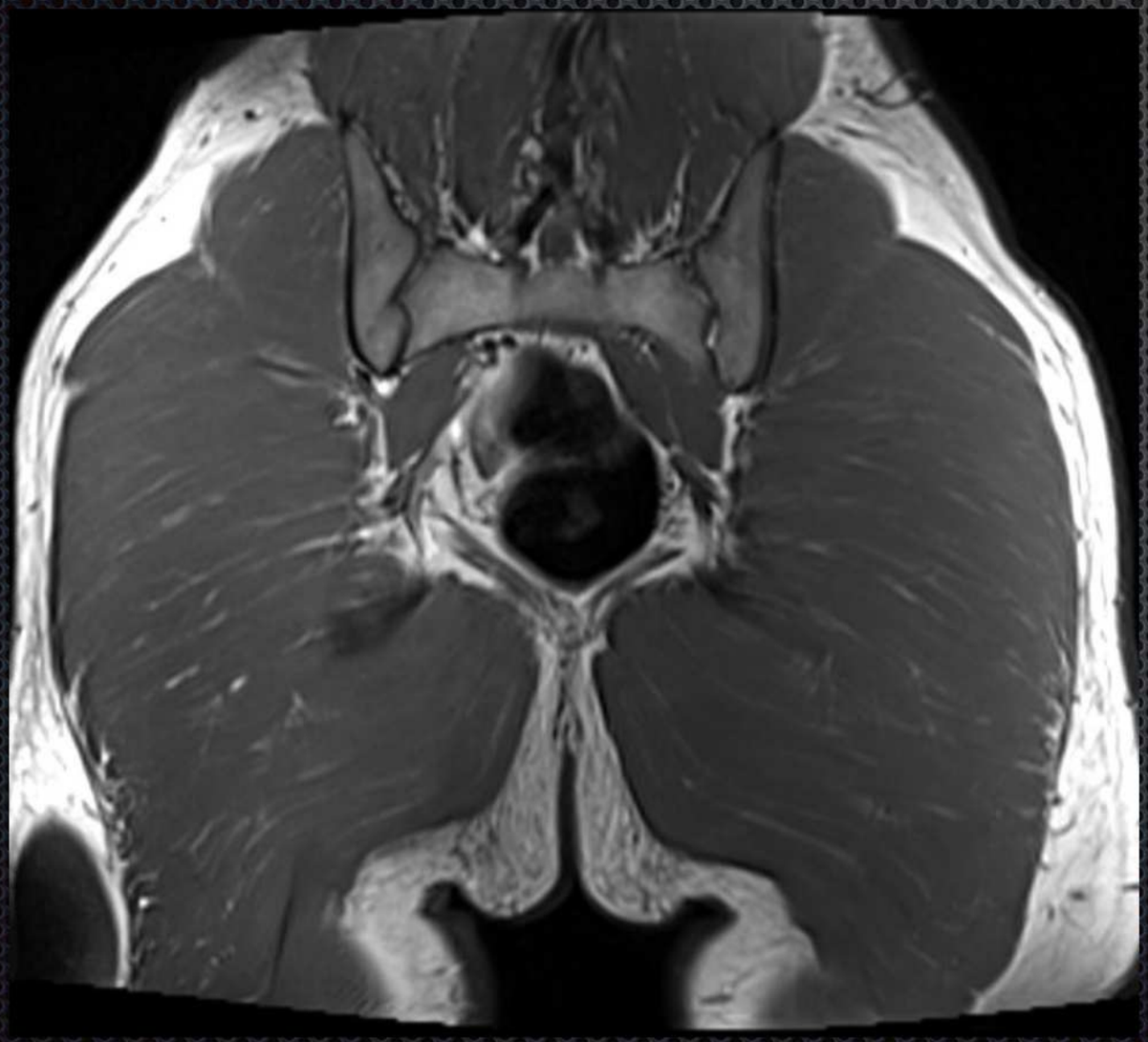

Lisa *m. piriformis*

- L: *ligamentum sacrotuberale*
- K: *m. piriformis*
- Kulgeb *m. piriformis*-ega paralleelselt kraniaalsemal
- Võib põhjustada *n. ichiadicus*-e kompressiooni, piriformise sündroomi
- **Piriformise sündroom**i
  - põhjustab *m. piriformis*-e hüpertroofia, põletik, vigastus või anatoomiline variatsioon (nt lisalihas)
    - tavaliselt kulgeb *n. ischiadicus m. piriformis*-e ees, kuid võib kulgeda ka läbi lihase
    - valu, tuimus, paresteesiad tuharas ja puusas

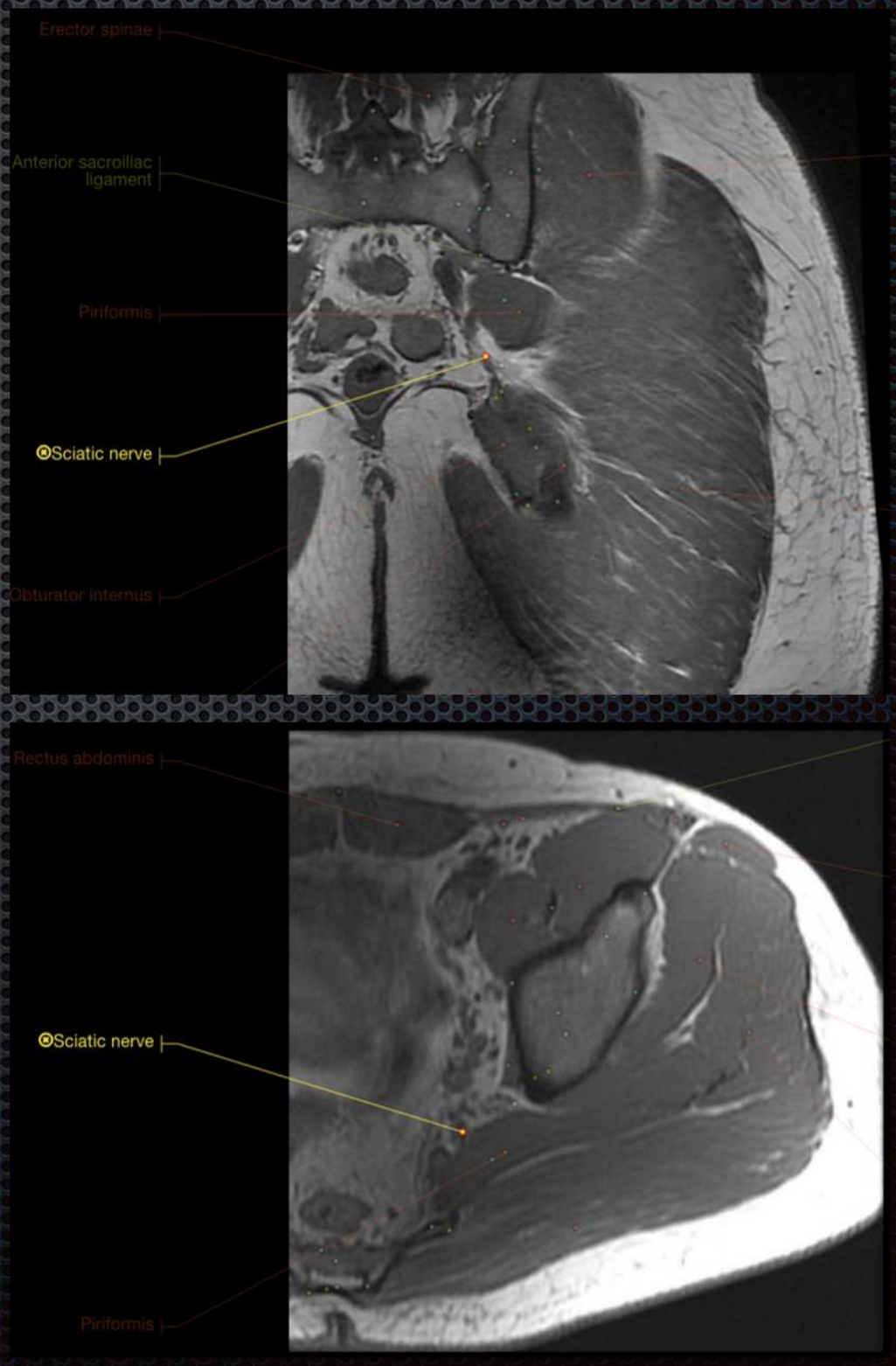

Tänan tähelepanu eest!

Kasutatud kirjandus

1. Paul A. Sookur et al. Accessory Muscles: Anatomy, Symptoms and Radiologic Evaluation. Radiographics. Volume 28, Number 2. 2008.

2. A. Tagliafico et al. Anomalous muscles: Imaging findings with anatomical correlation. ECR 2010.

3. Filip M. Vanhoenacker et al. Accessory Muscles. ESSR 25th Annual Meeting, Amsterdam. 2018.

4. Anatomy of the hip. IMAIOS. Kättesaadav: https://www.imaios.com/en/e-Anatomy/Limbs/Hip-3T-MR

5. Edward Y. Lee et al. MRI of piriformis. AJR. 183:63-64. 2004.

6. David P. Chason et al. Tensior Fasciae Suralis: Depiction on MR Images. AJR. 165:1220-1221. 1995

7. Logan S. W. Bale, Sean O. Herrin. Bilateral Tensior Fasciae Suralis Muscles on a Cadaver with Unilateral Accessory Flexor Digitorum Longus Muscle. Case Reports in Medicine. Volume 2017.

8. Piriformis syndrome. Radiopaedia. Kättesaadav: https://radiopaedia.org/articles/piriformis-syndrome

9. Rimple Bansal, Subhash Kaushal, Usha Chhabra. Accessory belly of piriformis, as a cause of superior gluteal neurovascular entrapment. International Journal of Research in Medical Sciences. 1(3): 296-298. 2013 Aug.

10. Y. Ravindranath, K. Y. Manjunath, R. Ravindranath. Accessory origin of the piriformis muscle. Singapore Medical Journal. 49(8): e217. 2008.