

Haigusjuht

Narkootikumide põhjustatud komplikatsioonid

Alar Viidalepp

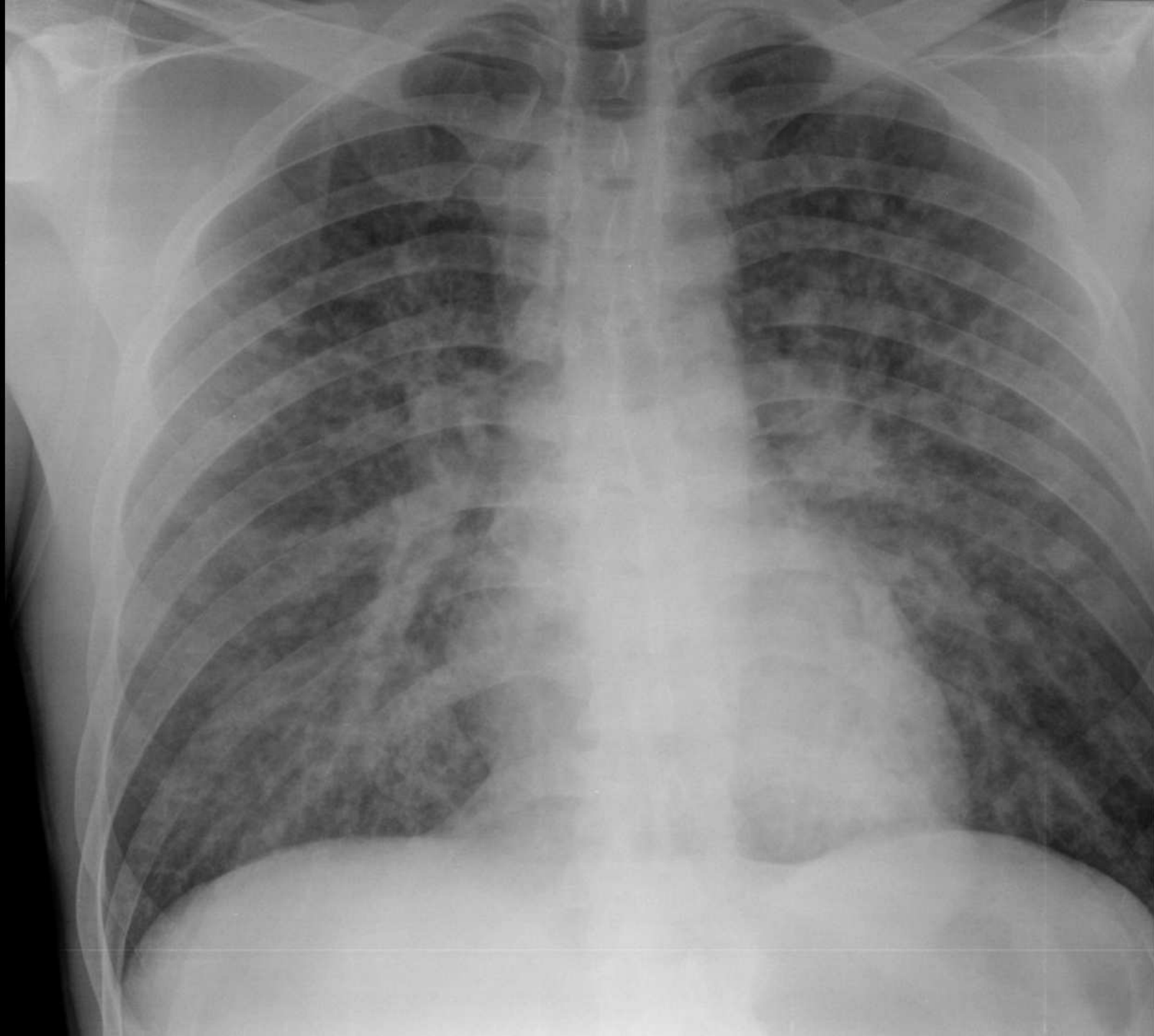
III a resident

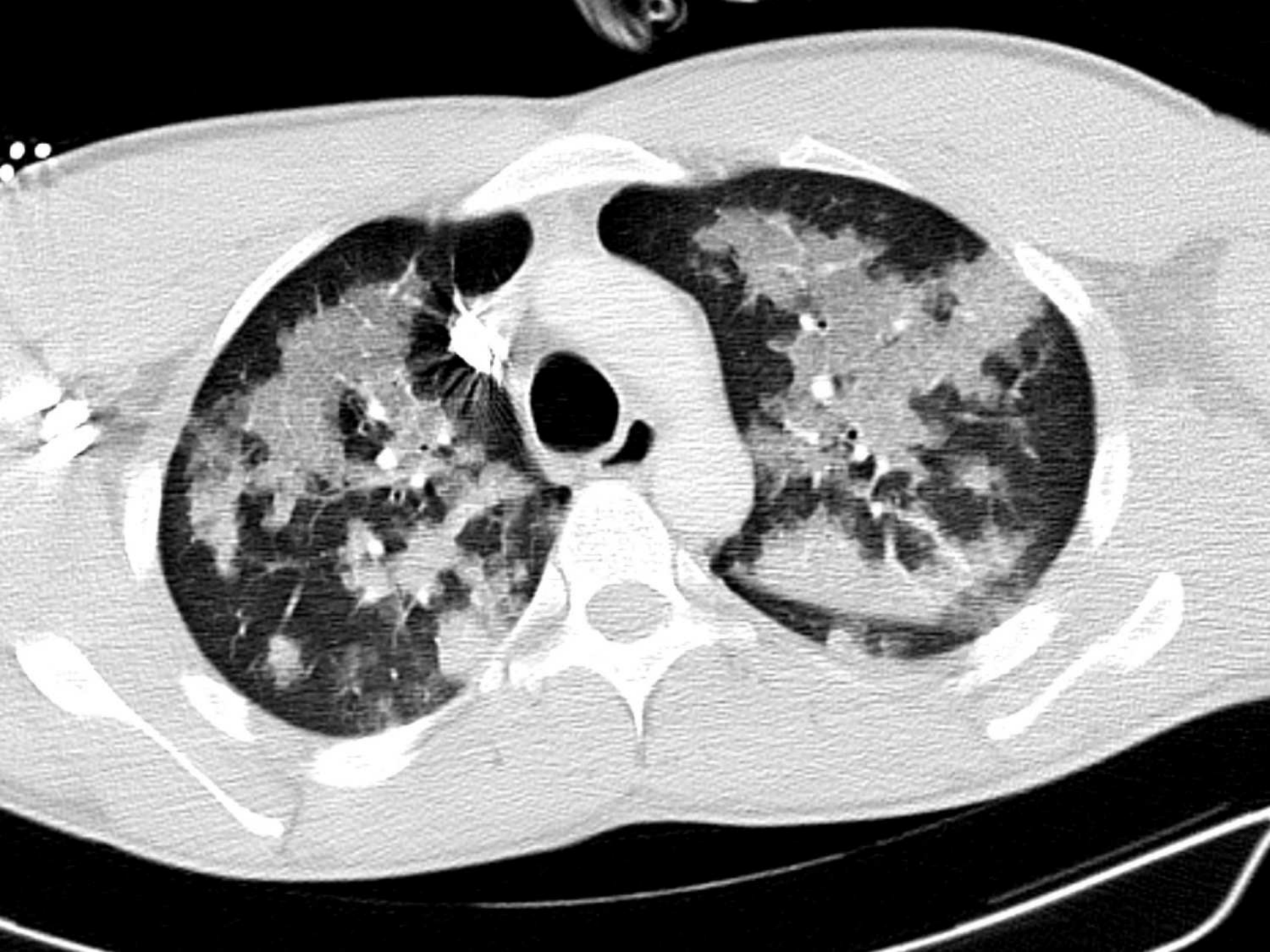
Saatekiri

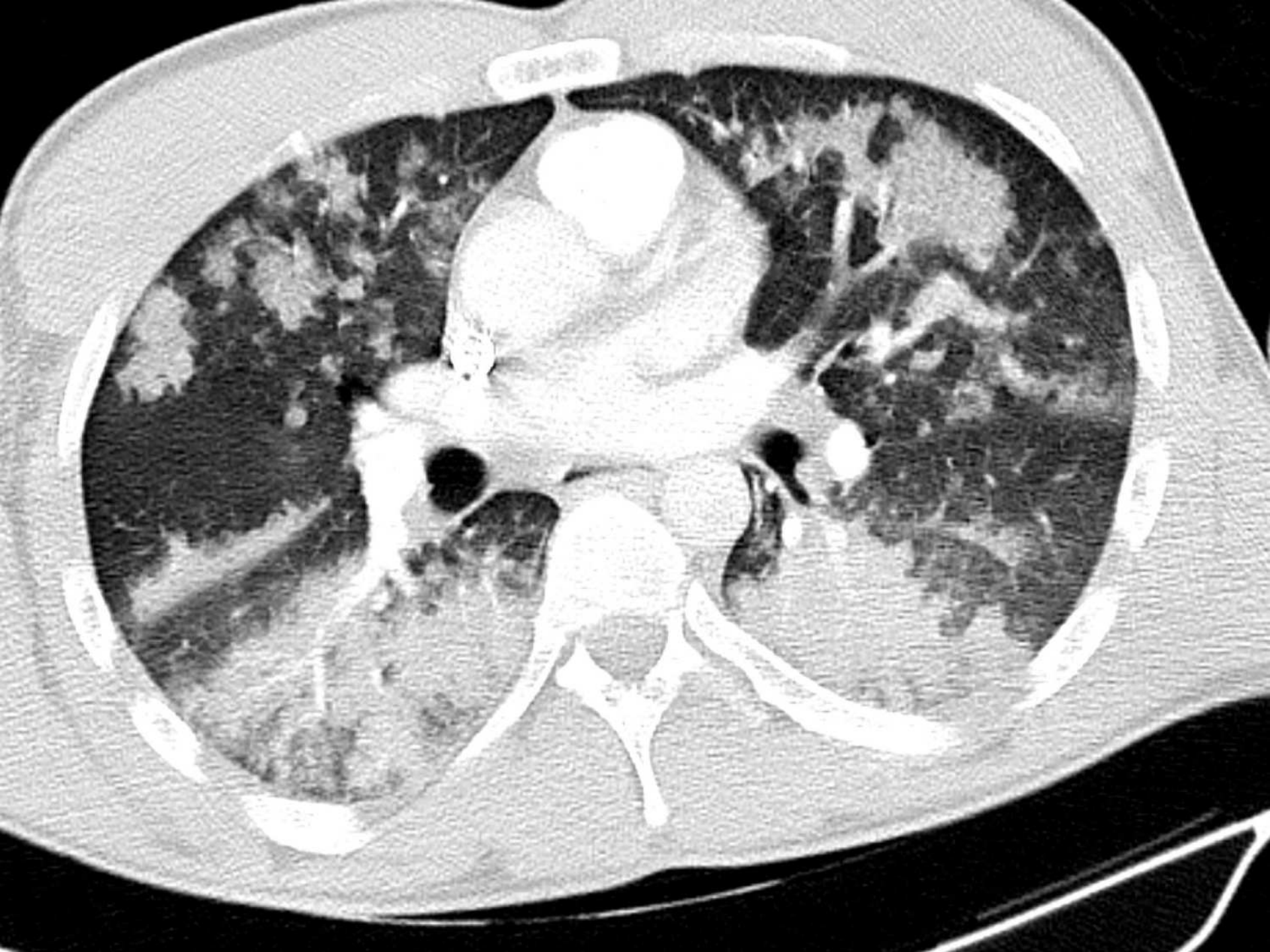
- Tegemist kahekümne dates mehega
- Ebaseelge arvatava narkootikumi tarvitamine
 - Amfetamiin, kannabinoidid pos kiirtestis
- Hingamisraskus
- Roosavahuga röga eritus
- Hiline, peavalu, halb olla
- Hüpertensiivne kriis, süstoolne rõhk >200 mmHg

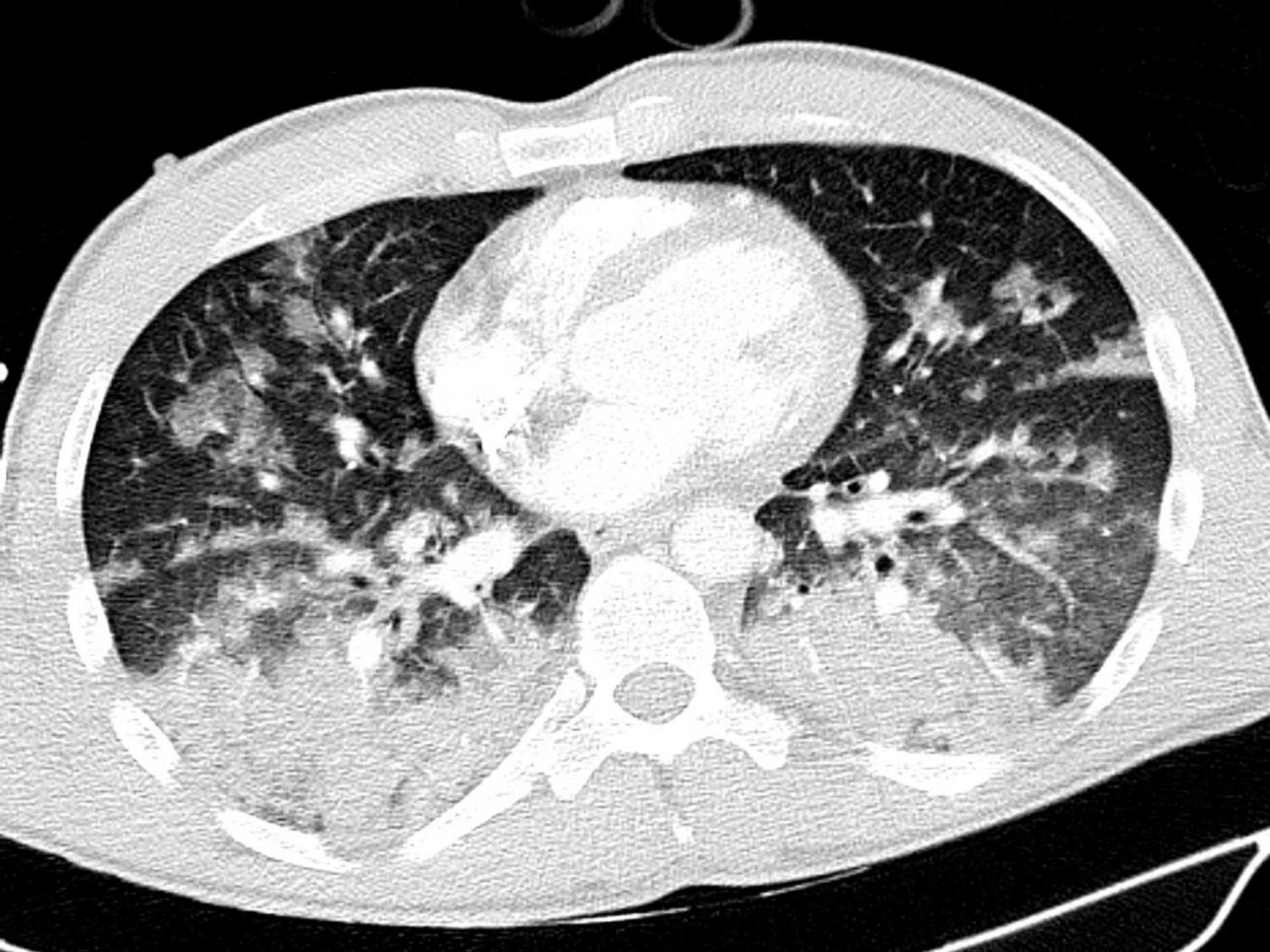Lab

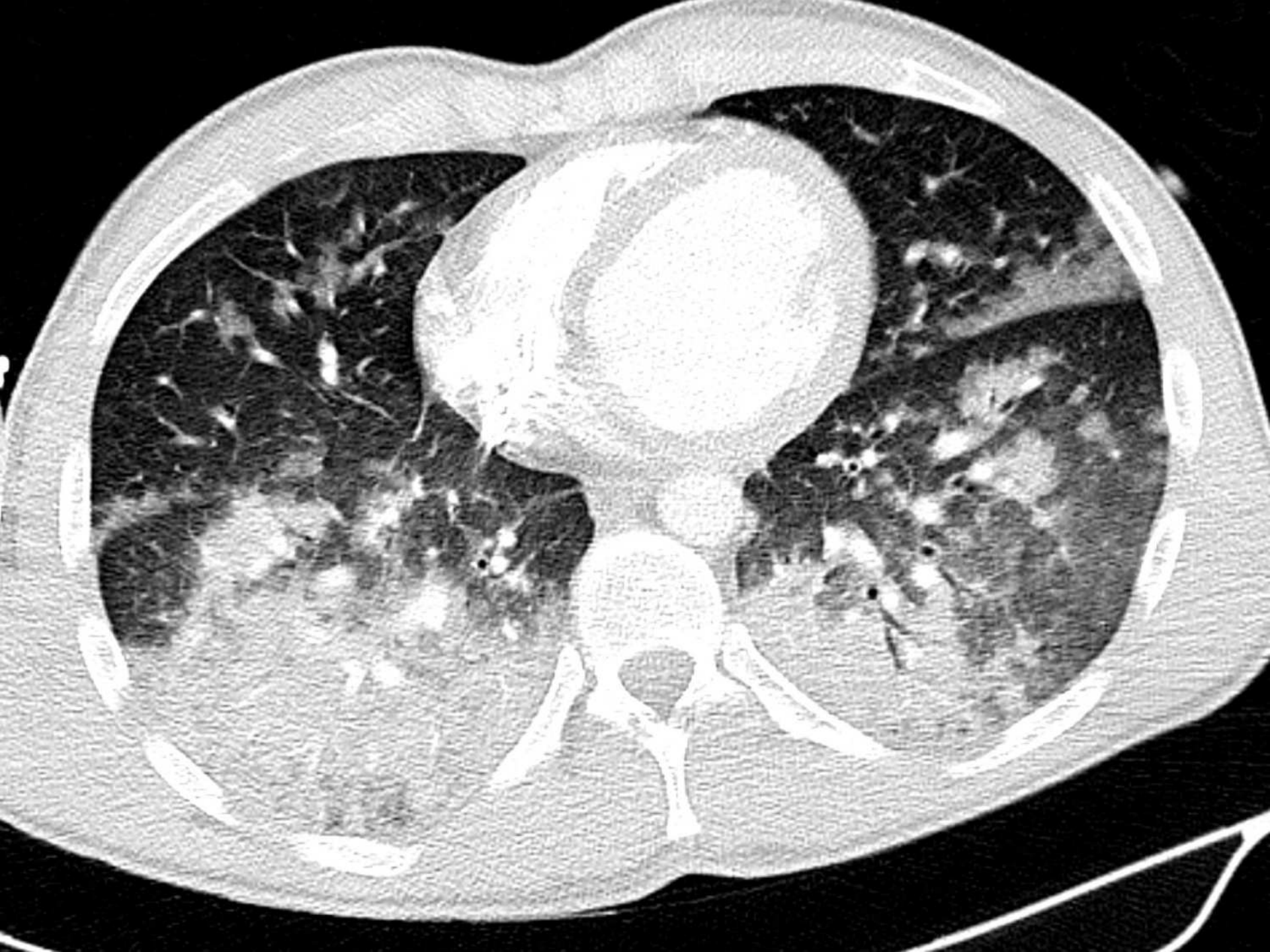- Leukotsütoos >20
- Hb >200, hemokrit >60%
- HüperGluk
- Laktaat tõusnud, HCO₃ langenud, BE olulises puudujäägis, pCO₂ norm, pH 7,2
== dekompenseerunud metaboolne atsidoos
- TnT ~100 -> ~750 -> ~1500
- proBNP paartuhat
- EKG:s II, III, avF, V4-V6 2mm ST-depressioonid
- Patsient nõuab koju, tahtevastaselt ei hoita. Tunnikese pärast KA-ga tagasi -> otse intensiivi juhitevatele hingamisele

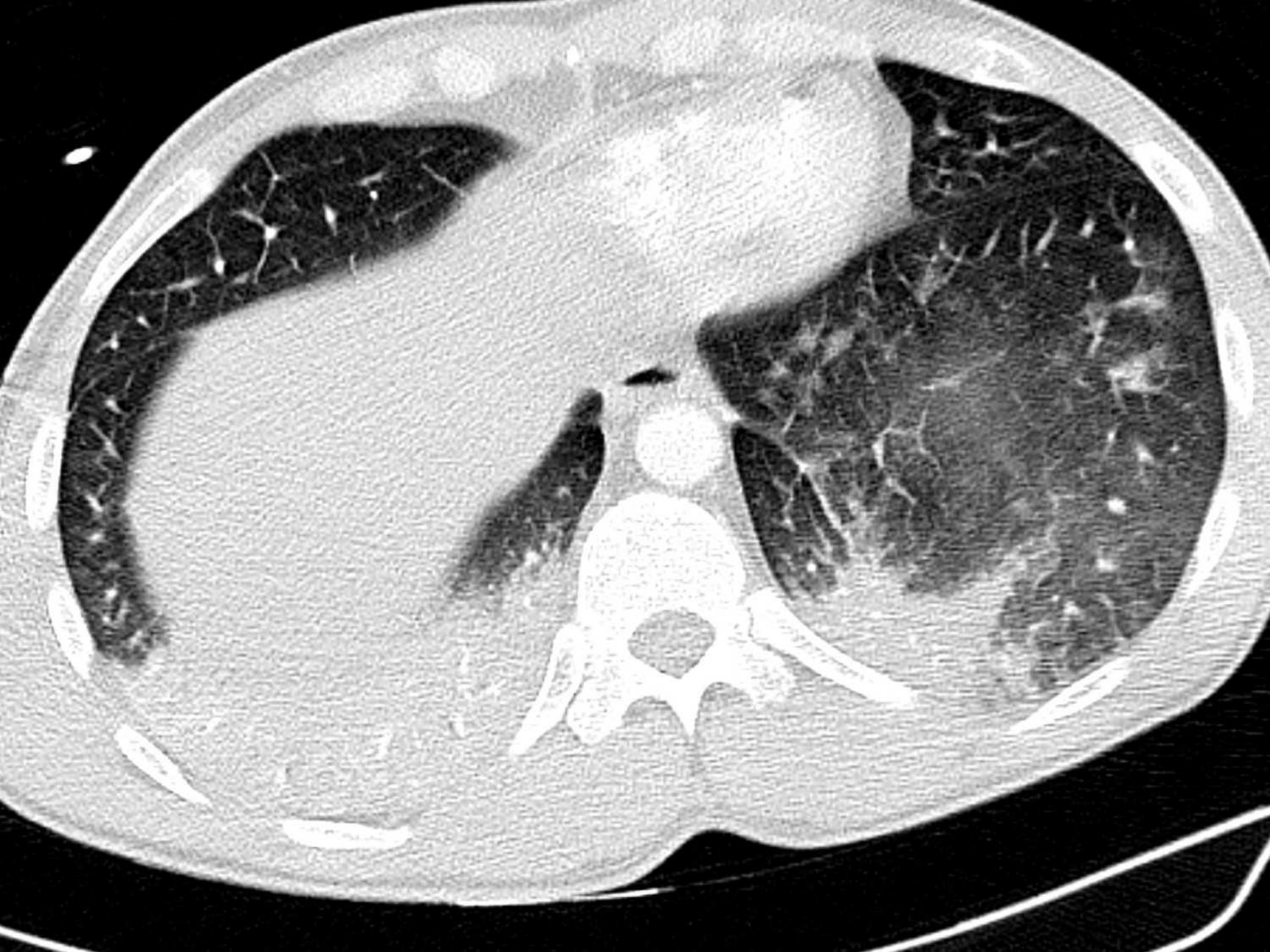








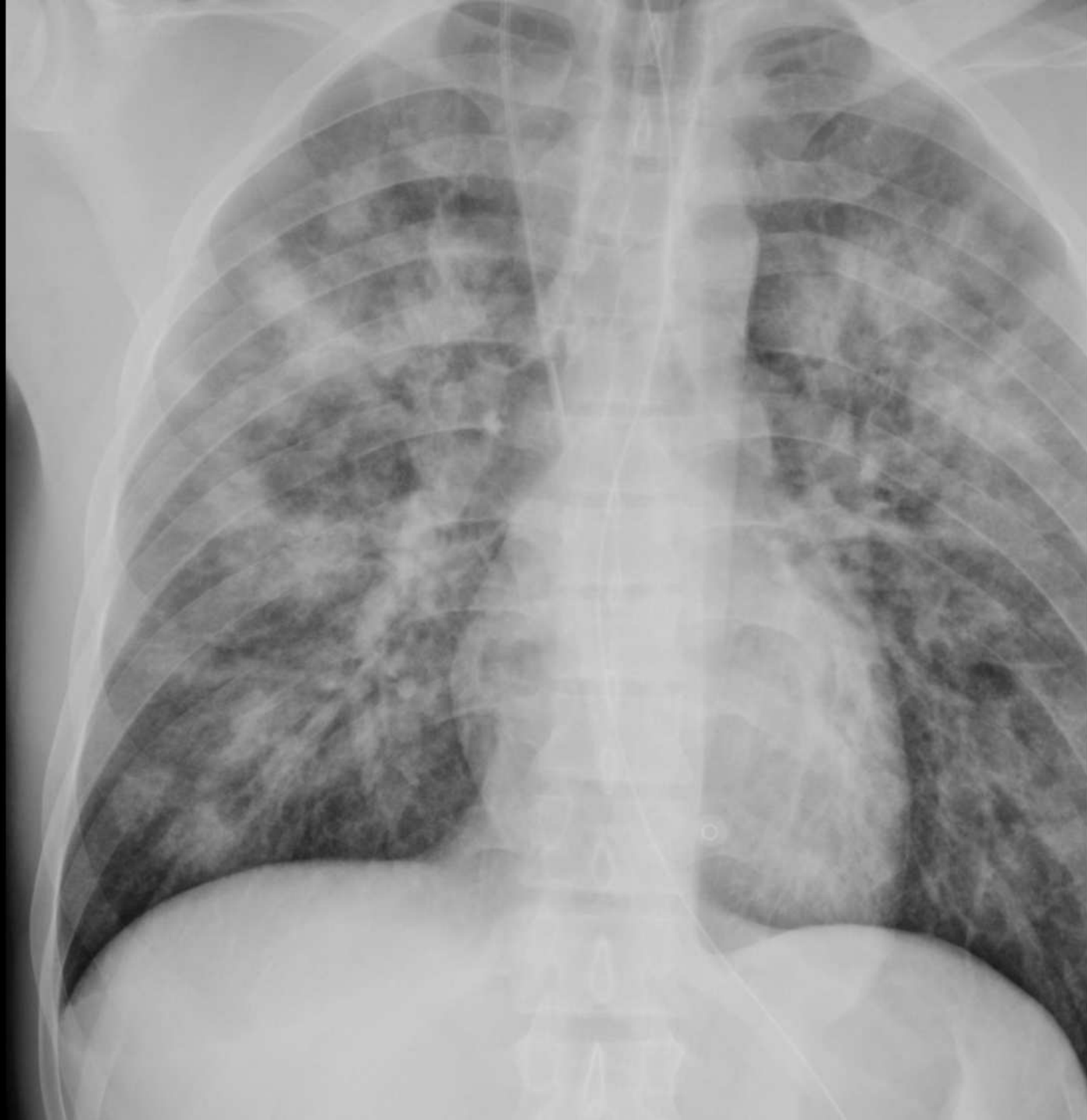




CT

- Küsiti KATE-t, seda ei ole
- Mõlemas kopsus muutusi
- Mattklaasi + konsolidatsiooni
- Pleuraefusiooni, pneumotooraksit ei ole
- Süda laienemiseta

- „ ... hemorraagiatele sobiv leid ... võimalik lisaks aspiratsioon ...“





Radiology of Recreational Drug Abuse¹

Ian G. Hagan, BM, BCh, MRCP, FRCR • Kashif Burney, MB, BS, MRCS, FRCR

Kunagi ikka valves tuleb ette ...

TAI 2012 uuring Eestis:

- 15-16a õpilaste seas on
 - Vähemalt 1 kord elus illegaalset uimastit proovinuid 32%
 - Kõige rohkem Ida-Virumaal ja kõige vähem Lõuna-Eestis
 - Muud narkootikumi peale kanepi viimasel aastal: 18%
 - Amfetamiini elus korra proovinuid 2,8 %

Komplikatsioonid

Probleeme võib tekkida ükskõik millises organsüsteemis
Paljud neist on radioloogilistel uuringutel nähtavad

- Manustamise viis
- Otsene keemiline/farmakoloogiline toime
- Lisandainete mõjud
- Sekundaarsed infektsioonid
- Sotsiaalsed/käitumuslikud probleemid

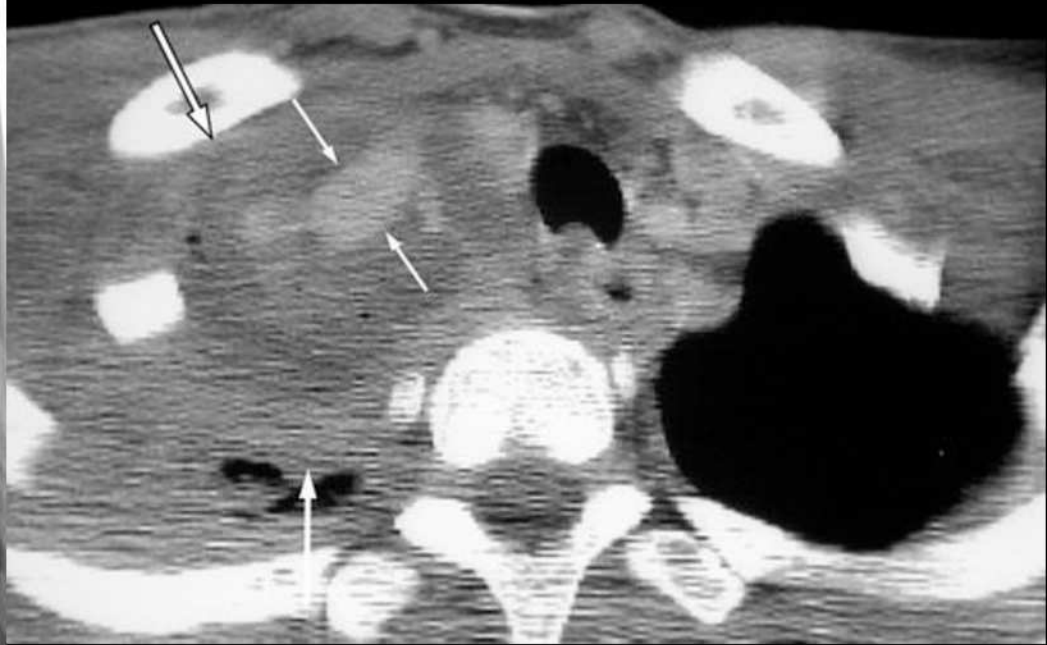
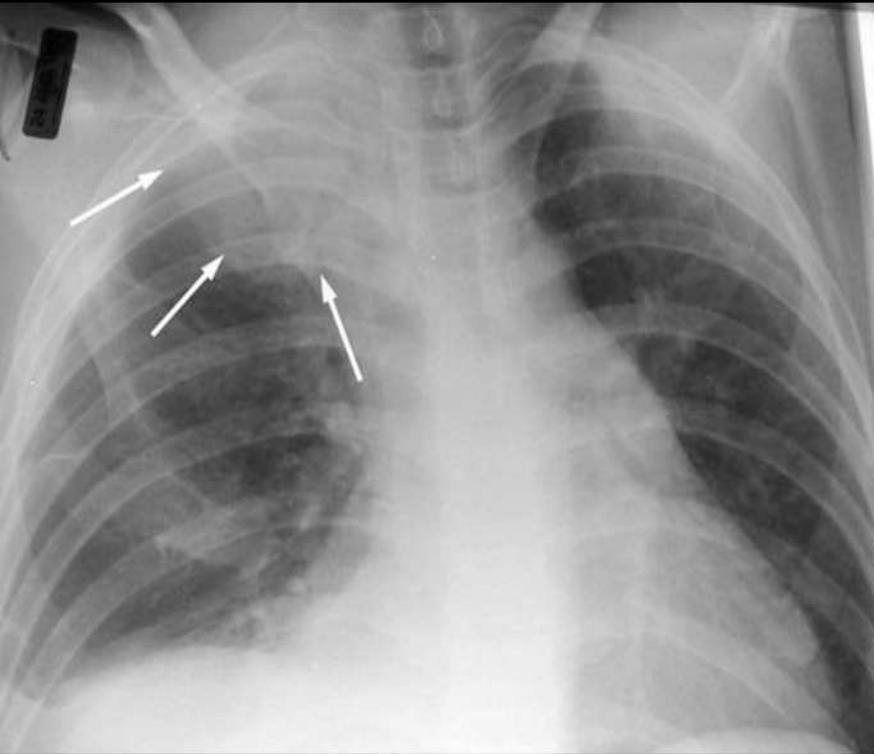
Lühidalt: kardiovaskulaarsed

Table 1
Cardiovascular Complications of Recreational Drug Abuse

Drug	Route of Administration	Complications
Cocaine	Any	Acute myocardial ischemia or infarction, arrhythmias, cardiomyopathy, aortic dissection
Amphetamines	Any	Acute myocardial ischemia or infarction, arrhythmias, cardiomyopathy
Any	Intravenous	Endocarditis (especially of the tricuspid valve), false aneurysm, mycotic aneurysm, arteriovenous fistula, traumatic arterial dissection or occlusion, deep venous thrombosis, septic thrombophlebitis

- Vasokonstriksioon aga RR ↑ ja pulss ↑ -> dissektsioon / aneurüsm / fistel
- Tagasipöörduv (lõpetades) kardiomiopaatia
- Süstel tekkiv baktereemia -> endokardiit/vegetatsioonid -> embolid
- Süstekoha tromboos, pseudoaneurüsm

Artiklist: a. subclavia dex pseudoaneurüsm



Lühidalt: hingamisteed

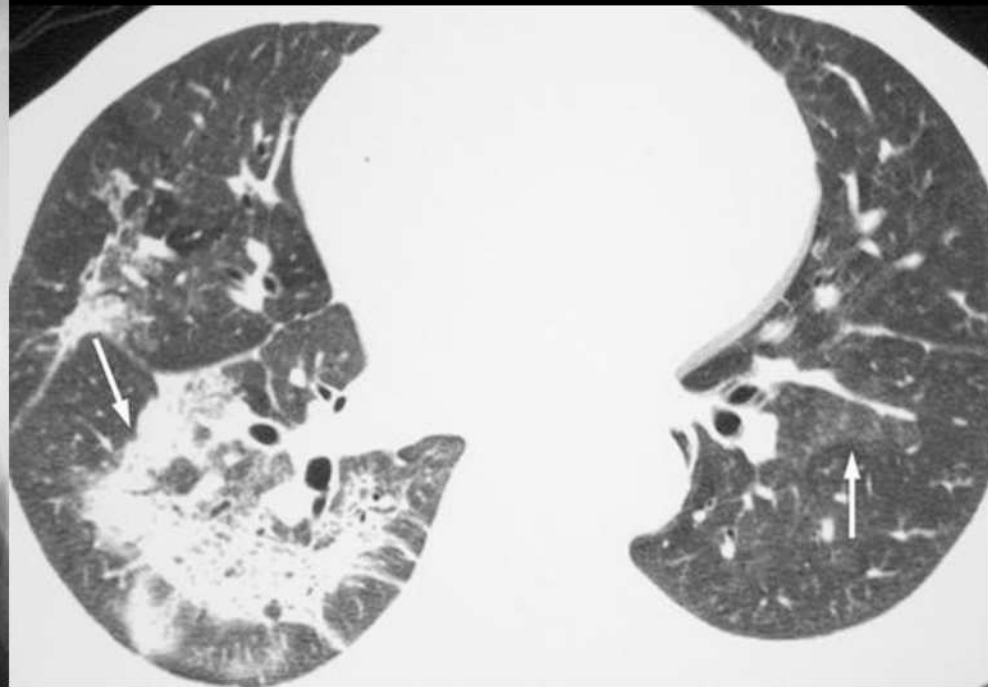
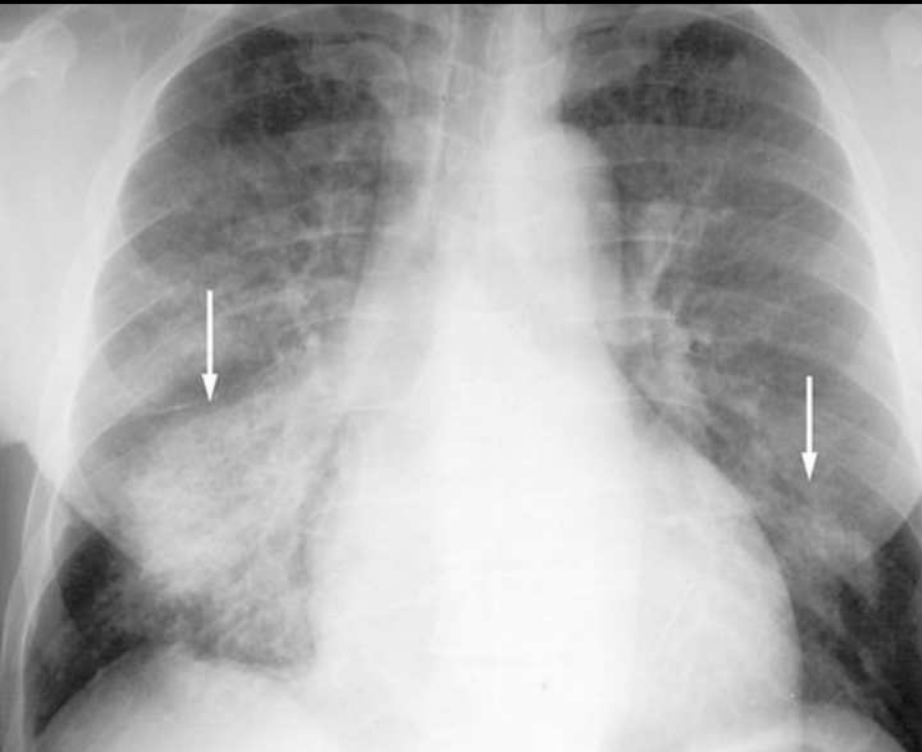
Table 2
Respiratory Complications of Recreational Drug Abuse

Drug	Route of Administration	Complications
Cocaine	Any	Pulmonary edema (cardiogenic or noncardiogenic), pulmonary hemorrhage
Cocaine	Nasal insufflation	Perforation of the nasal septum or "cocaine nose," epiglottitis, sinusitis, aspiration, bronchitis
Alkaloidal cocaine (crack)	Smoking or inhalation	Pneumothorax, pneumomediastinum, epiglottitis, sinusitis, aspiration, bronchitis
Amphetamines	Any	Pulmonary edema (cardiogenic or noncardiogenic), pulmonary hemorrhage
Opiates	Any	Aspiration pneumonia, noncardiogenic pulmonary edema
Marijuana	Smoking or inhalation	Upper lobe bullae, pneumothorax, pneumomediastinum
Nitrites	Inhalation	Aspiration or lipoid pneumonia
Any	IV	Bacterial pneumonia, pulmonary embolism, septic emboli, empyema, pneumothorax, upper lobe bullous emphysema
Oral prescription medications	IV	Pulmonary granulomatosis (eg, talcosis), pulmonary hypertension, upper lobe bullous emphysema, lower lobe panacinar emphysema with IV use of methylphenidate

- Vasokonstriksioon nina (vaheseina) limaskestas -> perforatsioon, granuloomid
- Aspiratsioonipneumoonia
- Kopsuturse (kardiogeenne või mitte)
 - Mitte-kardiogeenne: toksiline alveoolidele, immuunsüsteemi aktivatsioon. Võimalik viide sellele on kardiomegalia ja pleuraefusiooni puudumine
- Alveolaarne hemorraagia
- Embolid mujalt. Granuloomid lisandainetest.
- Suitsetamine -> emfüseem ja bullad -> pneumotooraks

Muutused taanduvad kiiresti narkootikumi toime möödudes (tunnid-päevad)

Artiklist: hemorraagia



Lühidalt: KNS

Table 3
Neurologic Complications of Recreational Drug Abuse

Drug	Route of Administration	Complications
Cocaine	Any	Intracranial hemorrhage, ischemic stroke, posterior reversible encephalopathy, cerebral vasculitis, cerebral edema, cerebral atrophy
Amphetamines	Any	Intracranial hemorrhage, ischemic stroke, posterior reversible encephalopathy, cerebral vasculitis, cerebral edema, cerebral atrophy
MDMA	Ingestion	Ischemic stroke, cerebral edema
Opiates	Any	Ischemic stroke, cerebral edema, cerebral atrophy
Heroin	Inhalation of vapor (pyrolysate)	Heroin vapor leukoencephalopathy
Volatile organic solvents	Inhalation	Toxic leukoencephalopathy, cerebral atrophy
Any	IV	Cerebral septic emboli or abscess, mycotic aneurysm, embolic stroke

Table 4
Distribution of Cerebral Ischemic Complications by Drug

Drug	Sites Most Commonly Affected
Cocaine	Cerebral white matter*
Amphetamines	Cerebral white matter*
MDMA	Globus pallidus, occipital cortex
Heroin	Globus pallidus, “watershed” territories†

*Especially the territory of the middle cerebral artery.

†For example, the hippocampus and cerebellum.

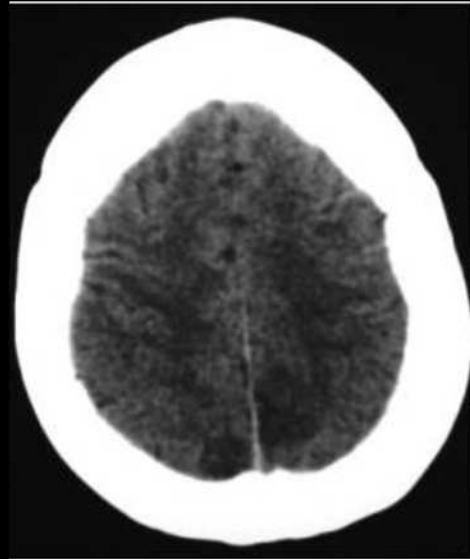
Kõige enam: Traumad, hemorraagia, isheemia, turse, embolid

Harvem: PRES (hüpertensiivsest kriisist, veresoonte autoregulatsiooni häirest)

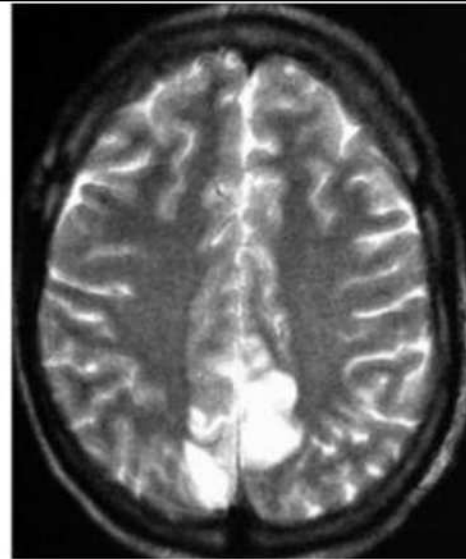
Pikemaegne kasutamine: ajuatroofia, gliosis, demüelinisatsioon

Difuusne ajuturse näiteks MDMA-d klubis tarvitanud pt-del

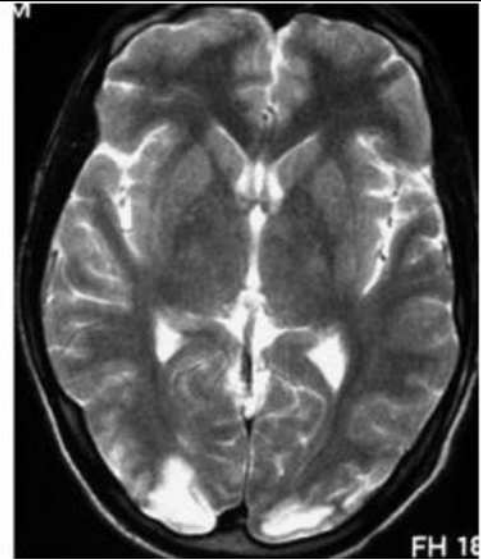
Artiklist: PRES



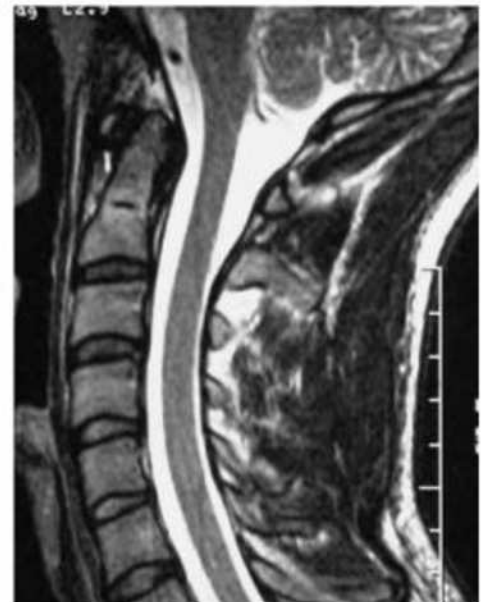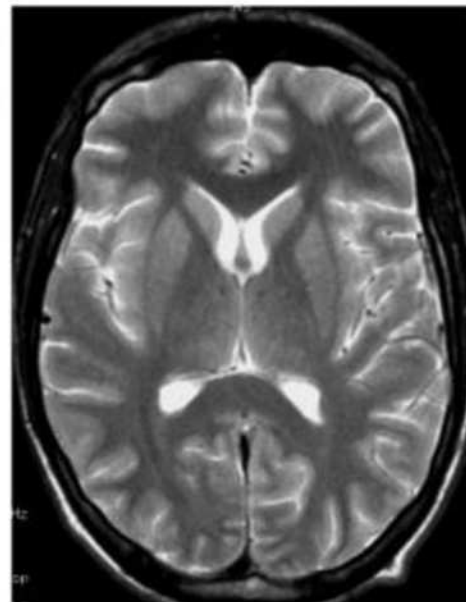
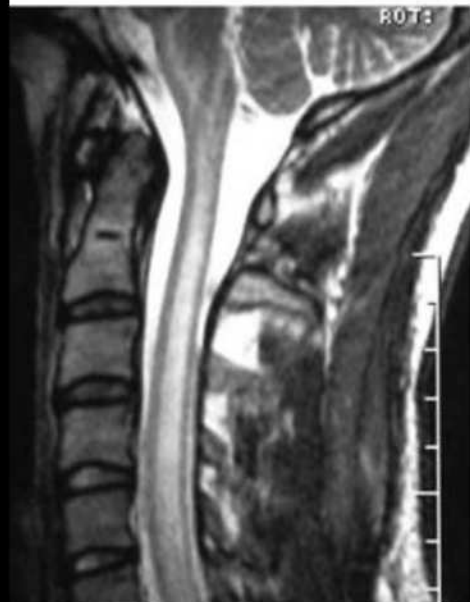a.



b.



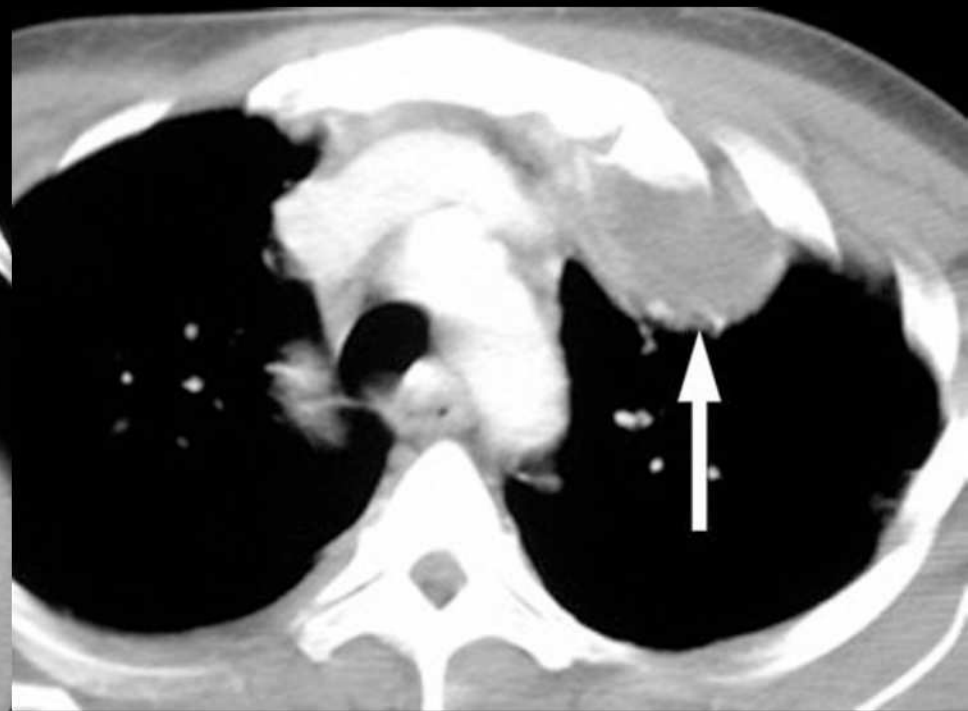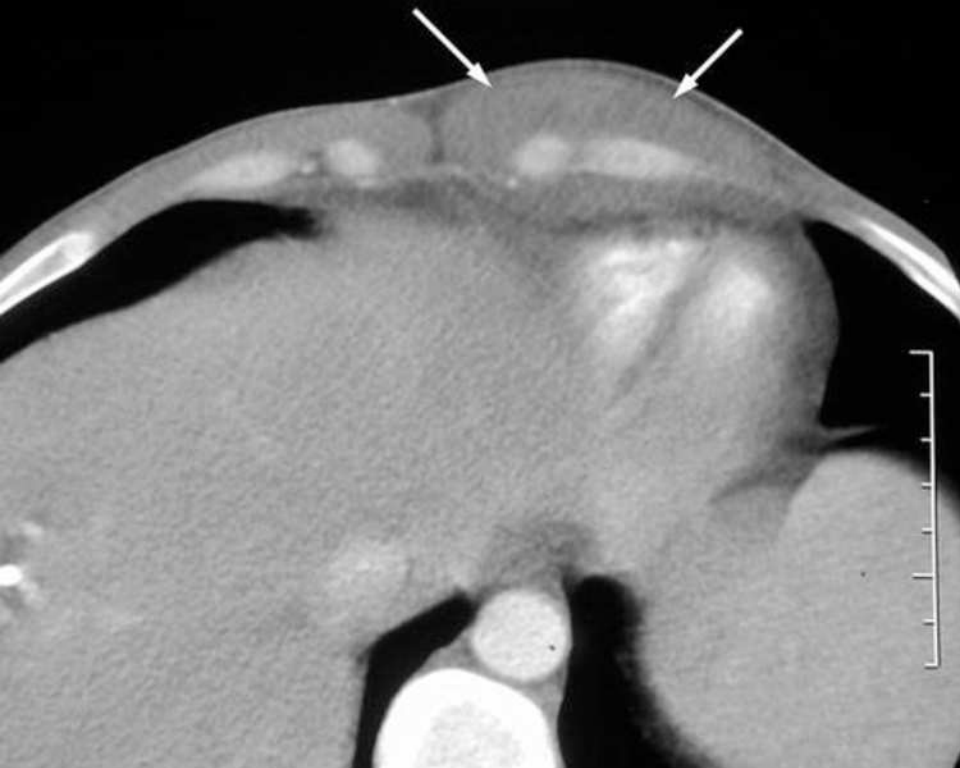c.



Lühidalt: MSK

- Pehme kude infektsioonid -> abscessid
- Osteomüeliit
- Septiline artriit ebatavalistes kohtades:
 - sakroiliakaal-, akromioklavikulaar-, sternoklavikulaar-, manubriosternaalliigesed, sümfüüs
- Distsiid

Artiklist: kostokondriit ja sternoklavikulaarliigese septiline artriit



Lühidalt: muu

- HIV, hepB/C
- Äge/krooniline neerukahjustus, selle komplikatsioonid
- Kehasisene transport -> lõhkemine ja OD
- Vasokonstriksioon ja tromboos ka soolte verevarustuses

- Artikli autorid soovivad narkootikumi intoksikatsiooniga patsiendile korraldada laiem uuring kui see, mida pt hetkel kaebab - võib näha elu päästvat ravimuutust tingivat juhuleidu

Täna tähelepanu eest!

- Radiology of Recreational Drug Abuse. Ian G. Hagan, Kashif Burney et al. RadioGraphics 2007; 27:919–940. Published online 10.1148/rg.274065103
- Uimastite tarvitamine koolinoorte seas: 15–16-aastaste õpilaste legaalse ja illegaalse narkootikumide kasutamine Eestis. TAI projekt.
https://intra.tai.ee/images/prints/documents/133846612537_Uimastite%20tarvitamine%20koolinoorte%20seas_raport.pdf
- Pulmonary Complications from Cocaine and Cocaine-based Substances: Imaging Manifestations. Carlos S. Restrepo, Jorge A. Carrillo et al. RadioGraphics 2007; 27:941–956. Published online 10.1148/rg.274065144
- Thoracic Complications of Illicit Drug Use: An Organ System Approach. Michael B. Gotway, Shelley R. Marder et al. RadioGraphics 2002; 22:S119–S135