ERÜ kolmapäevaseminar 22.02.2017

Pea- ja kaelapiirkonna erakorraline radioloogia

Reet Otsus
radioloogia IV aasta resident

Millest tuleb juttu

- Lühike ülevaade pea- ja kaelapiirkonna anatoomiast
- Sagedamini esinevad pea- ja kaelapiirkonna **ägedad, mittetraumaatilised** patoloogiad:
  - **infektsioonid**
  - põletikulised haigused
  - kasvajad

Pea- ja kaelapiirkonna anatoomia

- Keeleluust ülevalpool (suprahyoid neck):
  - silmakoobas
  - ninaõõs ja ninakõrvalkoopad
  - suuõõs
  - ninaneel
  - suuneel
  - kaela süvaruumid
- Keeleluust allpool (infrahyoid neck):
  - alaneel
  - kõri
  - kaela süvaruumid

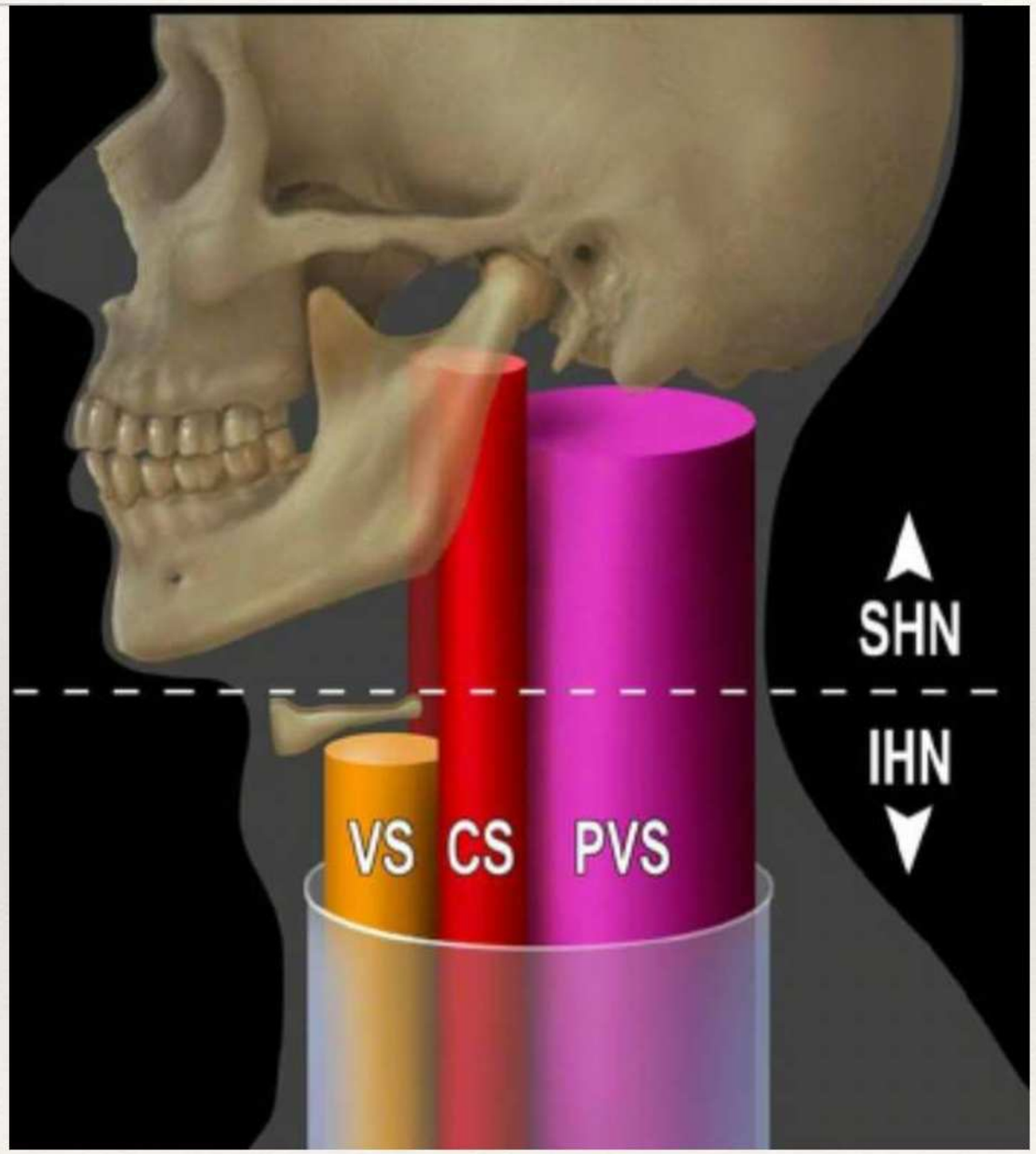

Silmakoobas

- 1. Sarnaluu
- 2. Silmamuna
- 3. Silmaliigutajalihased (kokku 6) + m. levator palpebrae
- 4. Nägemisnärv
- 5. Orbita rasv
- 6. Pisaranääre

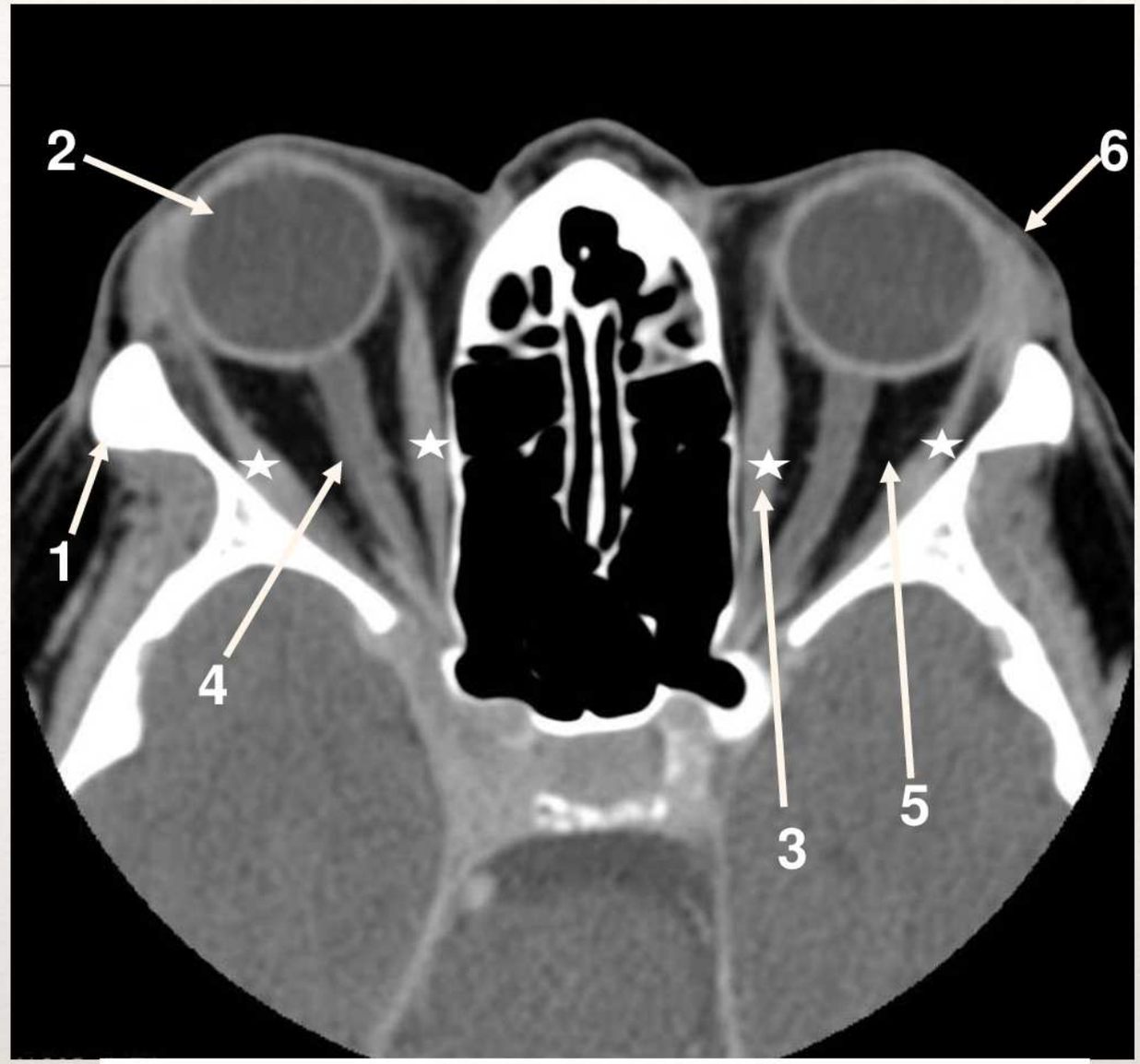

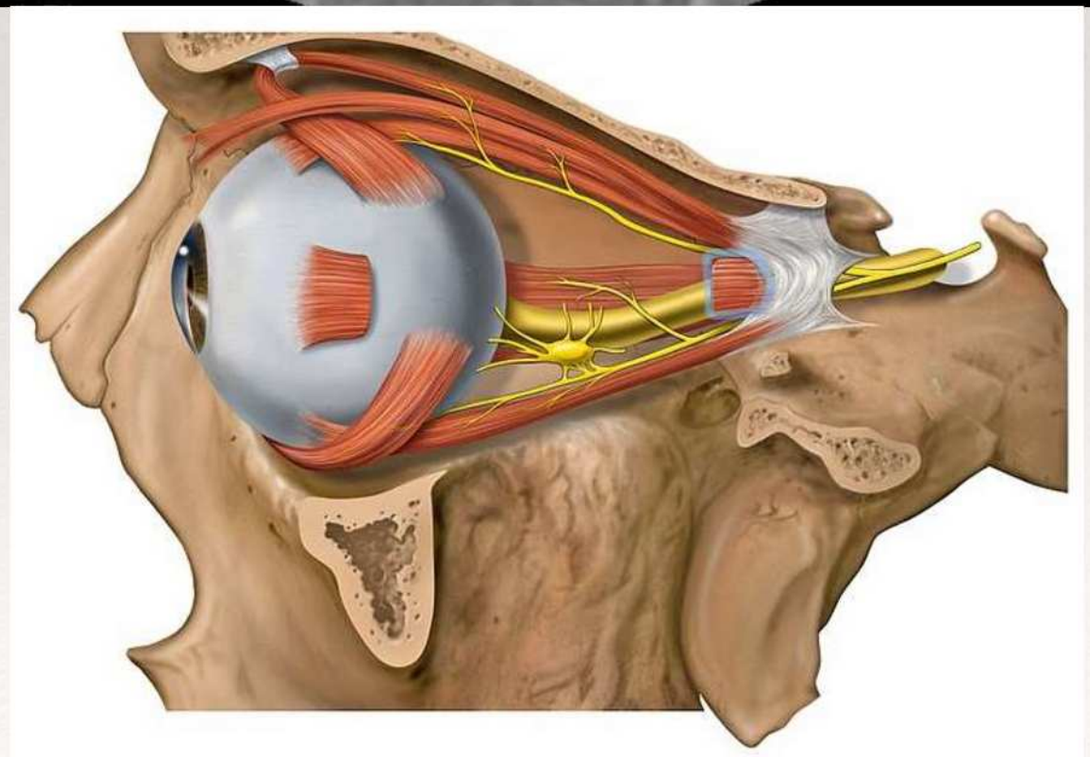

Ninaõõs ja ninakõrvalkoopad

- Ninaõõs:
  - cribiform plaat
  - kõva ja pehme suulagi
  - ninavahesein
  - karbikud
  - pisarakott
- Ninakõrvalkoopad:
  - otmikukoobas
  - põskkoopad
  - põhiluu-urge
  - etmoidrakustik

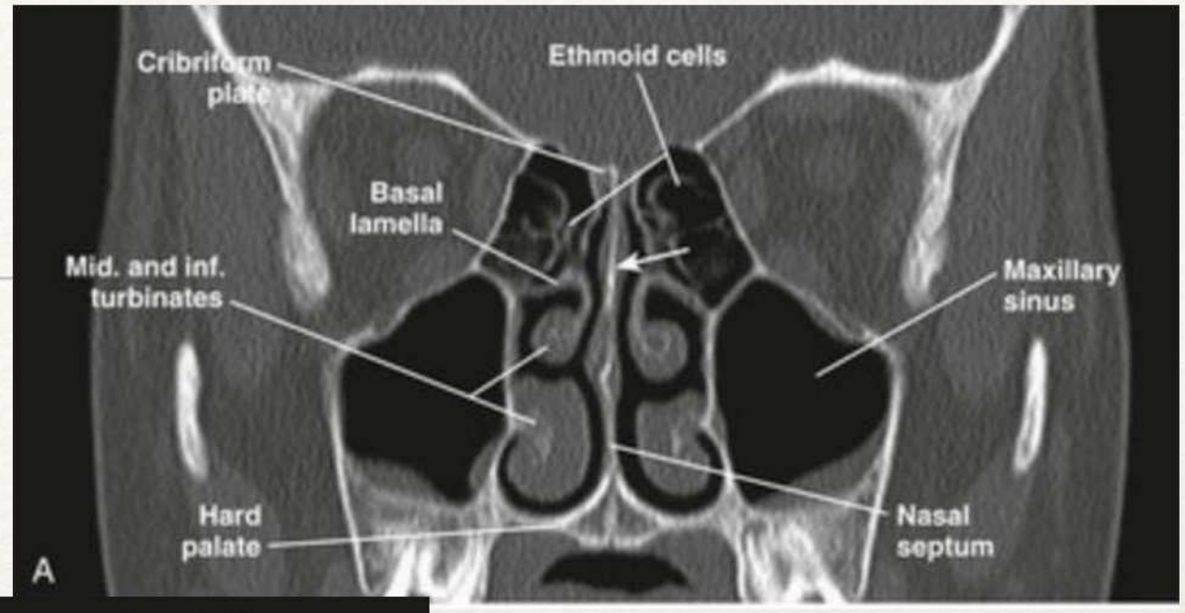

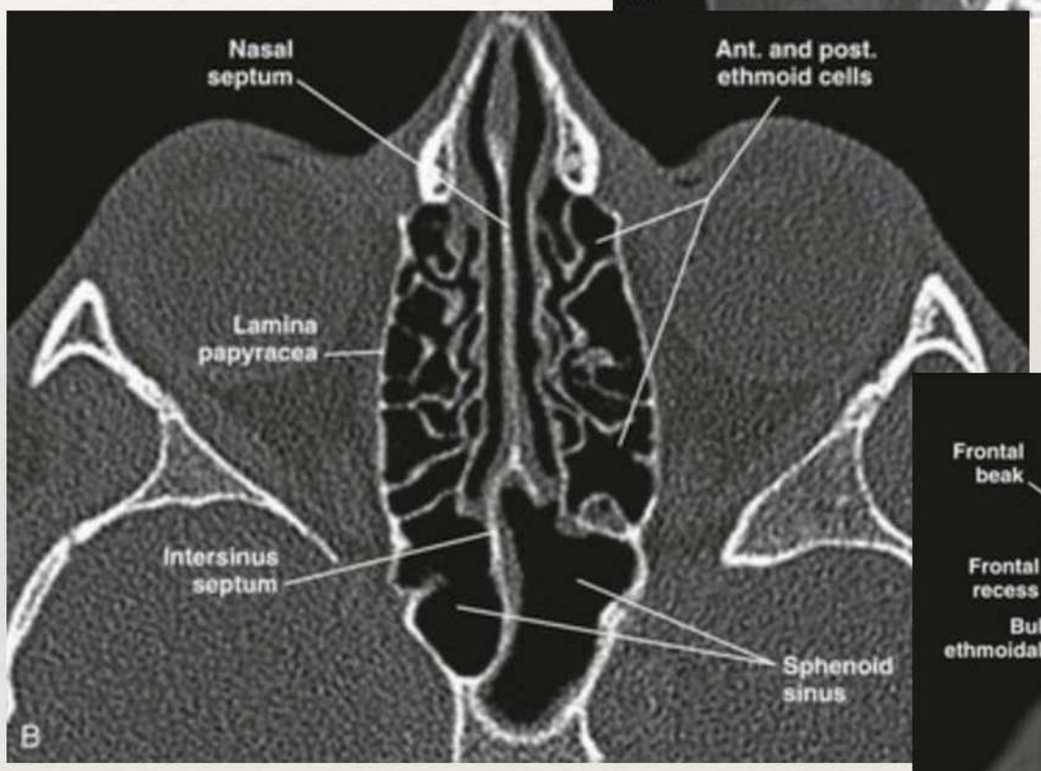

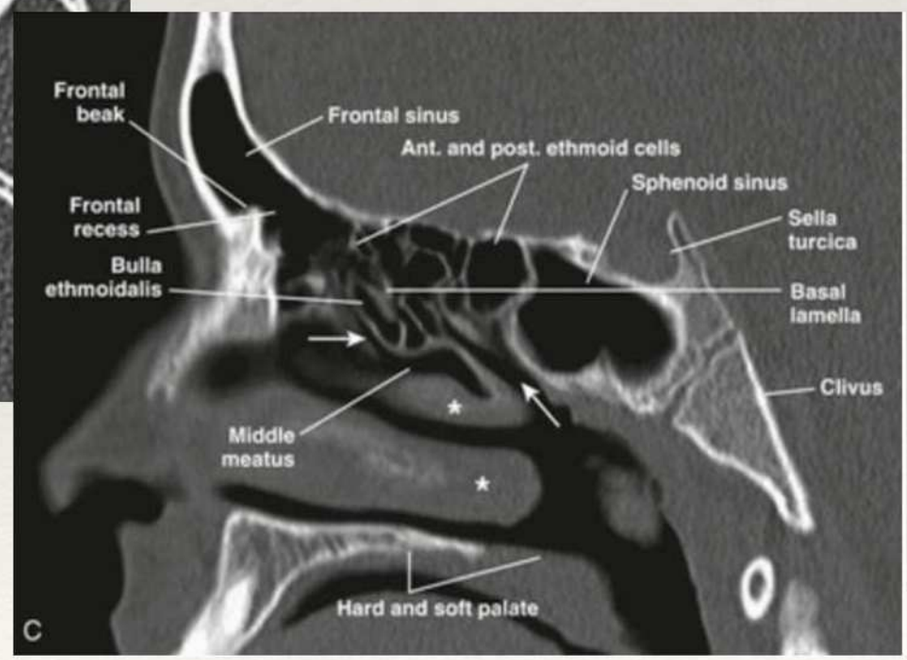

Suuõõs

- Keel
- Suuõõne limaskest (MS)
- **Keelealune ruum (SLS)**
- **Submandibulaarruum (SMS)**
- **Submentaalruum**
- Keelejuur (root of the tongue, ROT)
- Lihased
  - m. digastricus'e eesmine osa (ABD)
  - m. mylohyoideus (M)
  - m. genioglossus (GG)
  - m. geniohyoideus (GH)
  - m. hyoglossus (H)

kaela süvaruumid

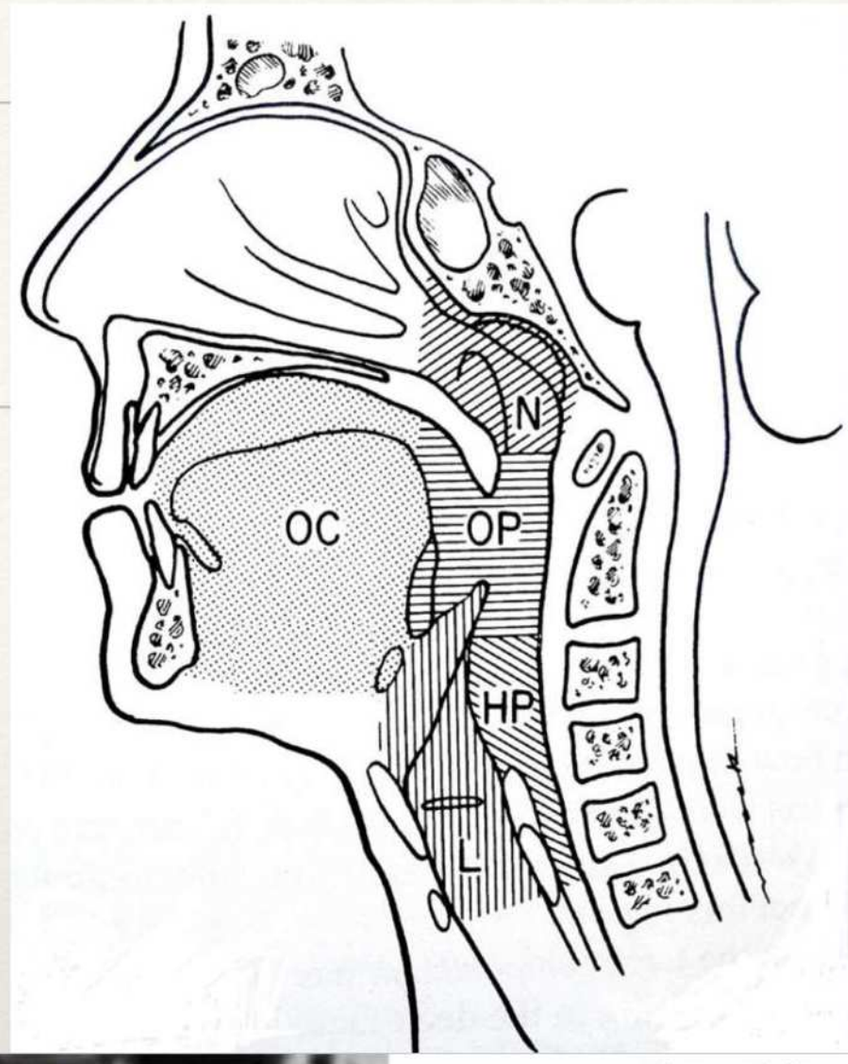

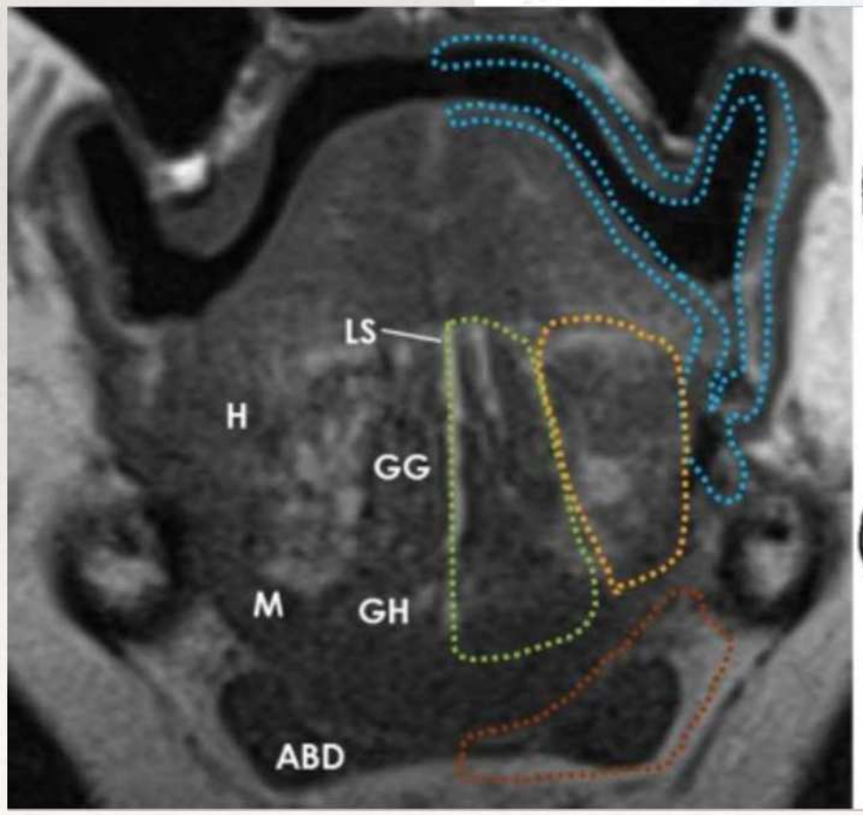

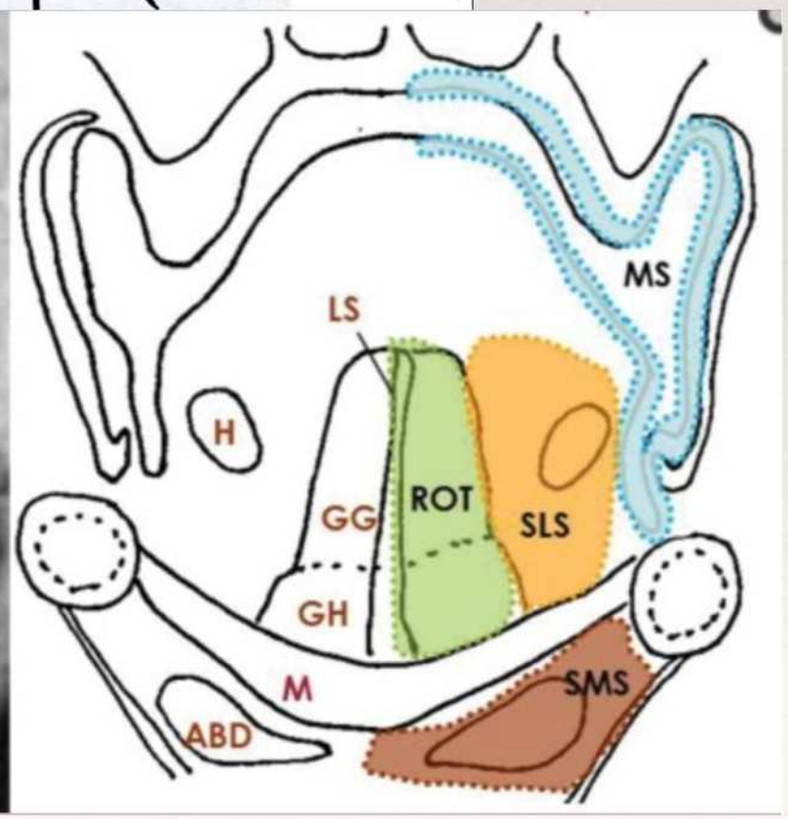

- **Keelealune ruum (valge nool)**
  - sublingvaalne süljenääre ja juha
  - keele arter ja veen
  - keelenärv
  - n. glossopharyngeus (IX) ja n. hypoglossus (XII)
  - submandibulaarnäärme süvaosa ja -juha

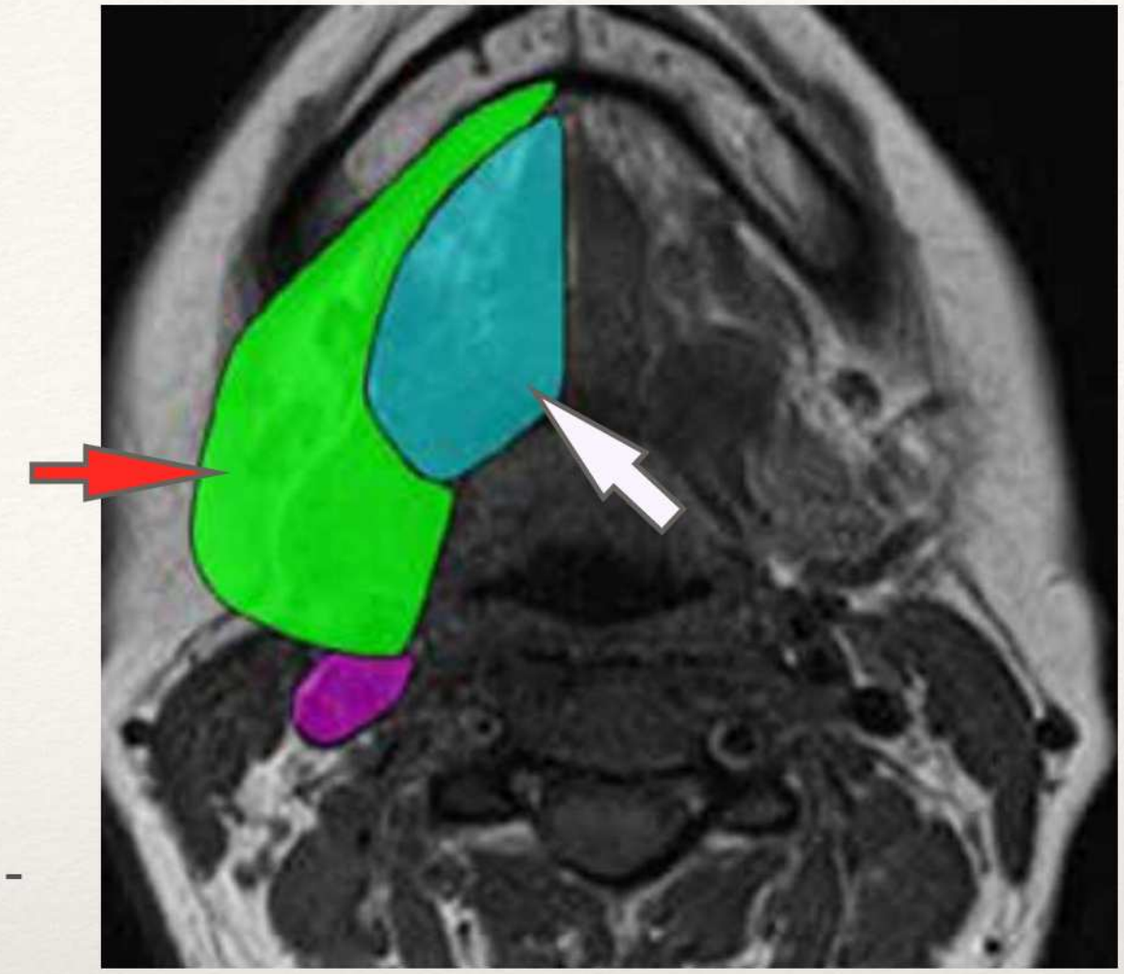

- **Submandibulaarruum (punane nool)**
  - submandibulaarnäärme pindmine osa
  - IB regiooni lümfisõlmed
  - a. ja v. facialis
  - rasvkude
  - osa n. hypoglossusest (XII)

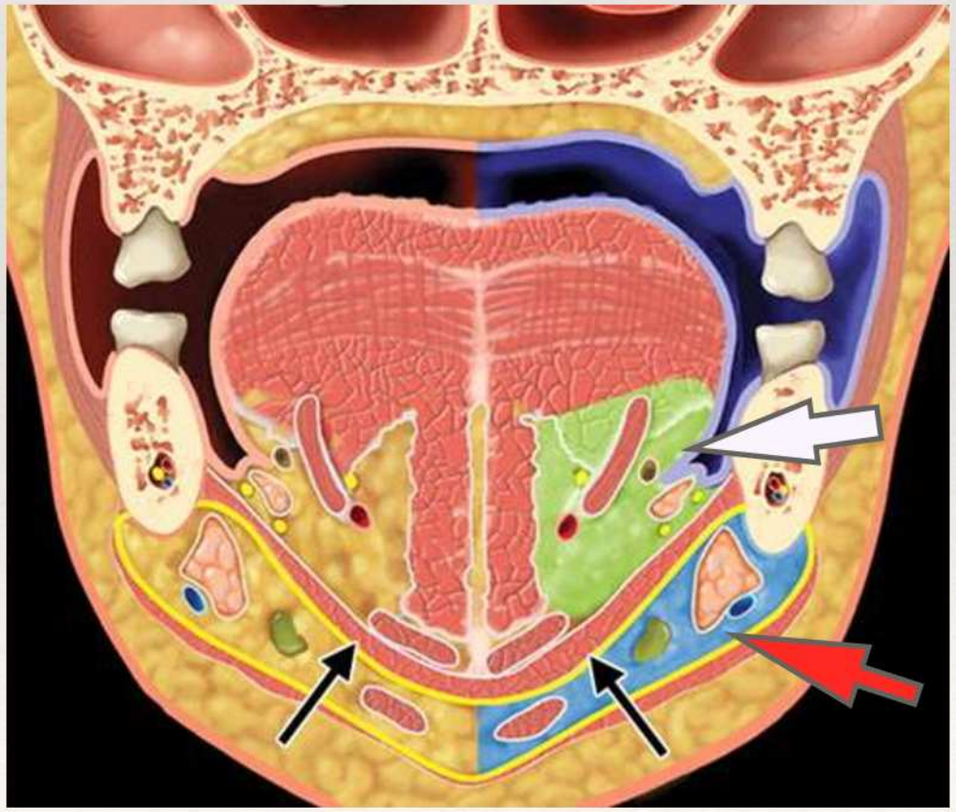

nooltega näidatud m. mylohyoideus

- **Submentaalruum**
- Piirid:
  - ülemine: m. mylohyoideus
  - alumine: kaela süvafastsia pindmine osa
  - lateraalne: m. digastricuse eesmine osa
  - eesmine: alalõualuu
  - tagumine: keeleluu
- Sisu:
  - eesmine jugulaarveen
  - submentaalsed lümfisõlmed (IA)

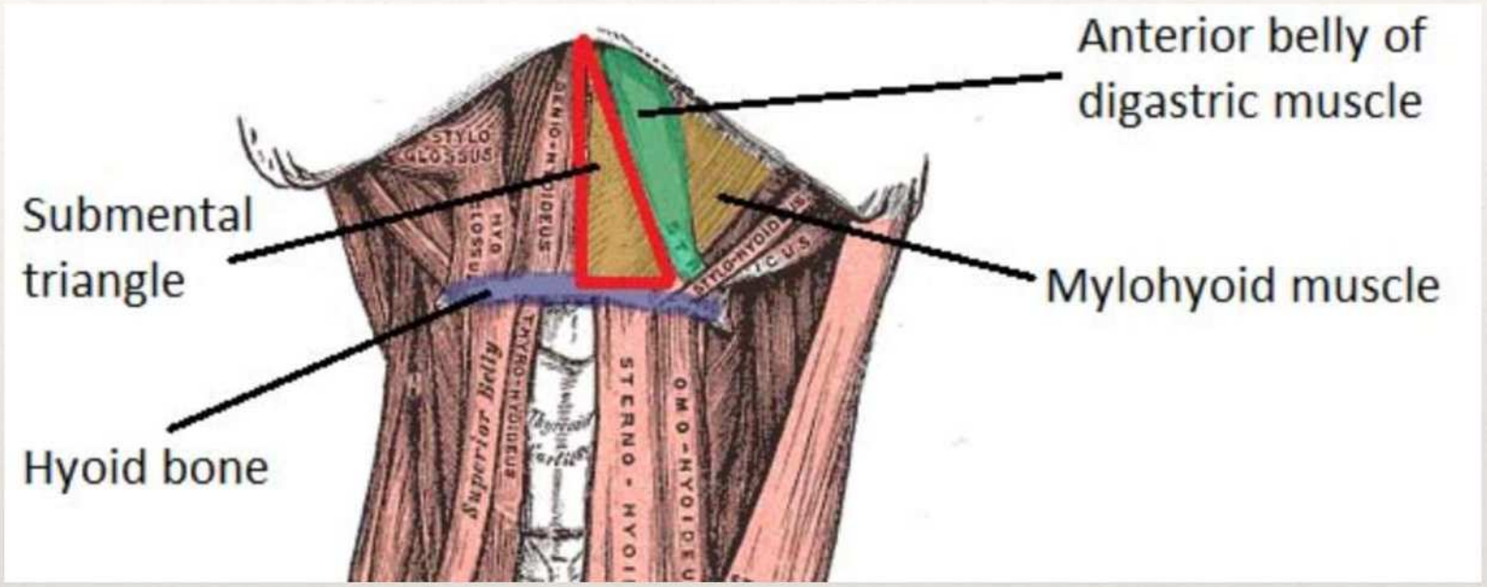

Ninaneel

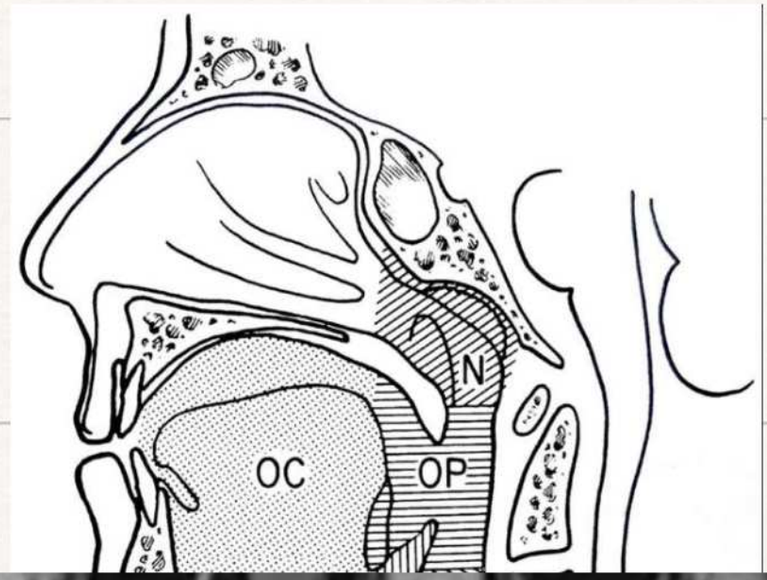

- Ühendab ninaõõnt suuneeluga
- Lateraalseina keskosas asub kuulmetõri farüngeaalne avaus, sellega piirneb lümfikude (tubal tonsil)
- Rosenmülleri ava ehk lateraalne neelu retsess paikneb kuulmetõri ja ninaneelu tagaseina vahel
- Ninaneelu tagaseinas ninaneelumandel

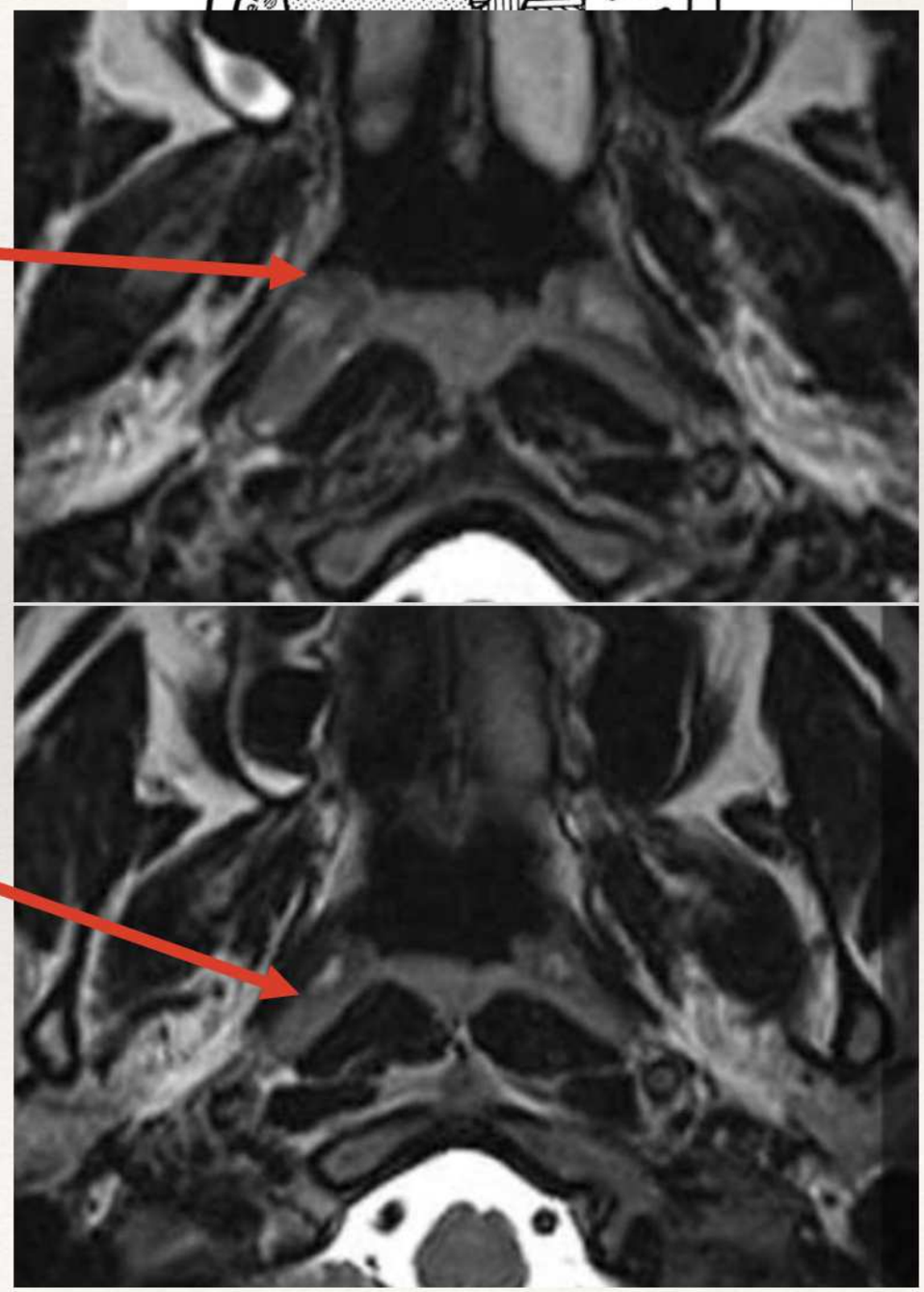

Suuneel

- Ulatub uvulast keeleluu kõrguseni
- Keelepära kuulub suuneelu juurde!
- Lümfoidne kude

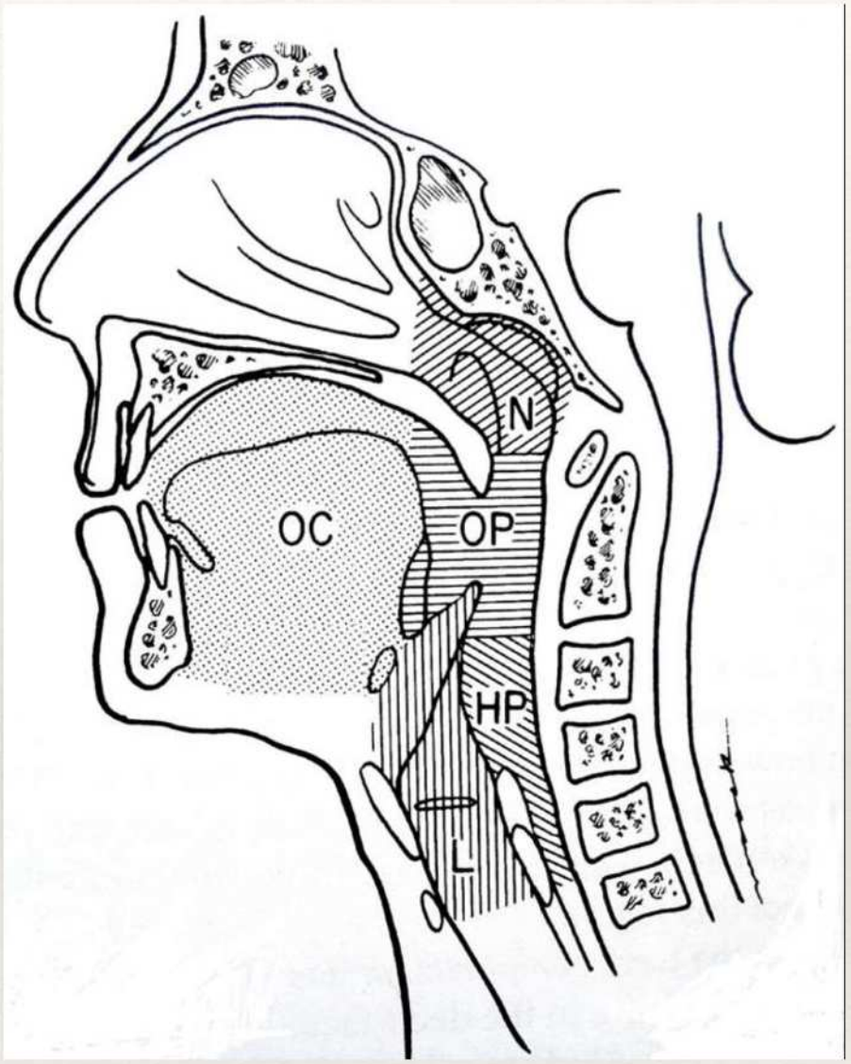

Waldeyeri tonsillaarne ring

- Ninaneelumandel
- Kuulmetõri tonsillid
- Kurgumandlid
- Keelemandlid

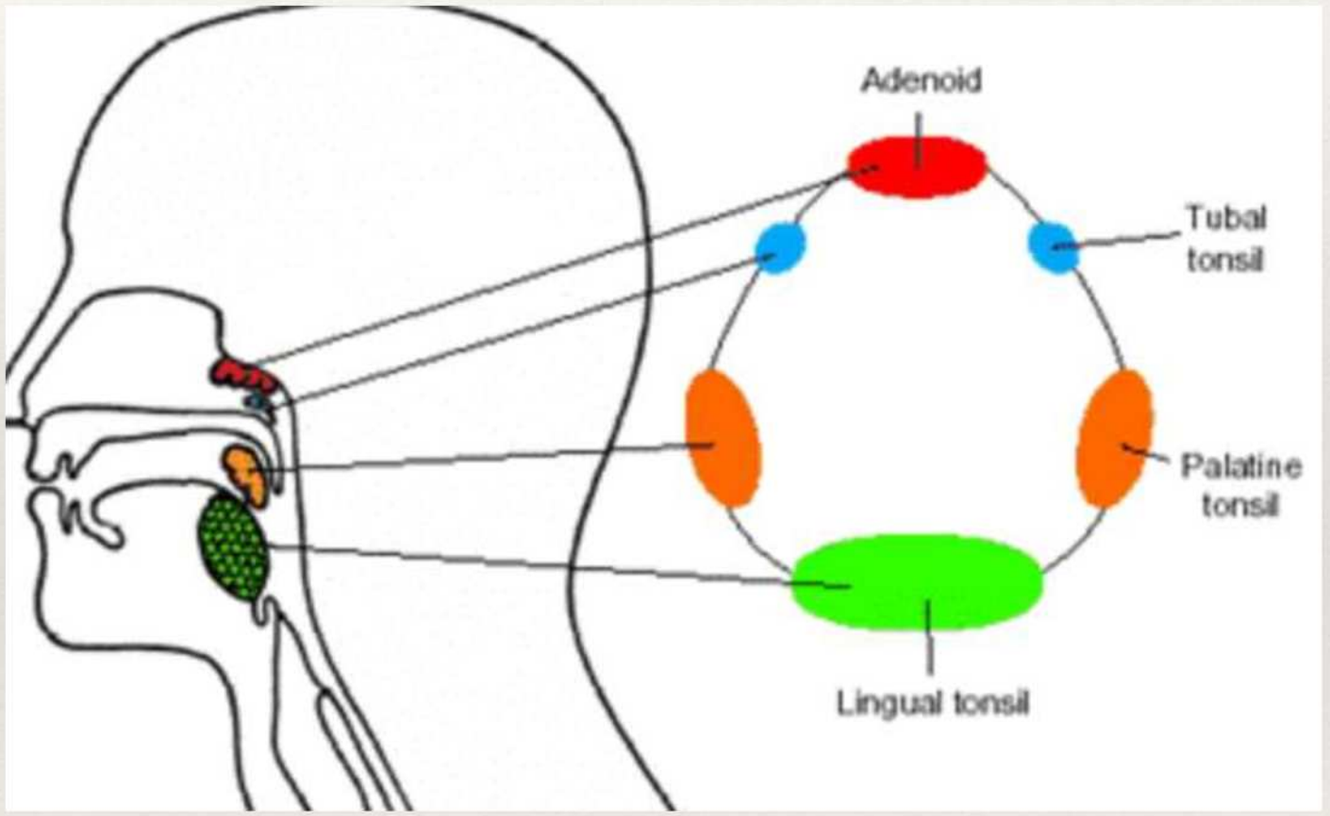

Alaneel

- Kõri moodustab alaneelu eesseina
- Ulatub keeleluust (farüngoepiglotiline volt) sõrmuskõhre alaservani
  - pirnsopis
  - postkrikoidne piirkond
  - neelu tagasein

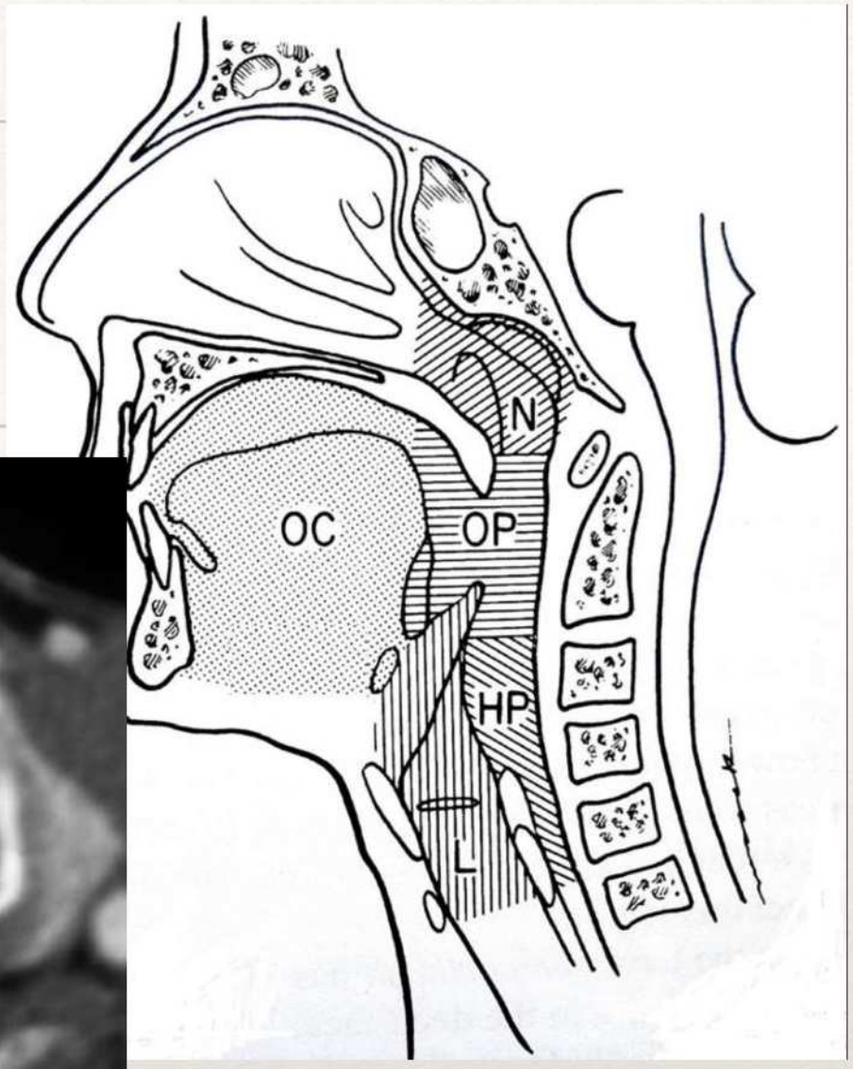

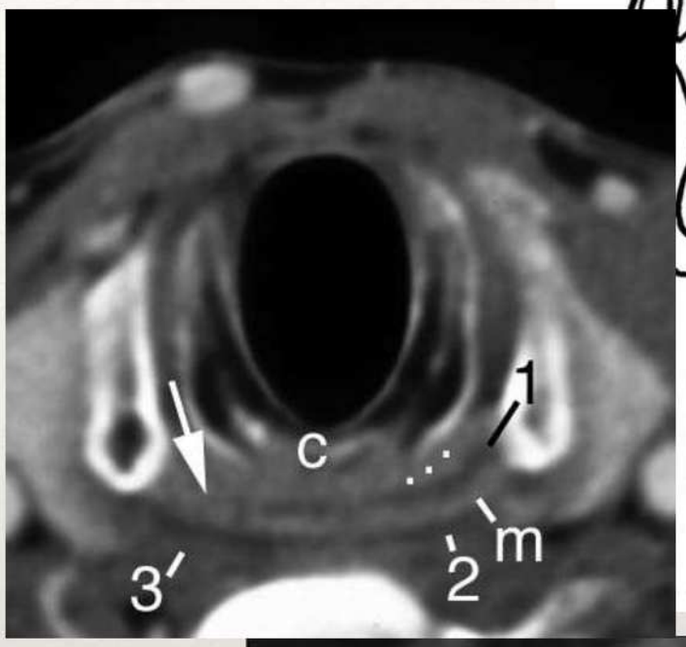

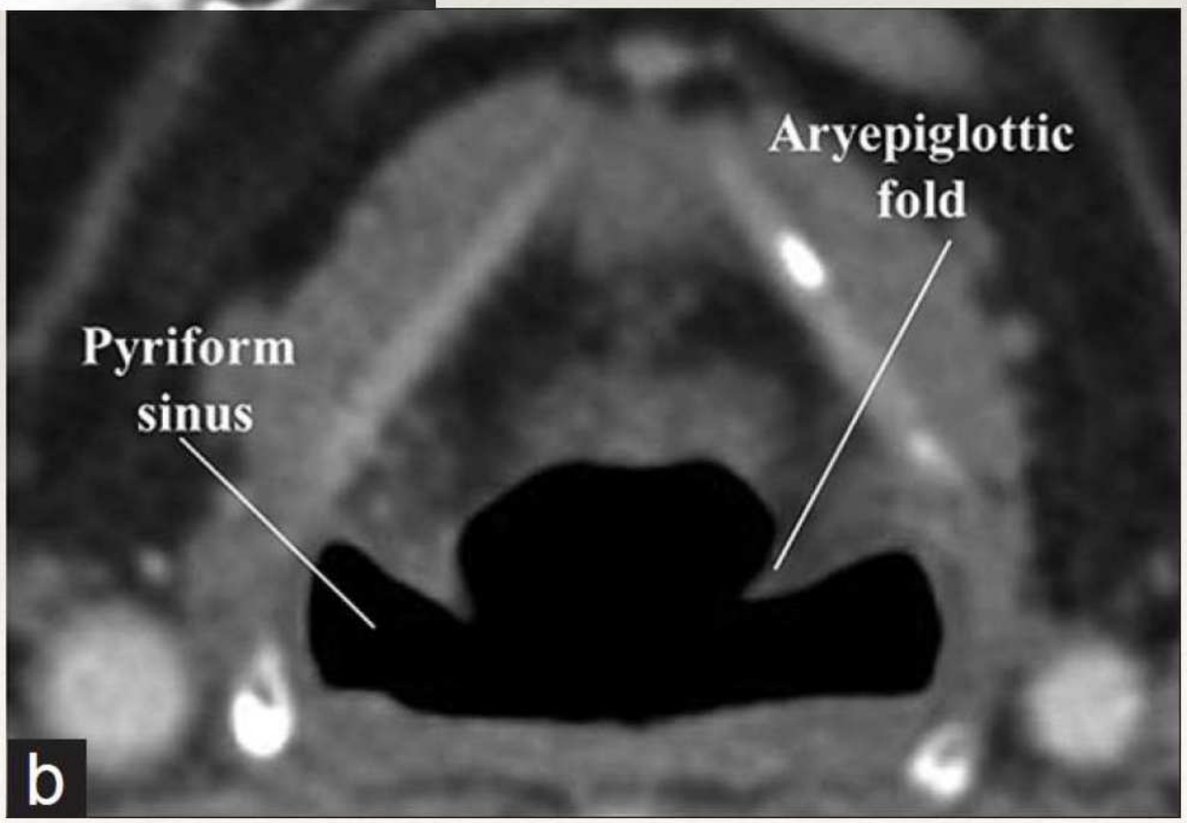

Kõri

- Ulatub glossoepiglotilisest ja farüngoepiglotilisest voldist sõrmuskõhre alaservani
- Supraglottiline ruum:
  - epiglottis
  - pre- ja paraepiglotiline ruum
  - arüeepiglotiline volt
  - valehäälepaelad
- Glottiline ruum:
  - häälepaelad
  - eesmine ja tagumine kommissuur
- Subglottiline ruum: häälepaelte alumisest piirist kuni sõrmuskõhre alaosani

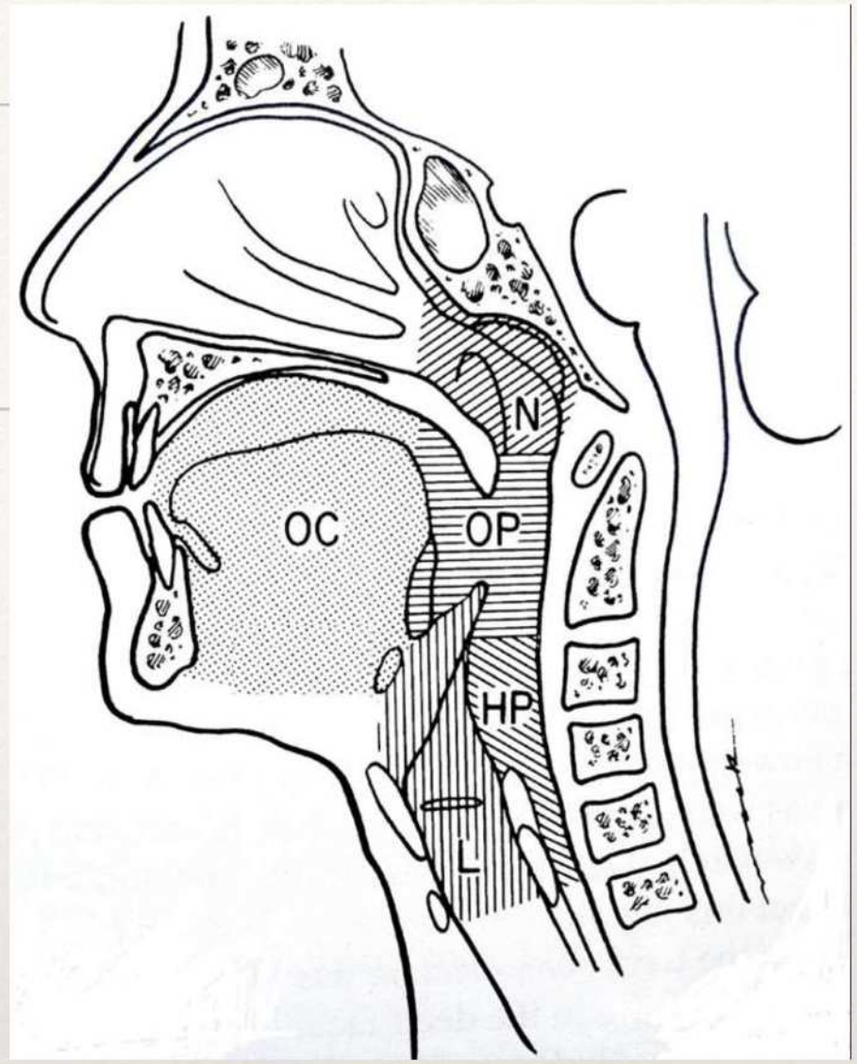

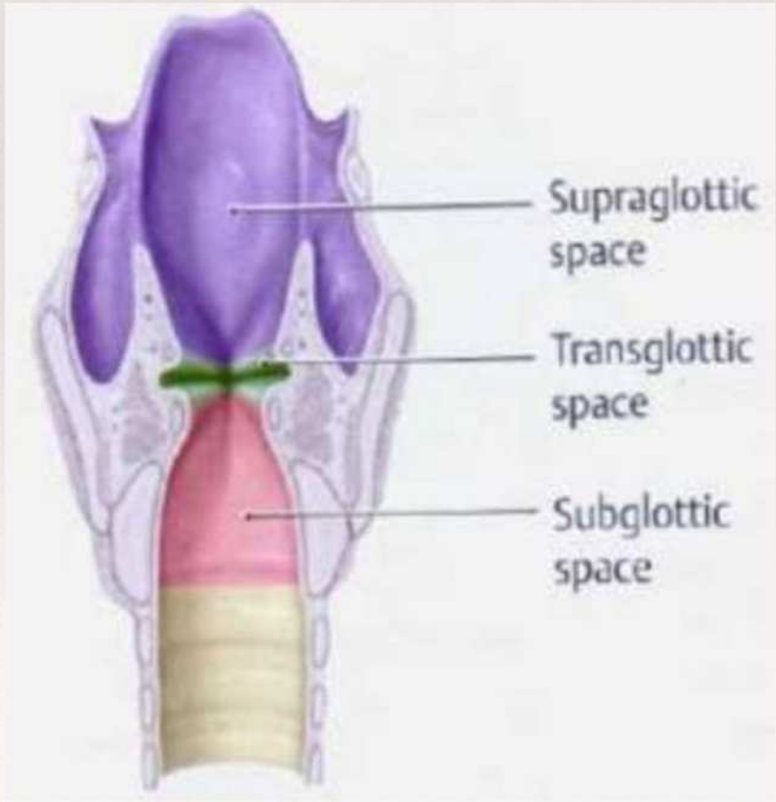

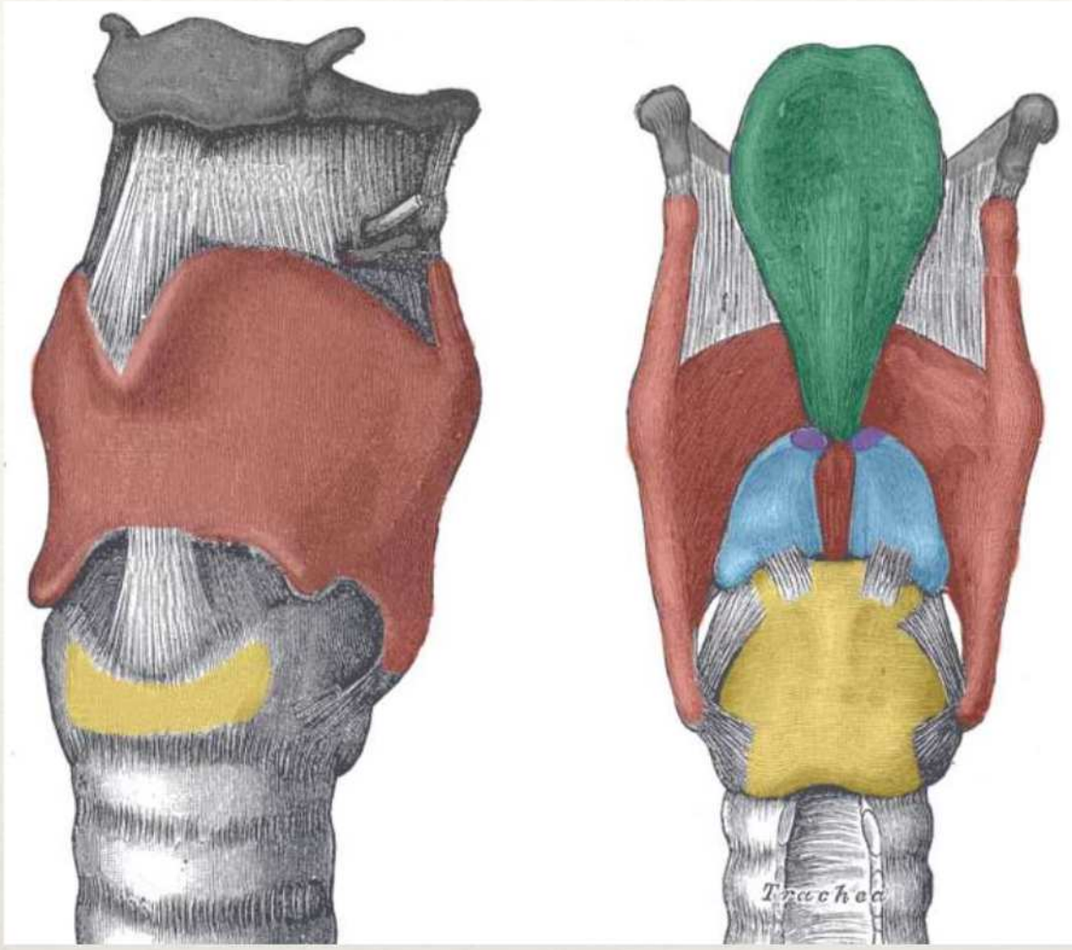

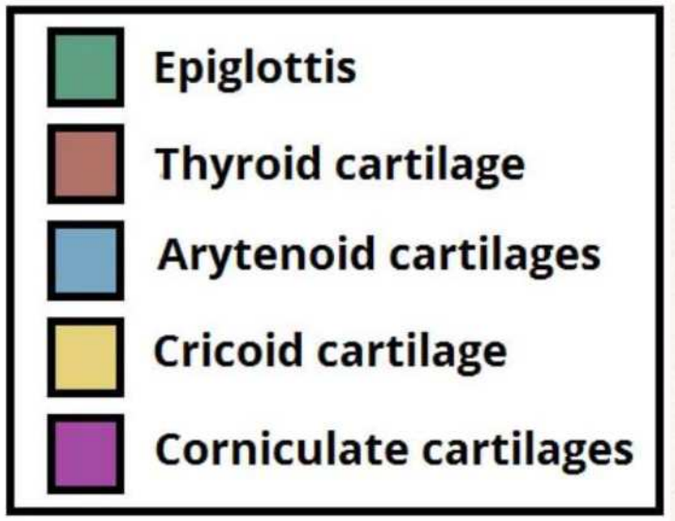

- Kõripealise kõhr (*cartilago epiglottica*)
- Kilpkõhr (*cartilago thyroidea*)
- Sõrmuskõhr (*cartilago cricoidea*)
- Pilkkõhr (*cartilago arytenoidea*)
- Sarvikkõhr (*cartilago corniculata*)
- Talbkõhr (*cartilago cuneiformis*)

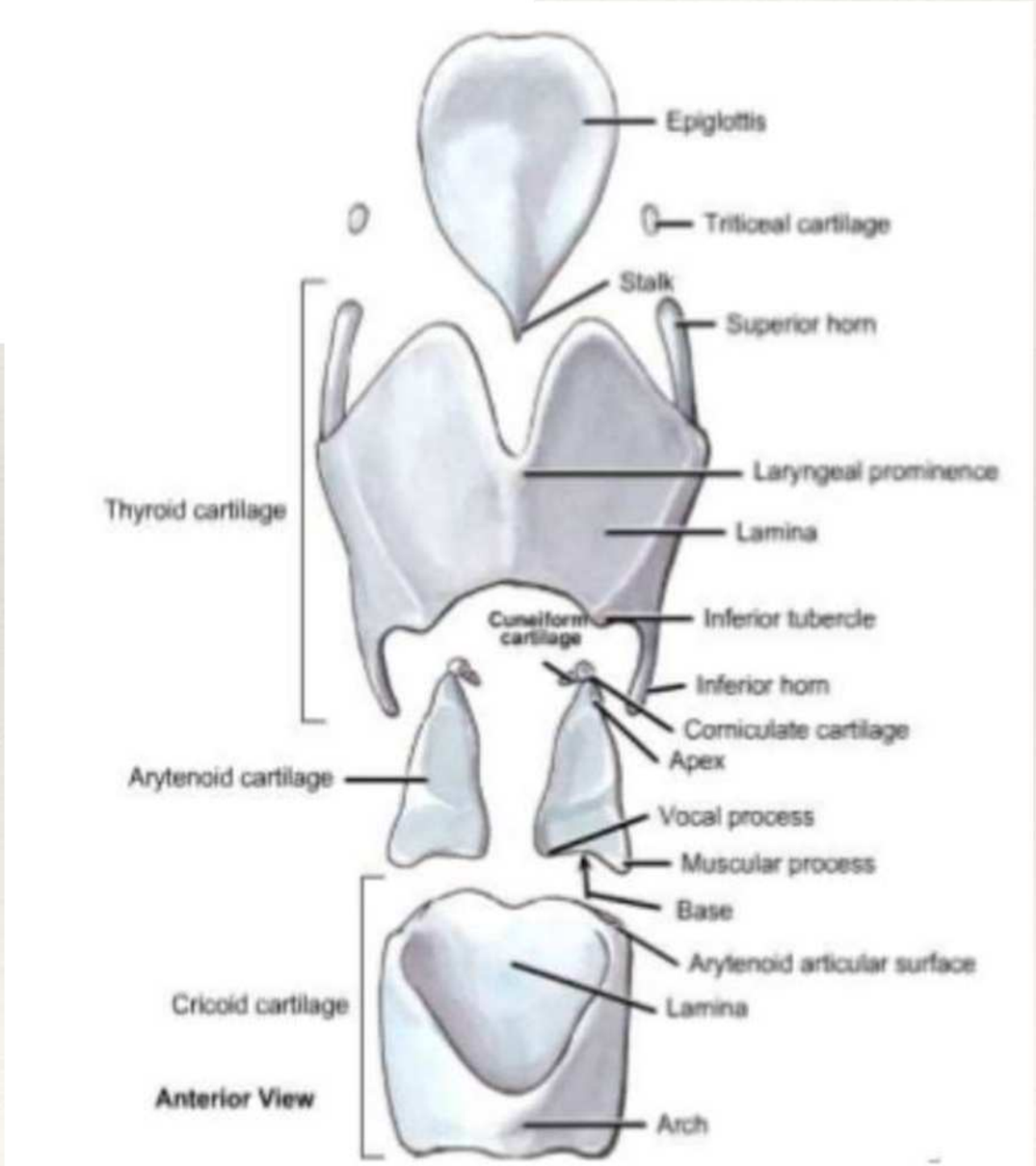

Kaela süvaruumid

- Suprahüoidne kael (SHN, keeleluust ülevalpool):
  - parafarüngeaalne ruum
  - parotiisruum
  - neelu limaskesta alune ruum
  - mastikaatorruum
  - bukaalne ruum
- Infrahüoidne kael (IHN, keeleluust all):
  - eesmine kaelaruum
  - tagumine kaelaruum
  - organite ruum
- Nii SHN kui ka IHN:
  - karotiidruum
  - perivertebraalne ruum
  - retrofarüngeaalne ruum
  - ohuruum (danger space)

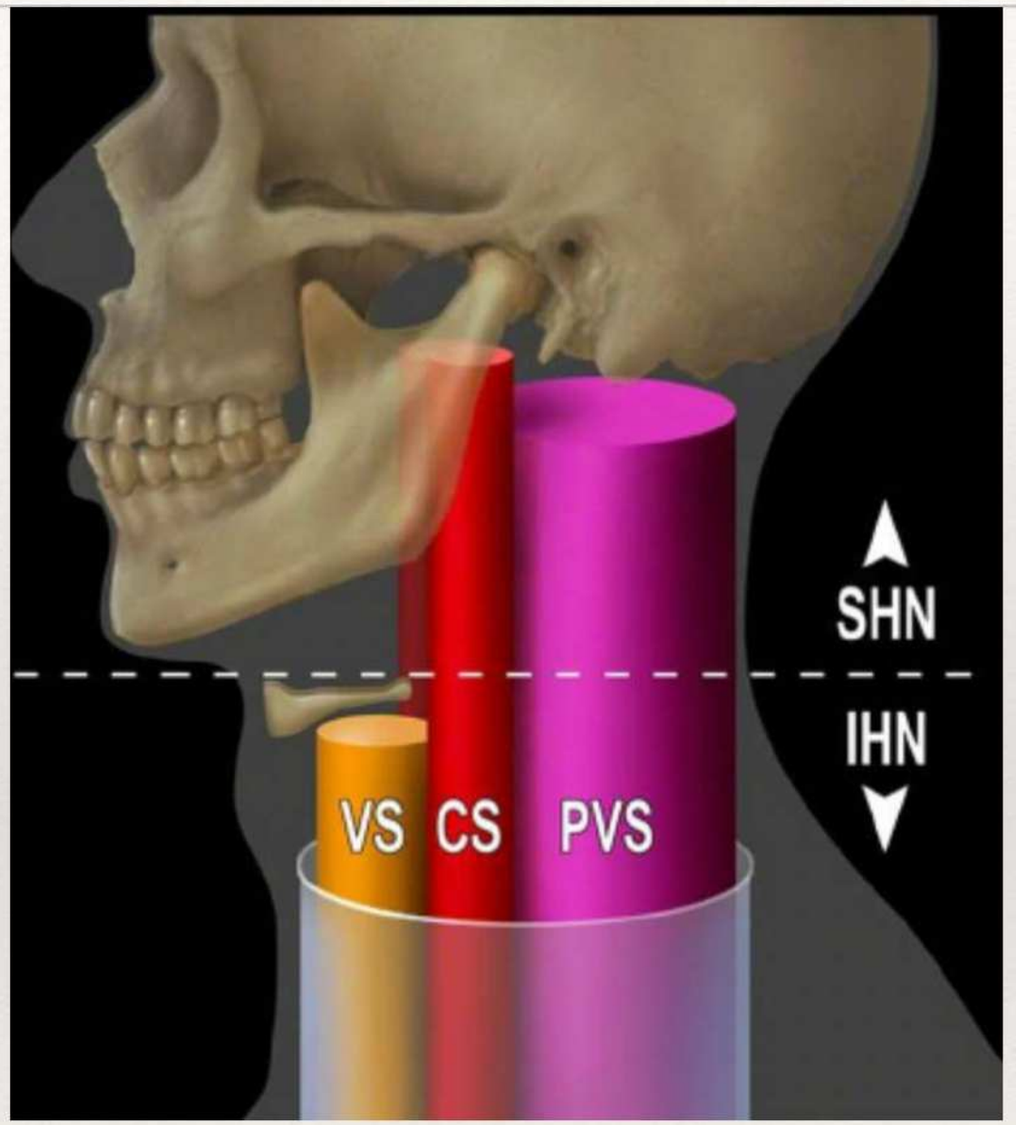

Kaela süvafastsiad

- Pindmine (*investing*) kiht (roheline):
  - m. sternocleidomastoideus, m. trapezius, näo miimilised lihased
  - submandibulaar- ja parotiidnääre
  - mälumislihased
- Keskmine ehk pretrahheaalne kiht (lilla):
  - neel, kõri, söögitoru, trahhea, kilpnääre, kõrvalkilpnäärmed
  - “strap” lihased (m. sternohyoideus, sternothyroideus, thyrohyoideus, omohyoideus)
- Süva ehk prevertebraalne kiht (oranž):
  - lülisamba kaelaosa
  - paravertebraalsed lihased

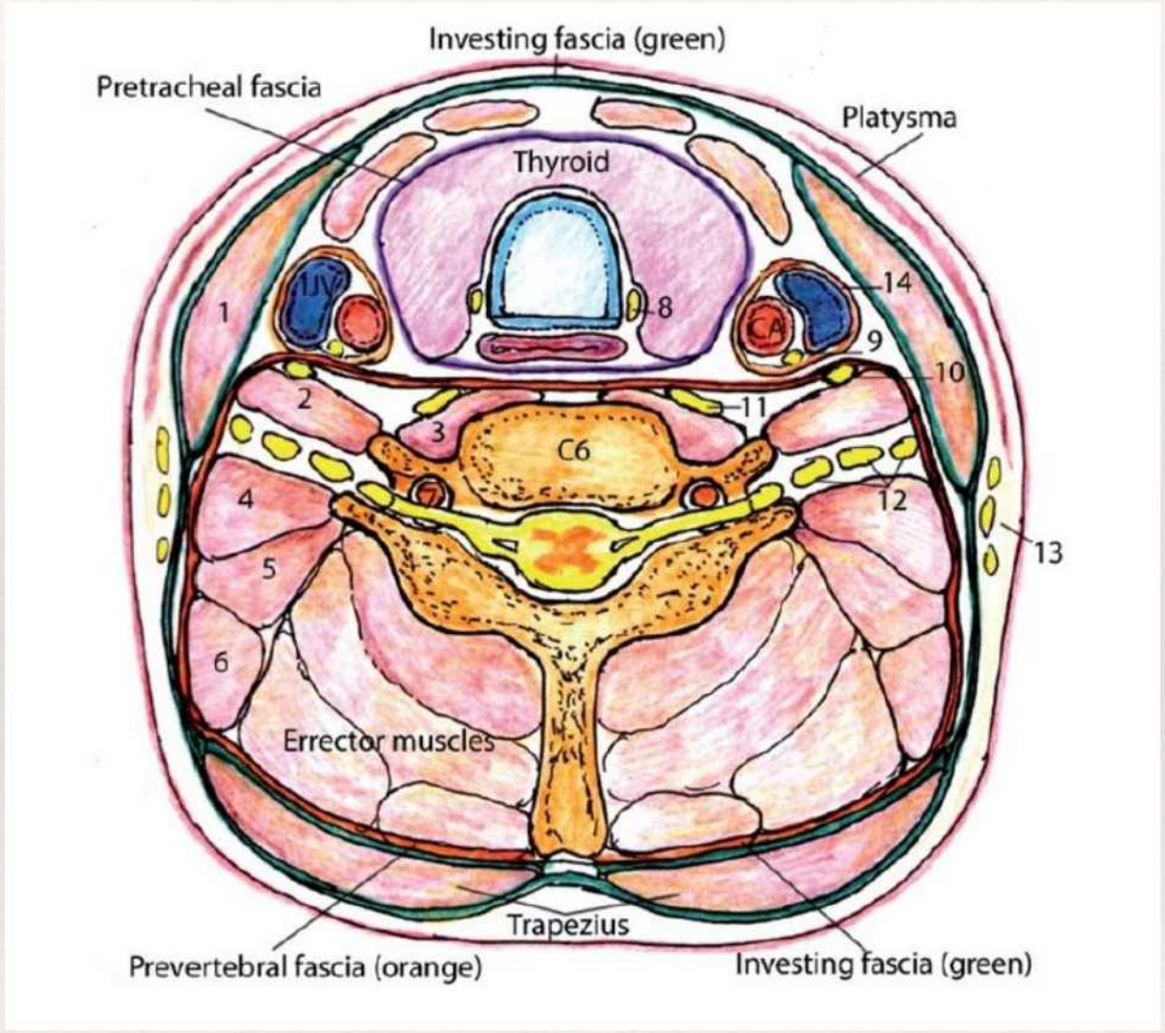

Parafarüngeaalne ruum

- Sisu:
  - põhiliselt rasvkude
  - n. trigeminus (V)
  - a. maxillaris interna, a. pharyngea ascendens
  - osaliselt neelu venoosne pleksus
  - ei sisalda lümfisõlmi

Parootisruum

- Parootisruumi ümbritseb kaela süvafastsia pindmine kiht
- Sisu:
  - parotiidnääre
  - näärmesisesed lümfisõlmed
  - n. facialise (VII) intraparotiidne osa
  - välimine karotiidarter
  - retromandibulaarne veen
  - välimine jugulaarveen

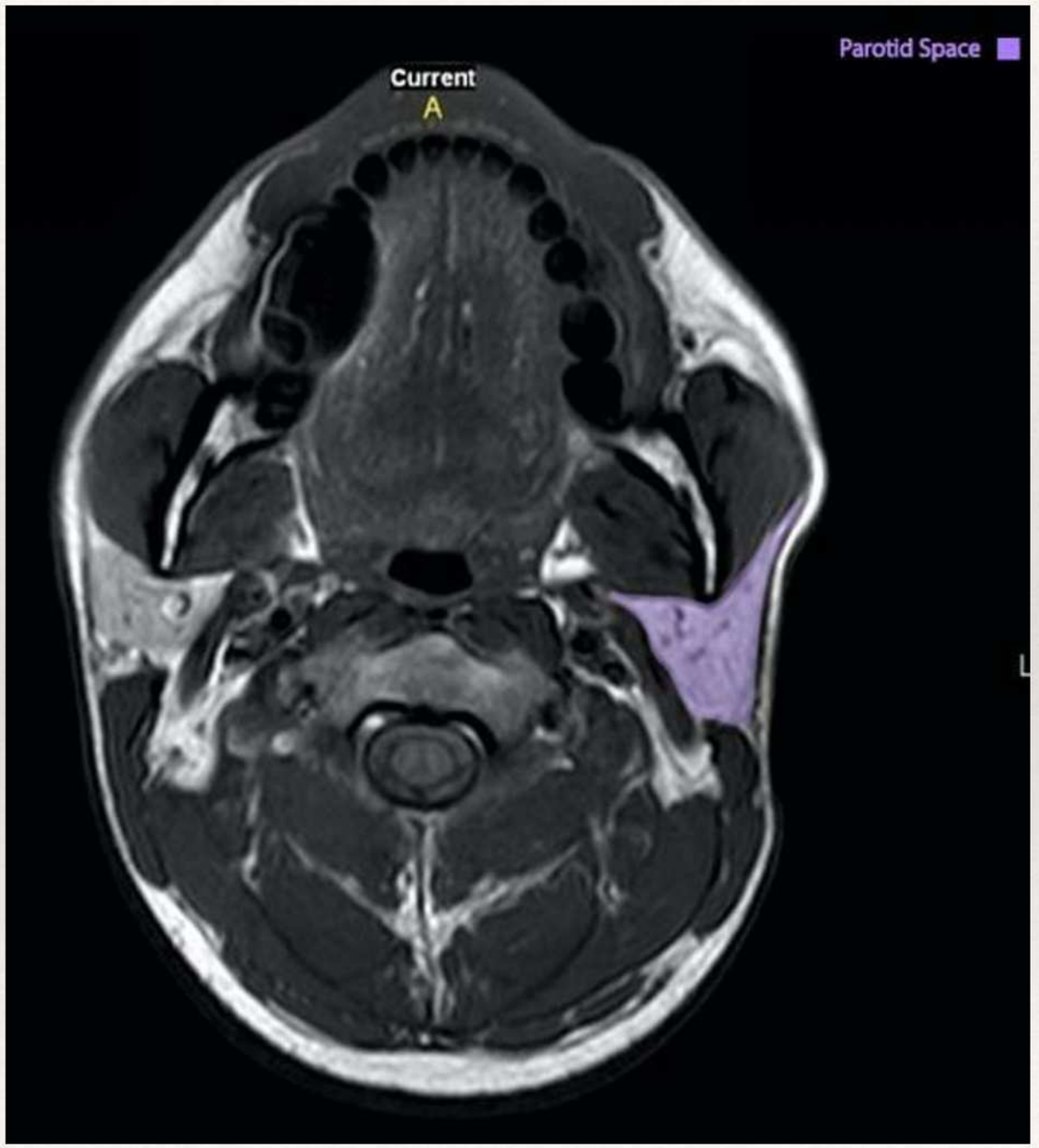

Neelu limaskesta alune ruum

- Paikneb nina-, suu- ja alaneelus
- Ülemine piir: kaela süvafastsia keskmise kihi ühenduskoht m. constrictor superiori aponeuroosiga
- Alumine piir: sõrmuskõhr
- Sisu:
  - limaskest (lamerakuline)
  - lümfoidkude (tonsillid)
  - väikesed süljenäärmed
  - kuulmetõri kõhreline osa
  - m. levator palatini, m. constrictor superior et medialis

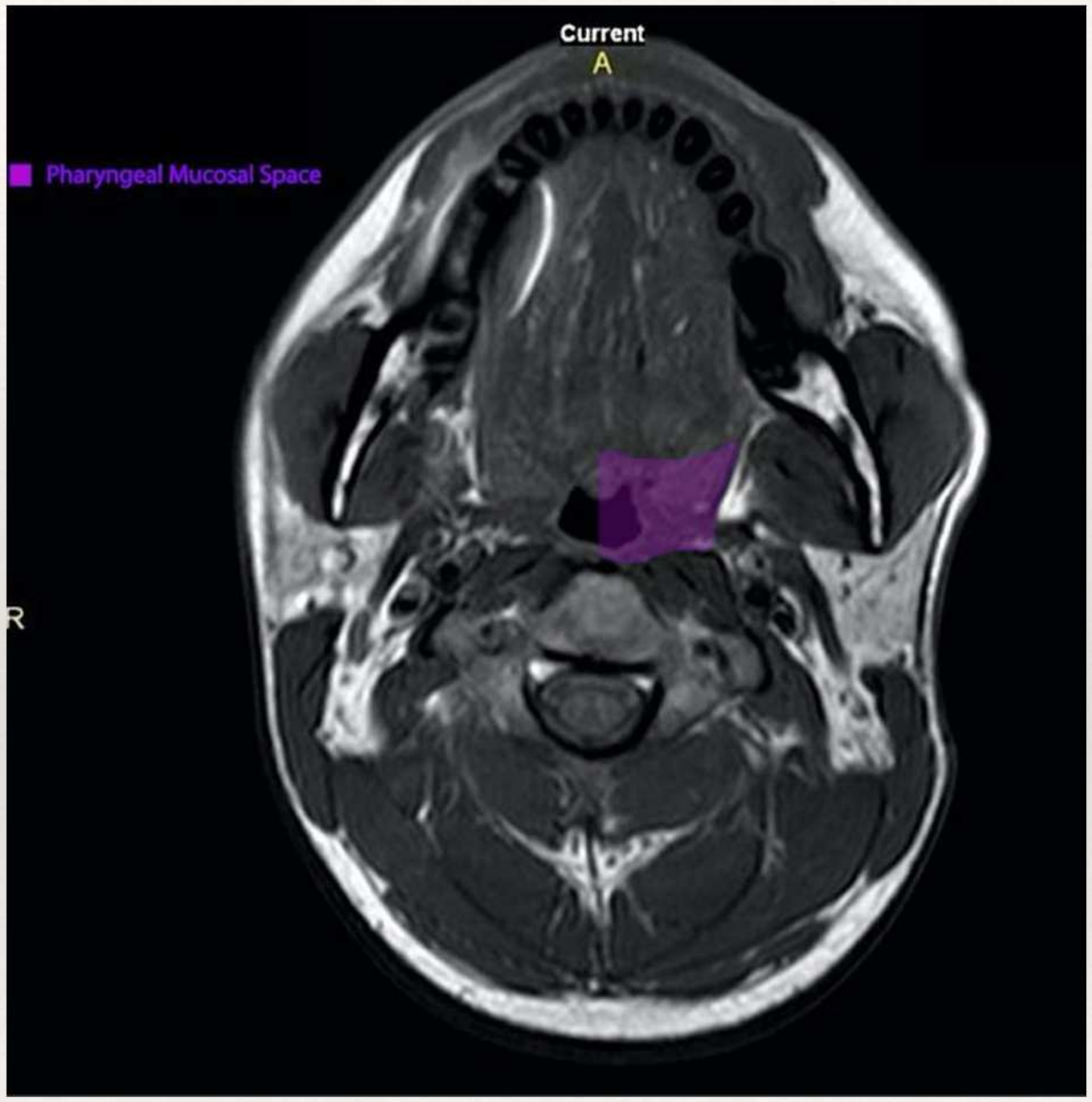

Mastikaatorruum

- Piirid:
  - eesmine: bukaalne ruum
  - posterolateraalne: parotiisruum
  - mediaalne: parafarüngeaalne ruum
- Sisu:
  - mälumislihased
  - alalõualuu keha ja ramuse osa
  - alumine alveolaarnärv
  - a. ja v. alveolaris inferior
  - n. trigeminuse mandibulaarosa (V3)

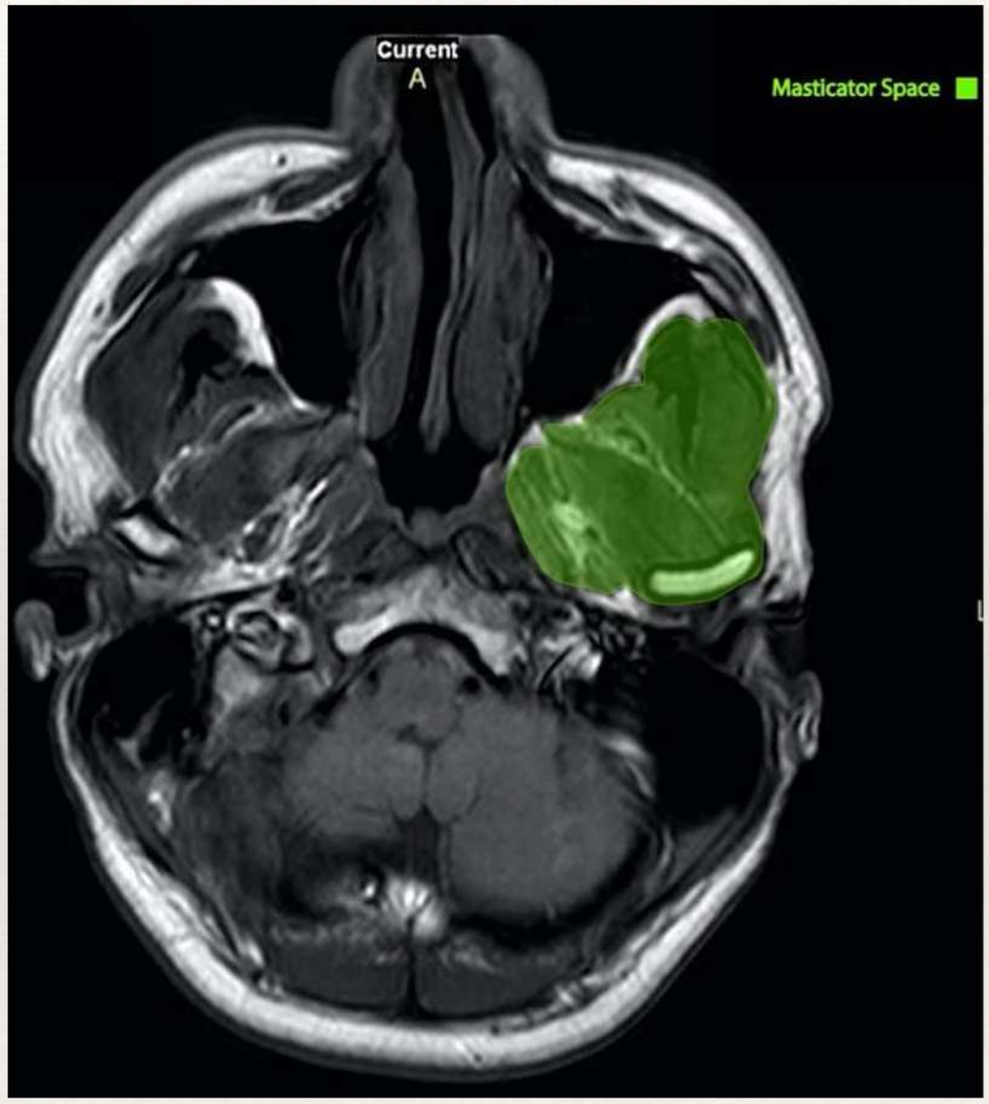

Bukaalne ruum

- Sisu:
  - rasvkude
  - parotiidjuha
  - 20%-l inimestest lisaparotiidnääre
  - näo piirkonna arterid ja veenid
  - n. facialis (VII) bukaalne osa
  - n. trigeminus (V) mandibulaarne osa

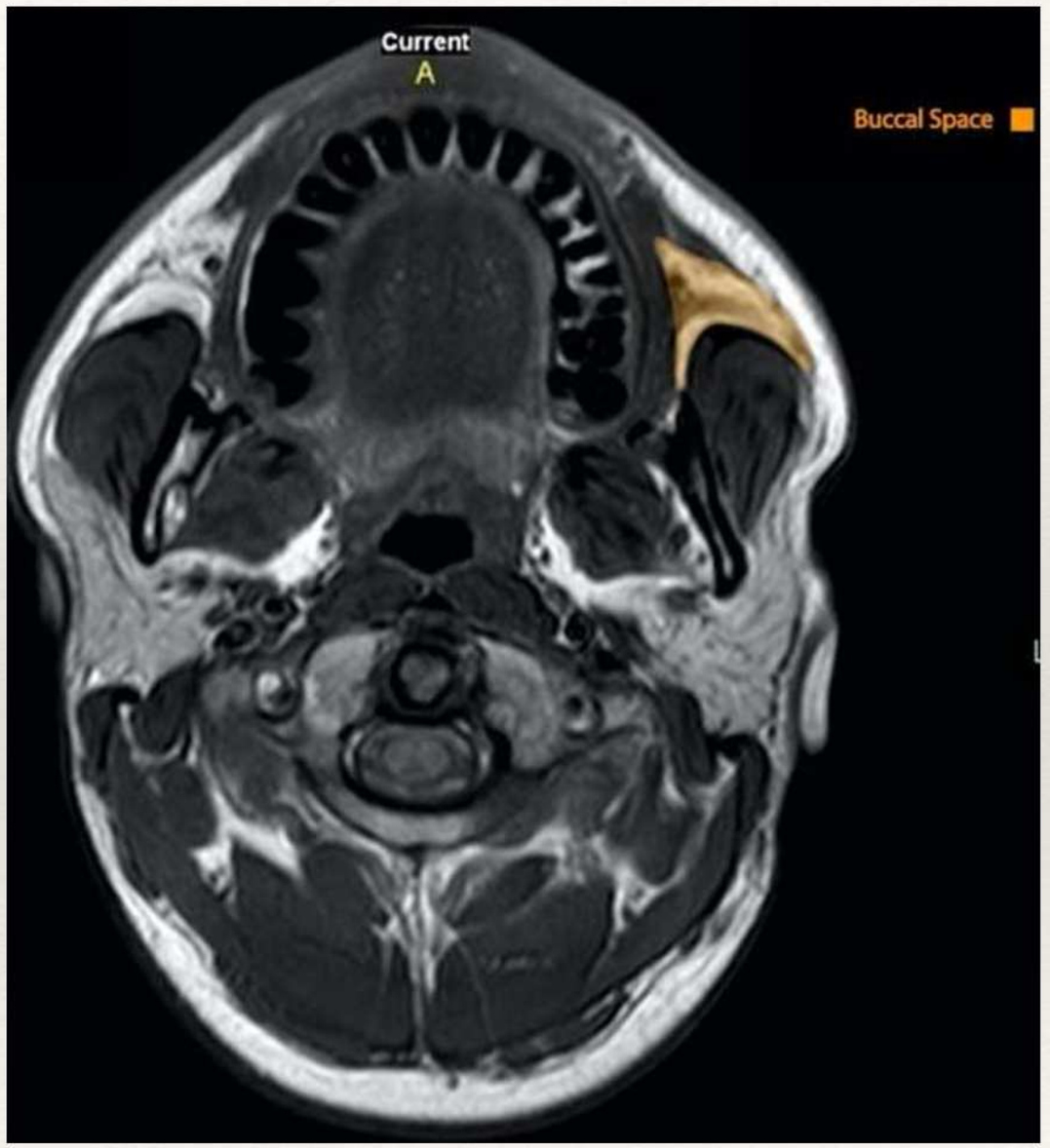

Eesmine kaelaruum

- Fastsiatevaheline ruum
- Sisaldab rasva

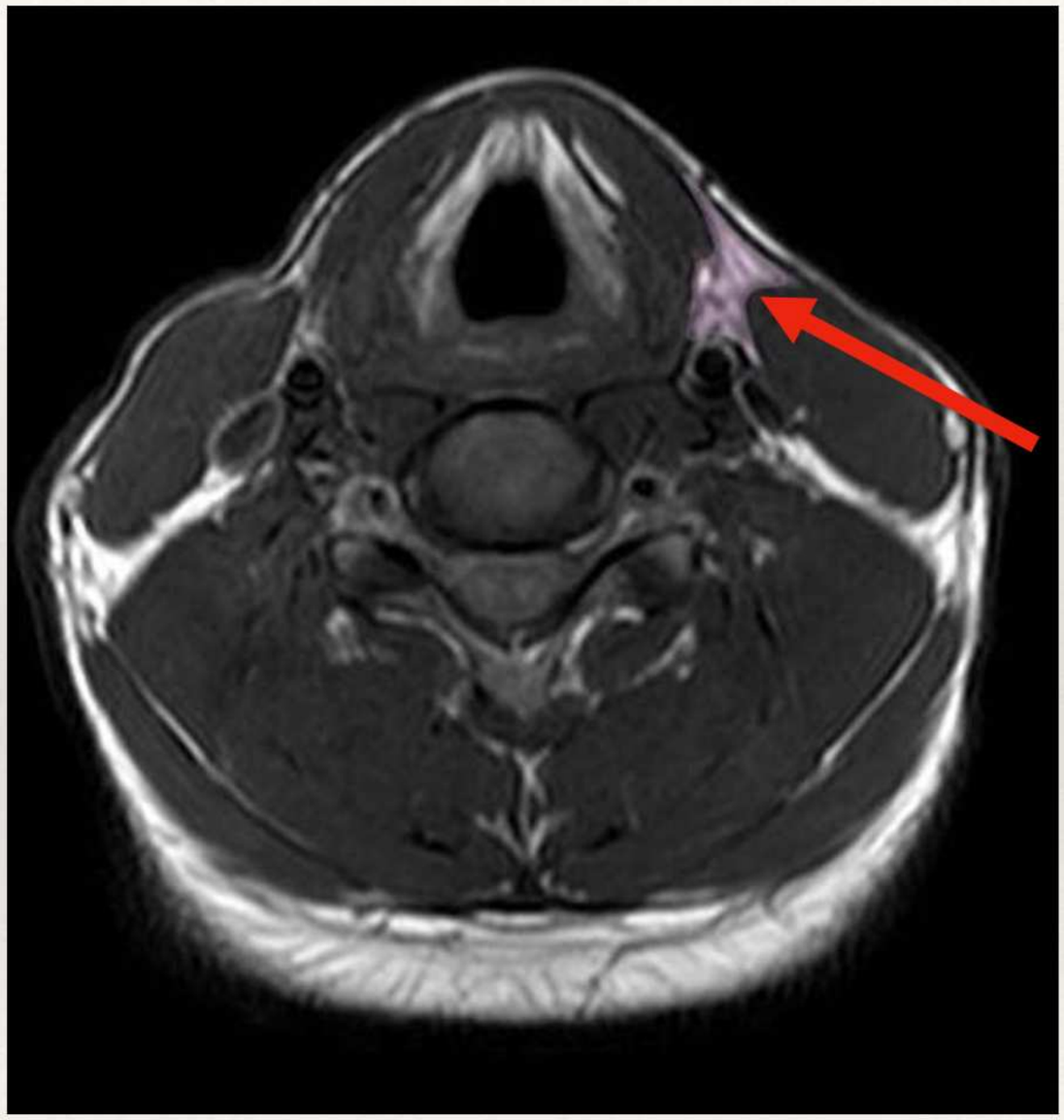

Tagumine kaelaruum

- Ulatub koljupõhimikust rangluudeni
- Sisu:
  - rasvkude
  - n. accessorius (XI)
  - lümfisõlmed
  - preaksillaarne brahhiaalne pleksus

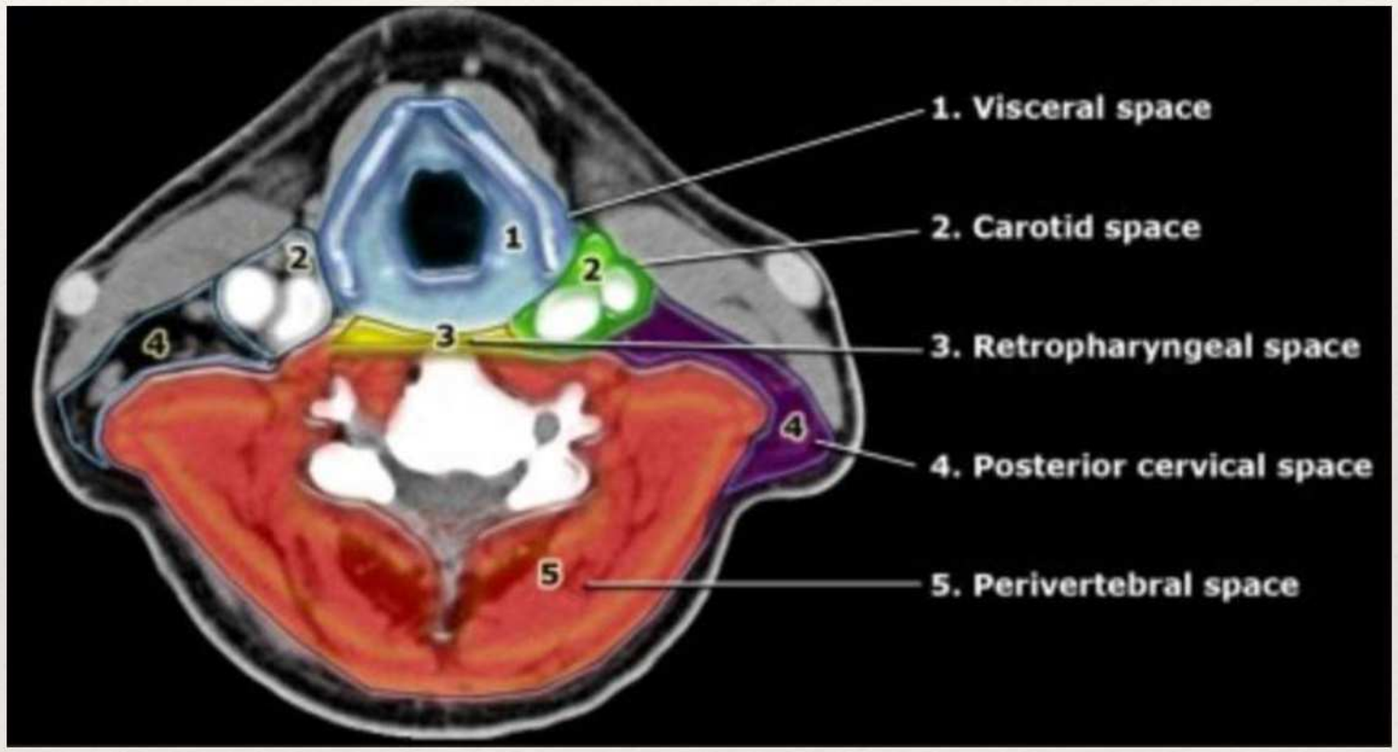

Organite ruum

- Ulatub keeleluust ülamediastiinumini ning on ümbritsetud süvafastsia keskmise kihi poolt
- Sisu:
  - kilpnääre
  - kõrvalkilpnäärmed
  - kõri
  - söögitoru
  - alaneel
  - trahhea
  - n. laryngeus recurrens
  - lümfisõlmed

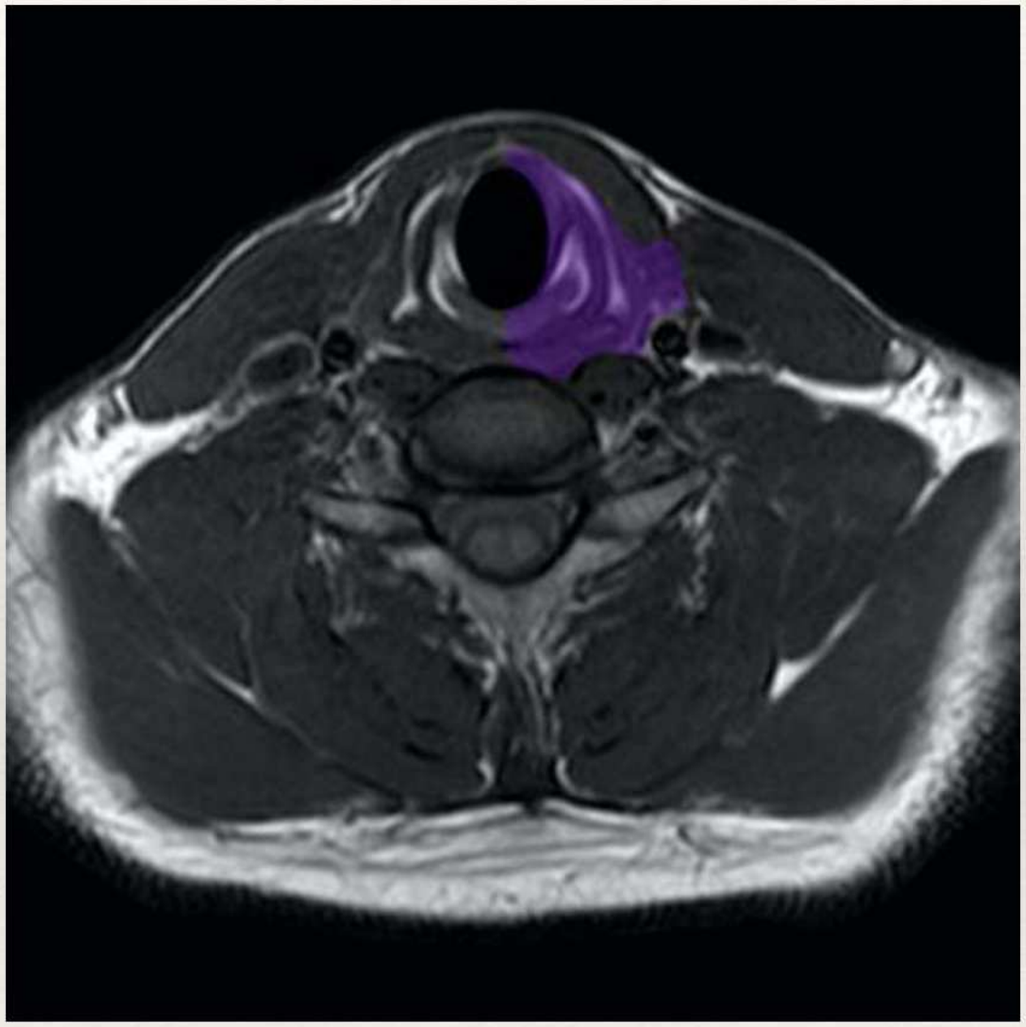

Karotiidruum

- Ulatub koljupõhimikust aordikaareni
- On ümbritsetud kõigi kolme süvafastsia kihi poolt (moodustub karotiidtupe (*sheath)*)
- Sisu:
  - ühine karotiidarter
  - sisemine karotiidarter
  - sisemine jugulaarveen
  - n. glossopharyngealis (IX)
  - n. vagus (X)
  - n. accessorius (XI)
  - n. hypoglossus (XII)
  - sümpaatilised närvid
  - lümfisõlmed

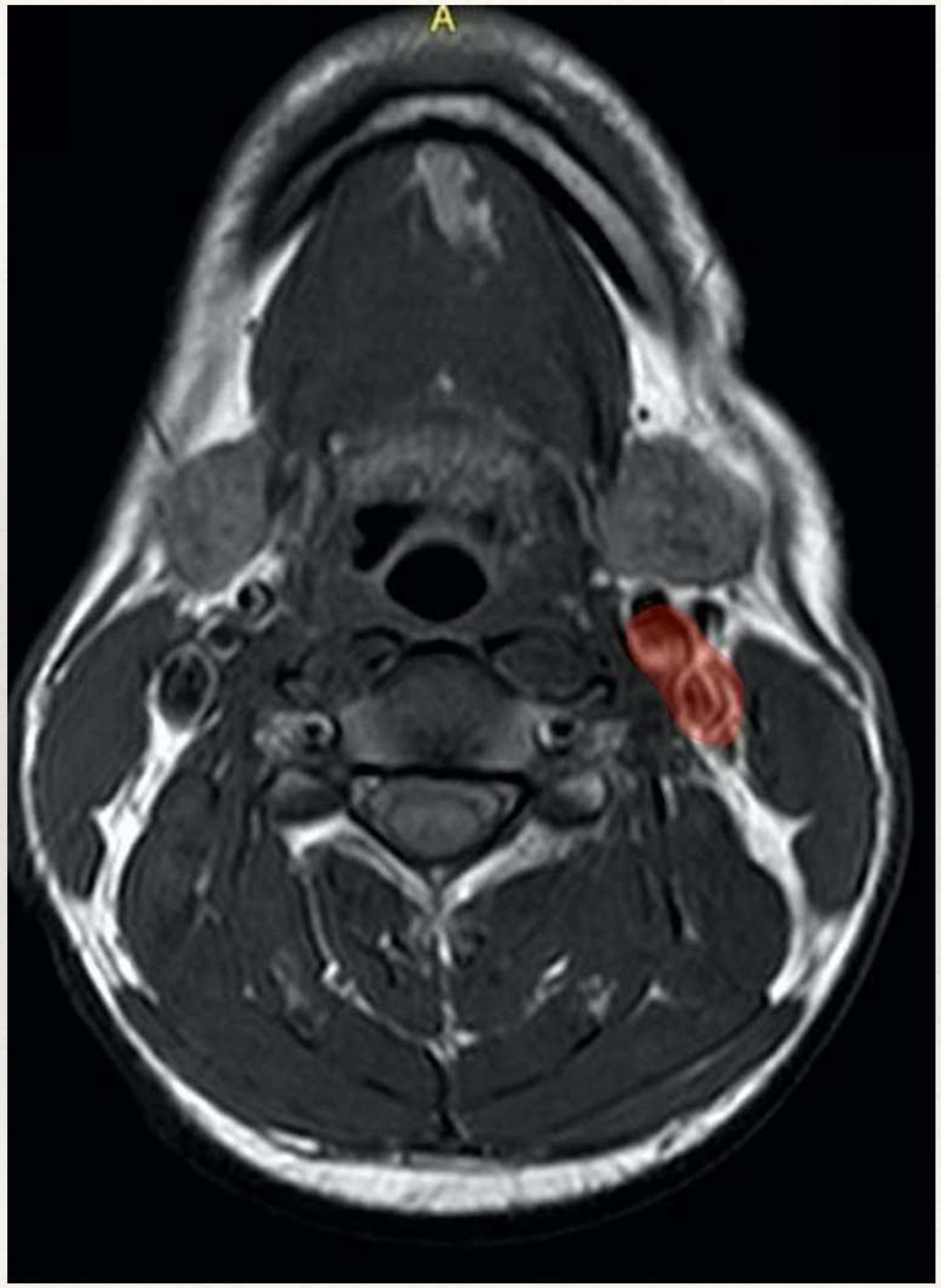

Retrofarüngeaalne ruum

- Ulatub koljupõhimikust tagumisse mediastiinumisse (~trahhea bifurkatsiooni kõrguseni)
- Sisu:
  - rasvkude
  - väikesed veresooned
  - lümfisõlmed (ainult keeleluust kõrgemal)

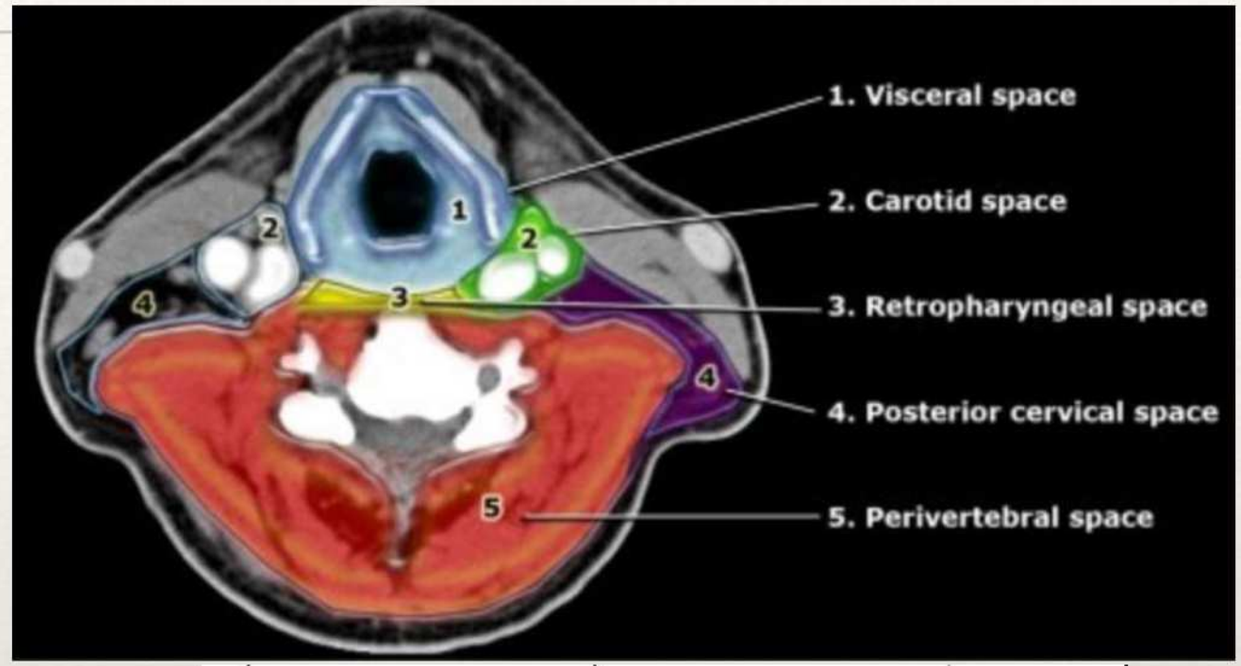

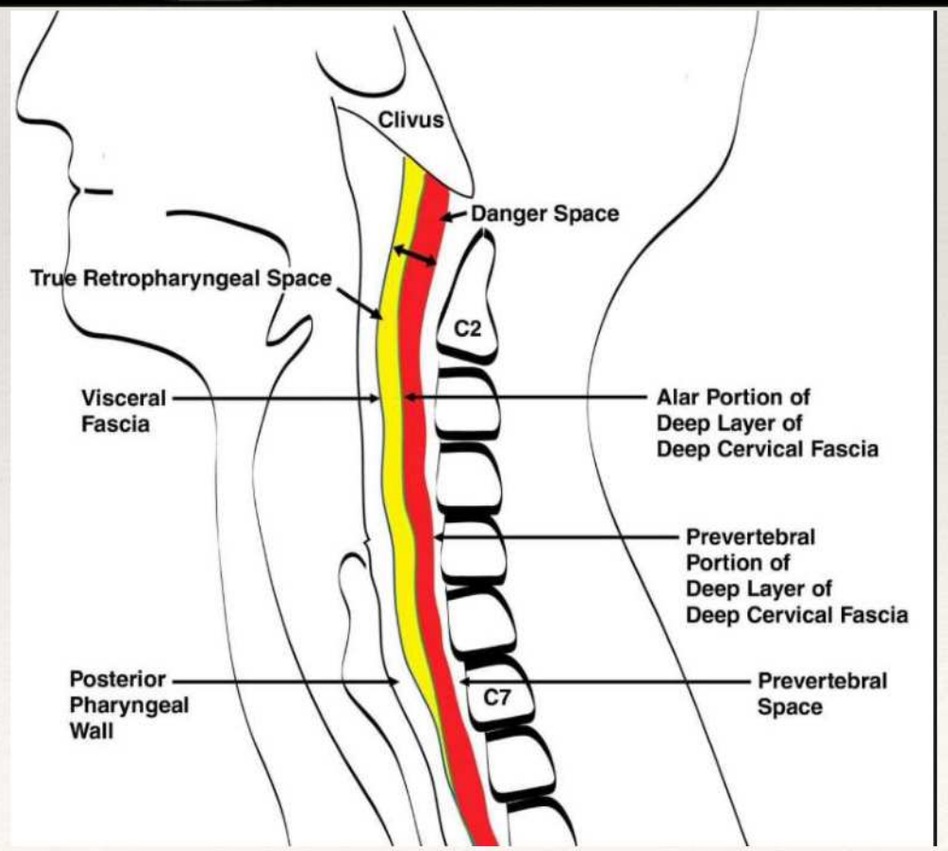

Ohuruum

- Potentsiaalne ruum, mis paikneb retrofarüngeaalse ruumi taga
- Tervetel inimestel retrofarüngeaalruumist eristatav ei ole
- Ühendab kaela süvaruume mediastiinumiga
- Ulatub clivusest kuni diafragmani

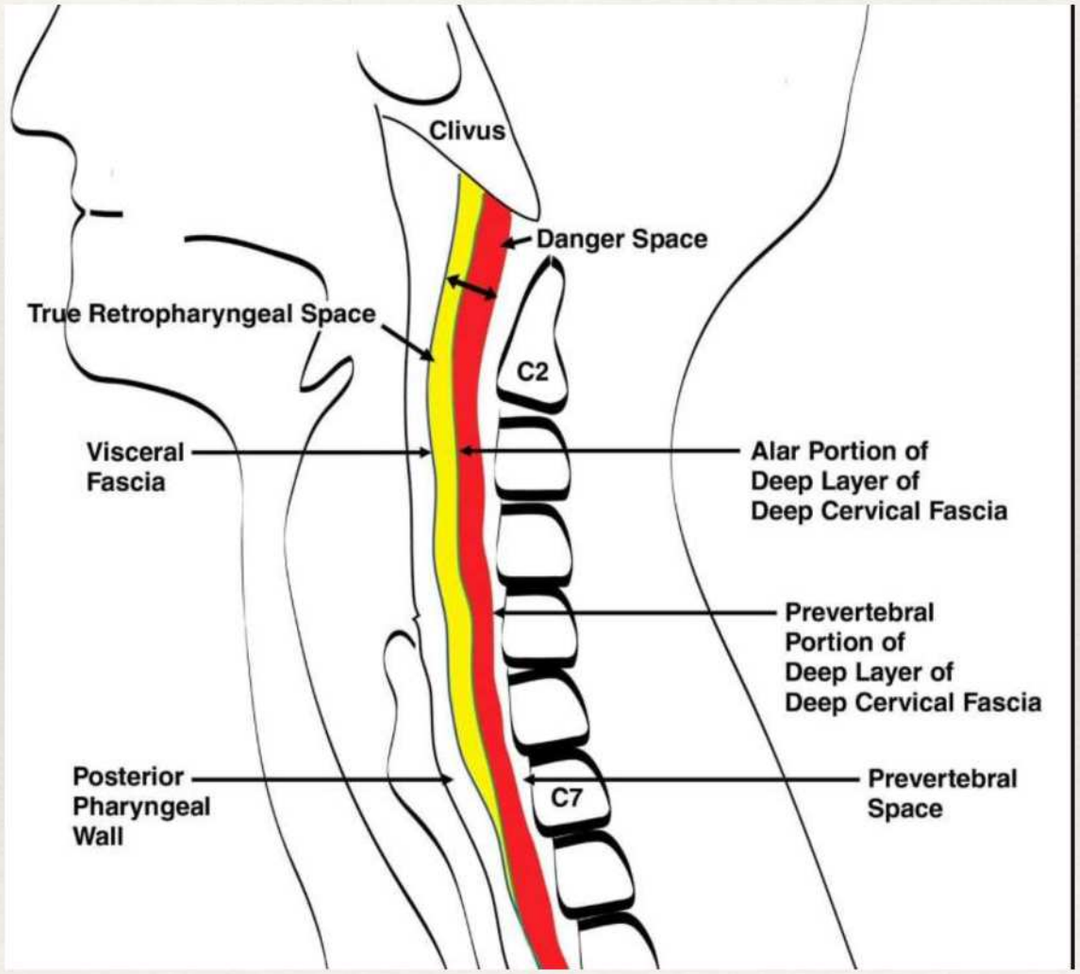

Perivertebraalne ruum

- Prevertebraalne (★) ja paraspinaalne osa★)
- Prevertebraalne:
  - lülikehad ja diskid
  - m. longus colli ja m. longus capiti
  - m. scaleneus
  - vertebraalarter ja -veen
  - n. phrenicus
  - brahhiaalpleksus
- Paraspinaalne:
  - paraspinaalsed lihased
  - lülide tagumised osad

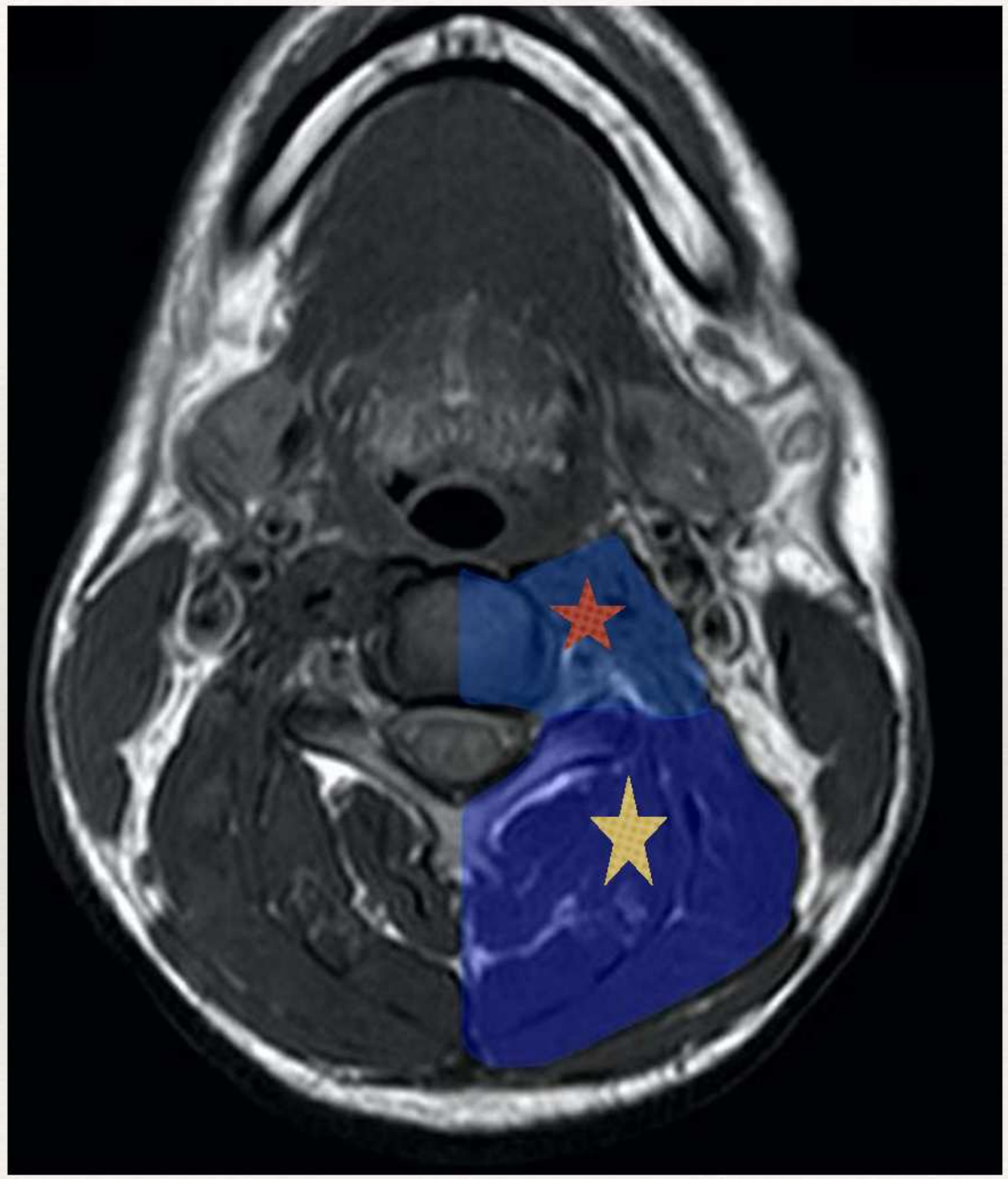

Pea- ja kaelapiirkonna erakorraline radioloogia

- Pea- ja kaelapiirkonna ägedate patoloogiate kuvamine erakorraliselt on muutunud rutiiniks
- Sagedamini tegemist infektsioonide ning põletikuliste protsessidega, harvem põhjuseks kasvajad
- Miks radioloogiliselt uurida?
  - diagnoosi kinnitamiseks
  - põletikukolde lokaliseerimiseks, ulatuse ja tüsistuste hindamiseks
  - hingamisteede hindamiseks
- Modaliteedid:
  - UH
  - **KT** (eelistatult kontrastainega)
  - MRT

RadioGraphics

Emergency Imaging Assessment of Acute, Nontraumatic Conditions of the Head and Neck[1]

Erin Frankie Capps, MD • James J. Kinsella, MD • Manu Gupta, MD
Amol Madhav Bhatki, MD • Michael Jeffrey Opatowsky, MD

CME FEATURE

See www.rsna

Suuõõne infektsioonid

- Enamasti põhjuseks hambainfektsioonid, mis levivad suuõõnde
- Sümptomid:
  - näoturse
  - valu
  - düsfaagia
  - düsfoonia
  - palavik
- II ja III molaari infektsioonid levivad tavaliselt submandibulaarruumi, eesmiste hammaste põletike korral on haaratud keelealune ruum

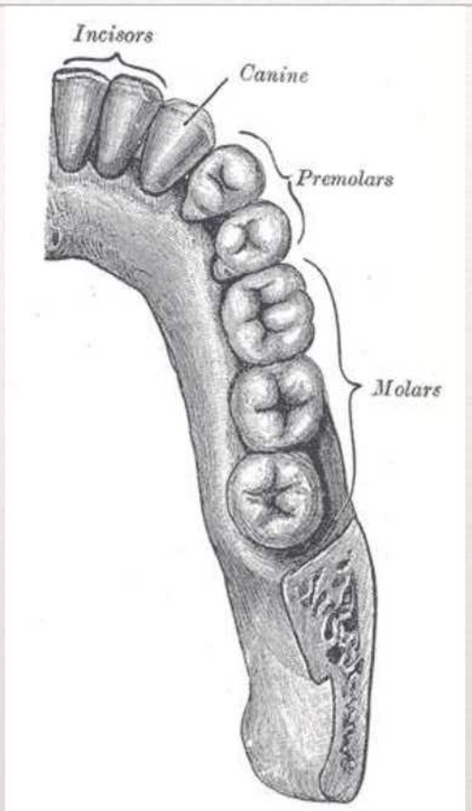

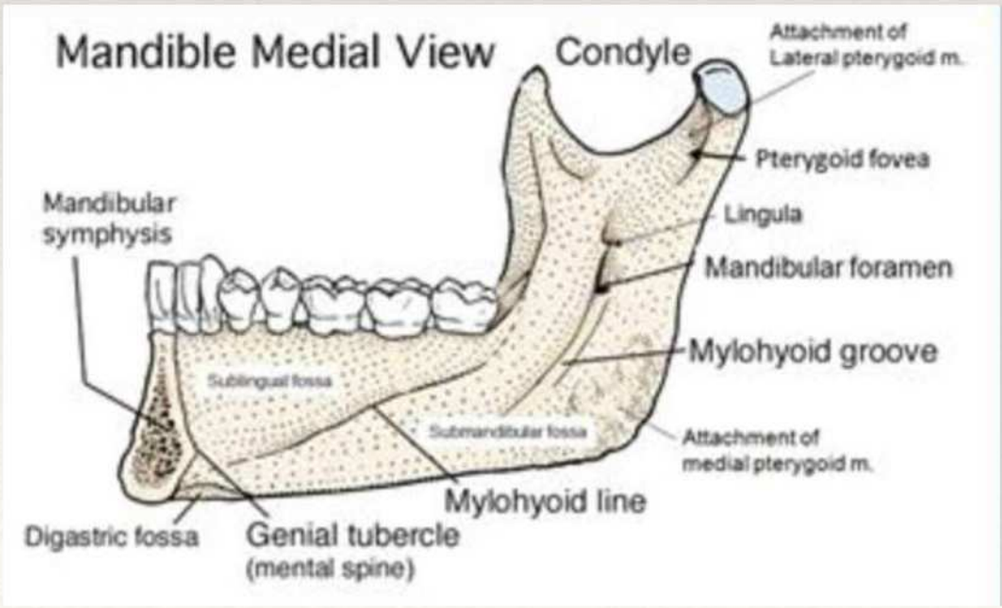

Suuõõne abstsess

- Eelistatuim kuvamismeetod on KA-ga KT-uuring, kus:
  - näha abstsessi servmine kontrasteerumine, kaasuv tselluliidi ja müosiidi leid
  - luuaknaga näha võimalik infektsiooni lähtekoht (hamba periapikaalne abstsess, luukorteksi katkemine)

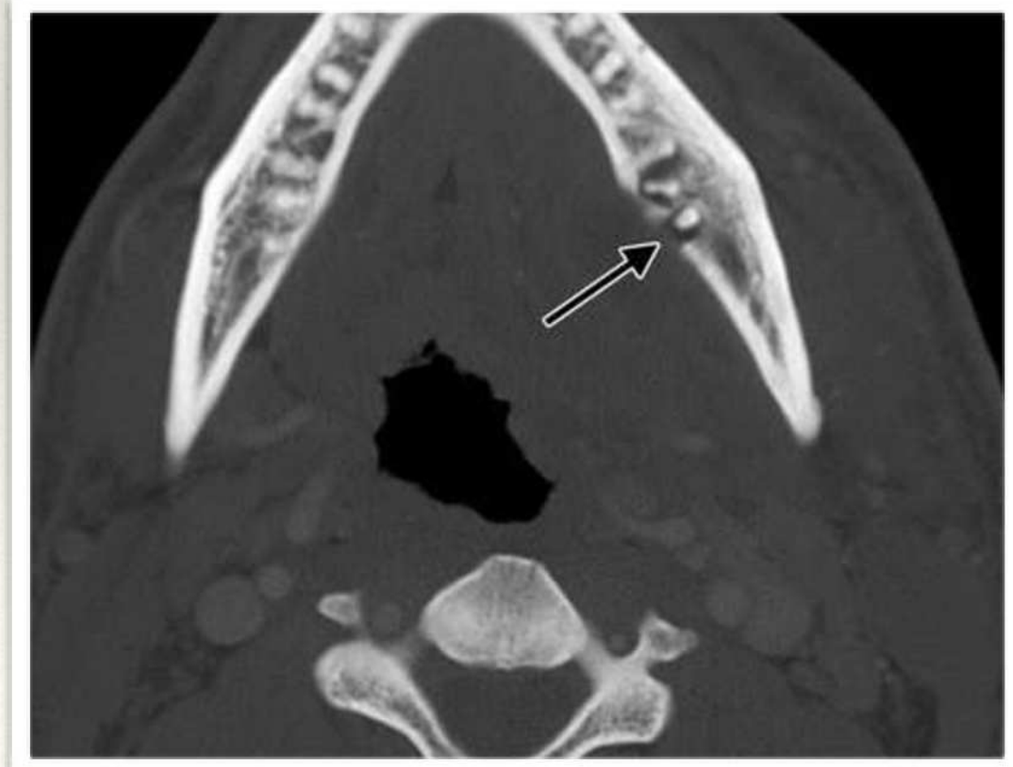

Lõualuude osteomüeliit

- Esineb sagedamini alalõualuus
- Haaratud luukorteks ja luuüdi
- Üldjuhul põhjuseks hammastest lähtunud infekstioon, harvem teised pehmekoe infektsioonid, tüsistunud fraktuurid, võõrkehad
- Sagedamini immuunpuudulikkusega patsientidel

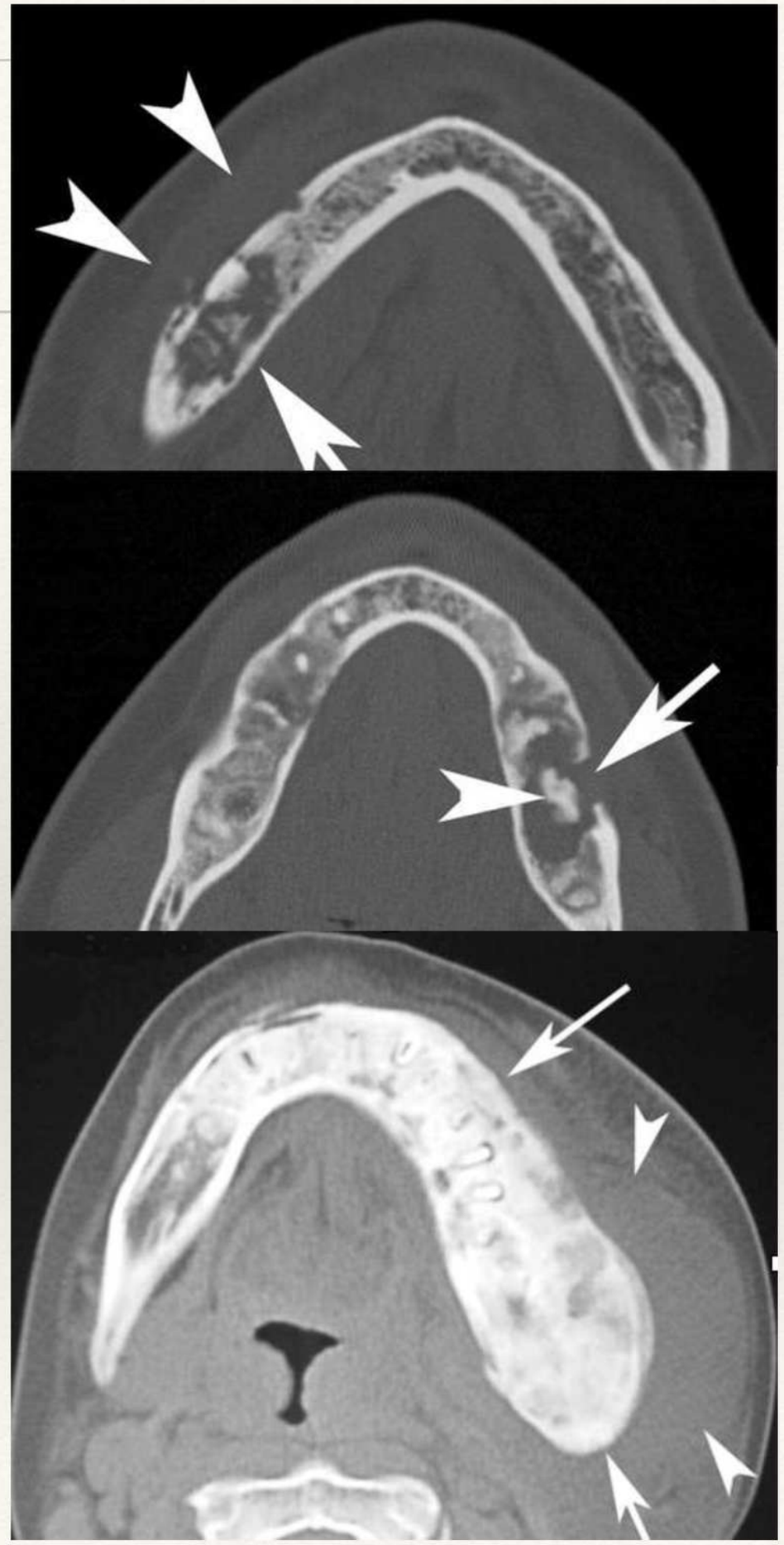

Ludwigi angiin

- Tõsine, eluohtlik suupõhja infektsioon, mis levib kiiresti edasi ümbritsevatesse pehmetesse kudedesse
- Olemuselt tselluliit, mitte fokaalne abstsess (tõeline abstsess võib formeeruda hiljem)
- Tavaliselt haaratud keelelalune, submandibulaarne ja submentaalne ruum
- Enamasti põhjuseks odontogeenne infekstioon (alalõualuu III molaar), harvem peritonsillaarne või parafarüngeaalne abstsess, sialoadeniit, epiglotiit, penetreeriv trauma
- Tekitajad: *Streptococcus sp, Staphylococcus sp* ja *Bacteroides sp*
- Kaebusteks valu, turse, düsfaagia, palavik, keele elevatsioon, süljevoolus, neelamis- ja hingamistakistus
- Objektiivselt on submandibulaarsed koed tihenenud, võib esineda krepitatsioon
- Oluline kiire AB ravi alustamine ja hingamisteede käsitlus

Ludwigi angiin

Destsendeeruv nekrotiseeruv mediastiniit

- Harvaesinev, eluohtlik infektsioon
- Tekib sagedamini odontogeensete ja orofarüngeaalsete infektsioonide tüsistusena (enamasti lähtub odontogeensest, peritonsillaarsest abstsessist)
- Harvem ägada epiglotiidi, kaela lümfadeniidi, parotiidi, türeoidiidi, i/v narkootikumide süstimise jugulaarveeni ning traumaatilise endotrahheaalse intubatsiooni järgselt
- Riskifaktorid: puudulik hambahügieen, diabeet, i/v narkootikumide kasutamine, AIDS, steroidide tarvitamine
- Suremus 14-50%

Destsendeeruv nekrotiseeruv mediastiniit

- Sümptomid:
  - palavik
  - turse
  - trism
  - odünofaagia
  - düsfoonia
  - subkutaanne emfüseem
  - nahapunetus
  - ebamugavustunne rinnus
  - mitteproduktiivne köha
  - hingamispuudulikkus
- Oluline kiire empiiriline AB ravi, enamustel juhtudel vajalik ka kirurgiline ravi

Destsendeeruv nekrotiseeruv mediastiniit

- Kuna kliiniline diagnoosimine on raskendatud ning enamasti vajalik kirurgiline ravi, siis KT-uuringul on oluline roll diagnoosimisel ja ulatuse hindamisel
- Kaela piirkonna infektsioon + infekstioonile viitav leid mediastiinumis:
  - vedeliku-, gaasikogumikud mediastiinumis
  - mediastiinumi rasvkoe infiltratsioon, tiheduse tõus
  - perikardi- ja pleuraefusioon
  - lümfadenopaatia

Destsendeeruv nekrotiseeruv mediastiniit

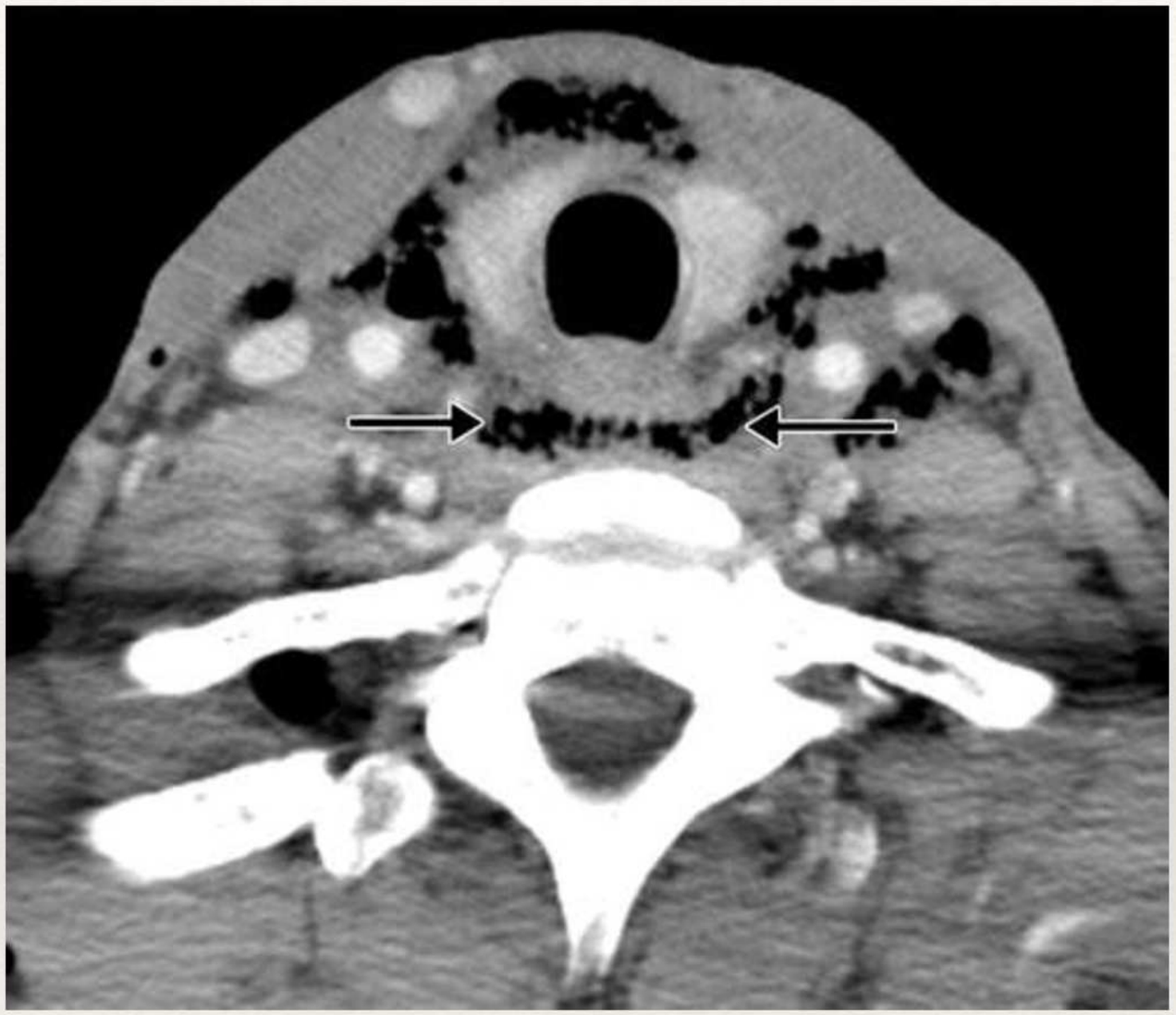

a)

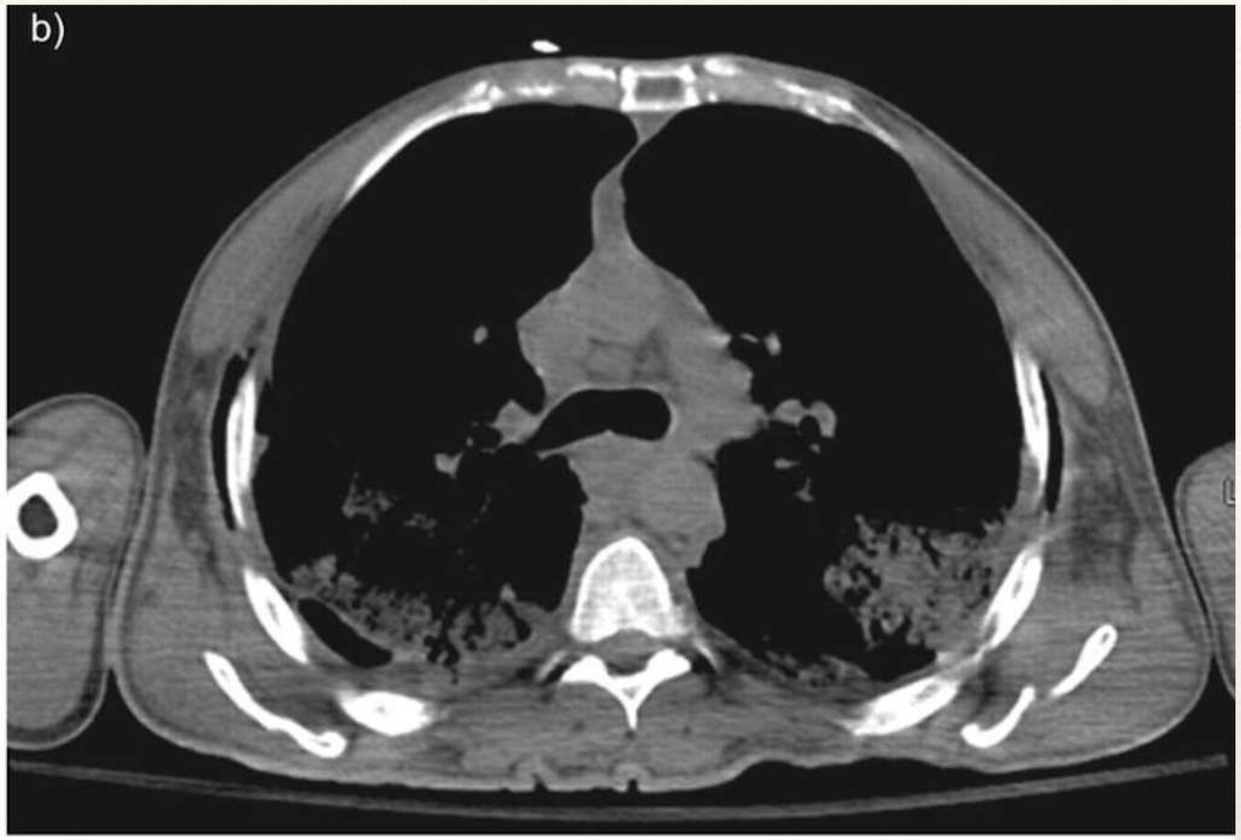
b)

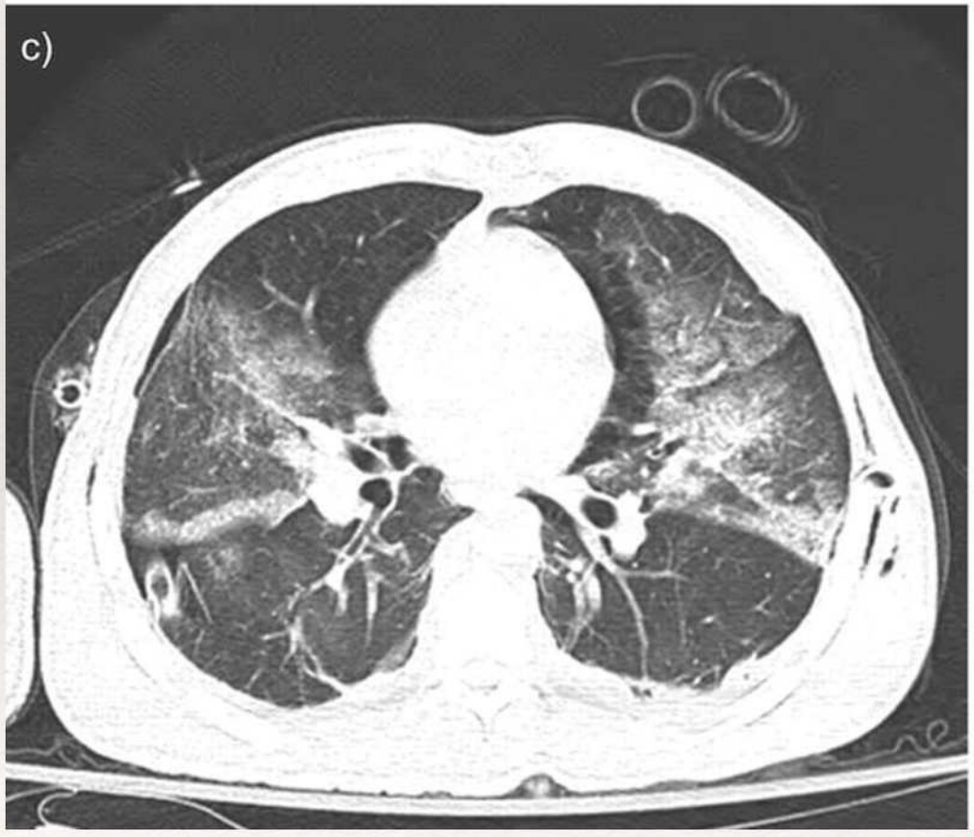
c)

d)

Tonsilliit ja peritonsillaarne abstsess

- Kõige sagedamini esinev kaela süvapiirkonna infektsioon noorte seas
- Sümptomid:
  - ühepoolne kurguvalu
  - palavik
  - lümfadenopaatia
  - düsfaagia
  - tonsillaarsed eksudaadid
  - kõrvavalu
  - trism
- Tavaliseimad tekitajad β-hemolüütiline S*treptococcus, Staphylococcus aureus, Haemophilus influenza*

Tonsilliit ja peritonsillaarne abstsess

- Äge tonsilliit võib supureeruda ning viia intratonsillaarse abstsessi formeerumiseni
- Enamasti läbib infekstioon tonsilli fibrooskapsli ning murrab peritonsillaarsesse ruumi (potentsiaalne ruum tonsilli kapsli ja m. constrictor superiori vahel)
- Peritonsillaarruumist võib infektsioon levida edasi parafarüngeaalsele, mastikaator- või submandibulaarruumi
- AB raviga laheneb peritonsillaarne tselluliit mõne päevaga, ravita moodustub peritonsillaarne abstsess, mis enamasti piirneb tonsilli ülapoolusega

Tonsilliit ja peritonsillaarne abstsess

- Komplitseerumata juhtudel pole radioloogilised uuringud näidustatud
- KA-ga KT-uuring on näidustatud, kui:
  - diagnoos pole selge
  - korrektne objektiivne läbivaatus pole võimalik (nt. trismi tõttu)
  - jääb kahtlus kaela süvaruumide haaratusele või võimalikule komplikatsioonile
  - ravivastus puudub

Tonsilliit ja peritonsillaarne abstsess

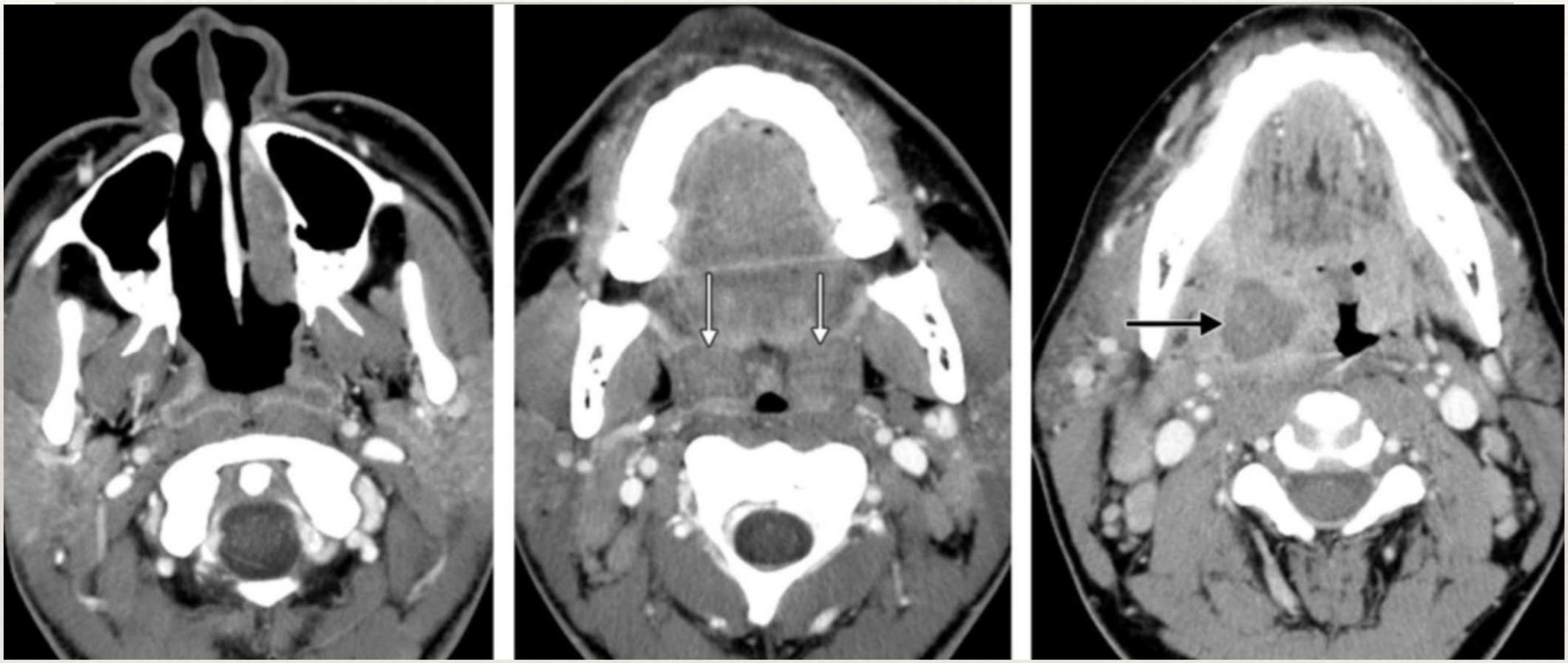

Parafarüngeaalne abstsess

- Esineb tavaliselt lastel ning nooremaealistel, kuid ka immuunpuudulikkusega patsientidel
- Sümptomid:
  - kurguvalu
  - palavik
  - düsfoonia, düsfaagia, düspnoe
  - lümfadenopaatia
  - striidor
  - süljevoolus
  - trism
- Tekib tavaliselt sekundaarselt teiste orofarüngeaalsete infektsioonide otsesel levikul parafarüngeaalruumi või lümfidrenaaži kaudu
- Ravi: i/v antibiootikumid, kirurgiline dreneerimine

Parafarüngeaalne abstsess

- KT-uuringul näha parafarüngeaalruumis kontrasteeruva seinaga vedelikukogum
- Tüsistused:
  - äge kõriturse
  - Lemierre sündroom
  - infektsiooni levik retrofarüngeaalruumi, mediastiinumisse
  - AIC mükootiline aneurüsm, rebend

Retrofarüngeaalsed infekstioonid

- **Äge supuratiivne lümfadeniit** ja **retrofarüngeaalne abstsess**
- Enamasti lastel, kuid järjest sagedamini ka immuunpuudulikkusega patsientidel, lülisamba traumade tagajärjel
- Põhjuseks muu paikme infektsioonide levik retrofarüngeaalruumi lümfisõlmedesse (nt. tonsilliit, farüngiit, otiit, suuõõne põletikud) -> lümfisõlmed suurenevad ja supureeruvad -> ruptureerumise korral formeerub retrofarüngeaalne abstsess
- Retrofarüngeaalne abstsess võib tekkida ka:
  - spondülodistsiidi, osteomüeliidi otsesel levikul retrofarüngeaalruumi
  - penetreeriva trauma korral

Retrofarüngeaalsed infekstioonid

- Sümptomid:
  - palavik, kurgu- ja kaelavalu, liikuvuse piiratus
- Äge supuratiivne lümfadeniit:
  - KT-uuringul näha retrofarüngeaalsete lümfisõmede tsentraalne tiheduse langus, perifeerne kontrasteerumine ning ümbritseva koe infiltratsiooni tunnused
- Retrofarüngeaalne abstsess:
  - perifeerse kontrasteerumisega vedelikukogum retrofarüngeaalruumis
    - Oluline hinnata ka:
      - infektsiooni levikut ohuruumi kaudu mediastiinumisse
      - õhuteede ahenemist
      - lülisamba ja epiduraalruumi haaratus
      - ulatumine karotiidruumi (jugulaarveeni tromboseerumine, pseudoaneurüsmi formeerumine, AIC ahenemine)
- Kiire ravi korral prognoos hea (AB ravi, õhuteede käsitlus, vajadusel kirurgiline ravi)