Haigusjuht

Tatjana Vask

01.02.12

Anamnees:

- 1990 sündinud noormees
- PERHi Estris andmed al. 2008
- Suitsetaja al. 2006
- Muidu terve

- 03.08.2008 äge haigestumine nõrkusega, öise higistamisega; rögaeritus vähene, mädane.

05.08.08 RÖ-THORAX (Keilas)

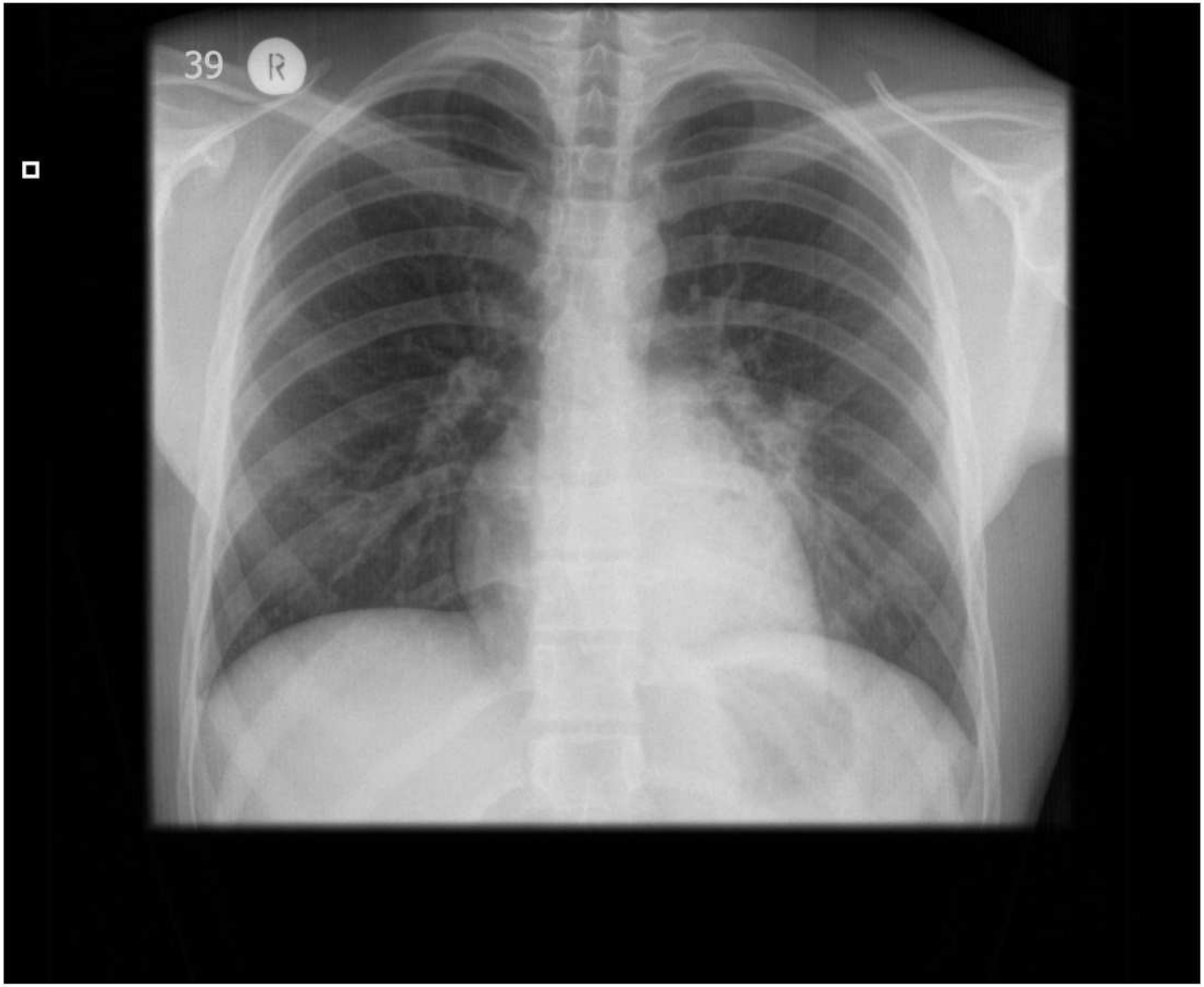

- AB ravi.
- Kliiniliselt paranes.
- Spirograafia ii.

- **Diagnoos – J18.9**: täpsustamata vasempoolne pneumoonia.

12.08.08 RÖ-THORAX (PERHis)

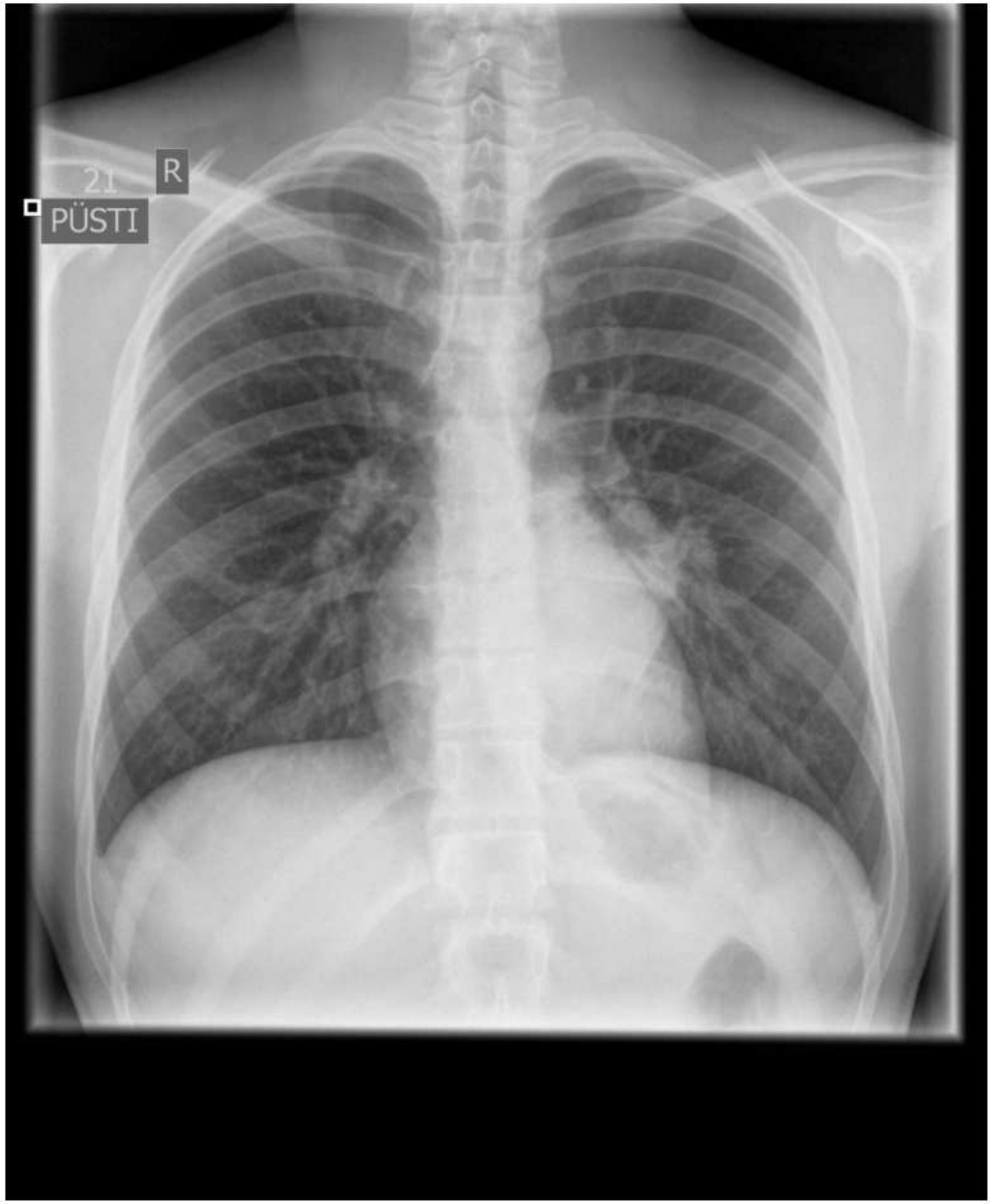

Radioloogi vastus: vasema hiiluse projektsioonis infiltratiivne varjustus.

Arvamus: leid sobib vasempoolsele pneumooniale.

Haiguse kulg:

- 19.12.11 pöördus EMOsse – perearst suunas.
- Kaebused: ~kuu aega köha, kõrge palavik.
- Eelnev ravi: AB (Augmentin)
- EMOs: CRV 141 mg/L, leukotsütoos

RÖ →

19.12.11 RÖ-THORAX

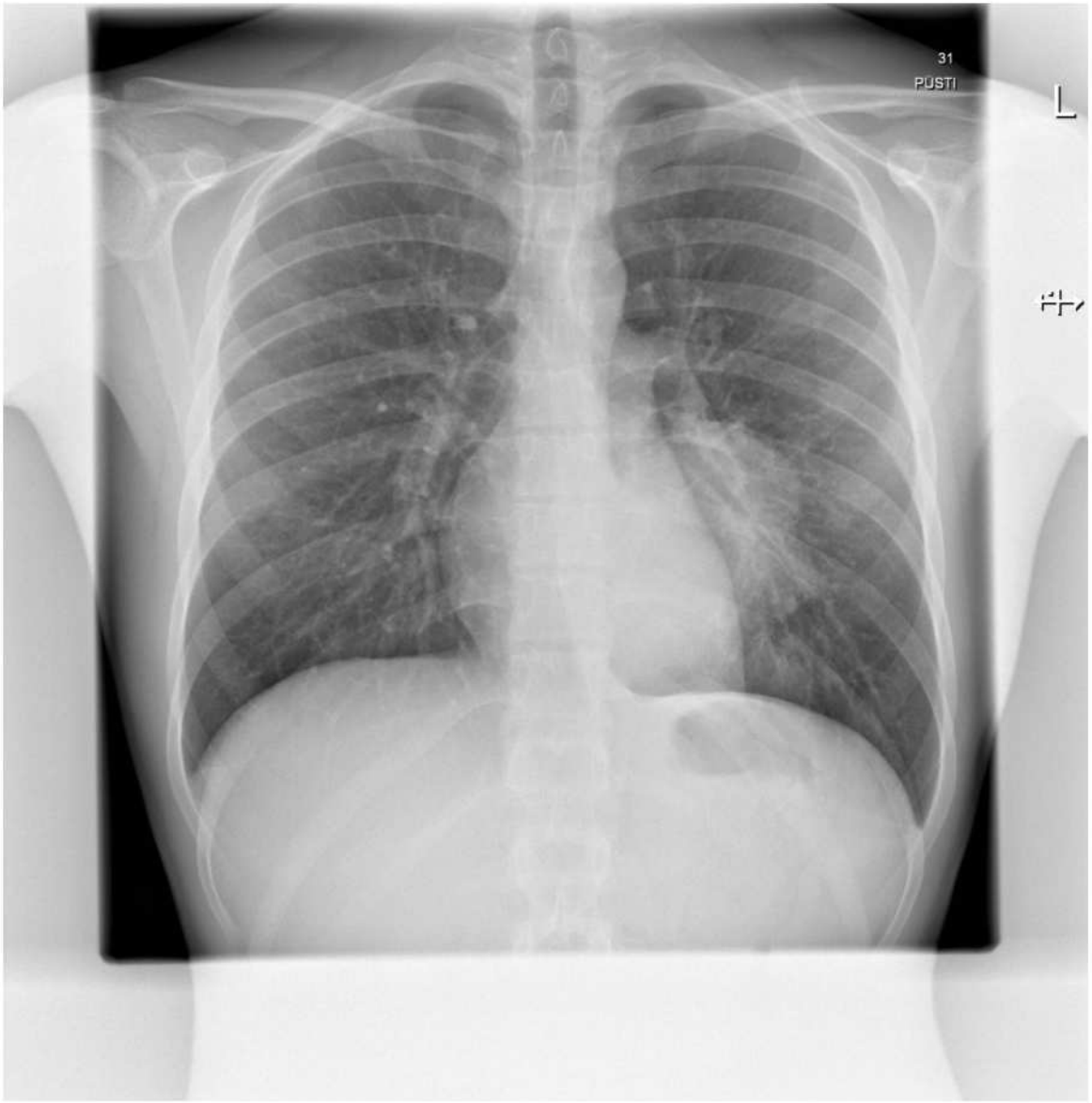

Tu?

19.12.11 KT:

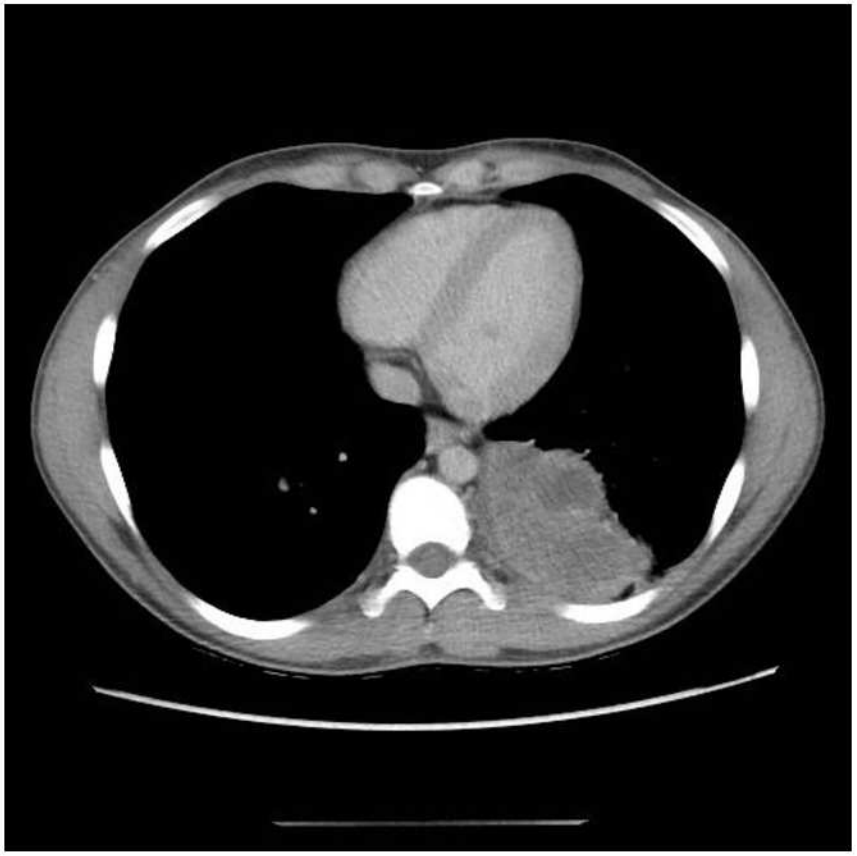

KIRJELDUS:
Vasaku kopsu alasagaras peamiselt S10 projektsioonis paraspinaalsel on õhustamata ebaühtlaselt kontrasteeruv kopsuosa - konsolidatsioon, milles on vedeliku tihedusega alad sees - multitsüstiline konsolidatsioon.
ARVAMUS:
- pulmonaalne sekvestratsioon?
- ei saa välistada ka Tu

Pulmonaalne sekvestratsioon:

- Pulmonaalne sekvestratsioon - mittefunktsioneeriv kopsukude, mis on eraldatud normaalsest kopsust.
  - **Verevarustus süsteemsest arterist**
  - **Ei ole ühendust bronhiga**

Intralobaarne (75-90%):	Ekstralobaarne (10-25%):
Jagab vistseraalset pleurat kopsuga	On iseseisvalt vooderdatud pleura poolt
Vanemad lapsed ja täiskasvanud	Vastsündinud
•Süsteemne verevarustus •Drenaaz pulmonaalveenide kaudu	•Süsteemne verevarustus •Drenaaz süsteemsete veenide kaudu

Diagnostic Imaging – J.W.Gurney – Chest
Speciality Imaging: HRCT of the Lung – J.W.Gurney
Thoracic Imaging/ Pulmonary and Cardiac Radiology – W.R.Webb

20.12.11 КТ-ангио

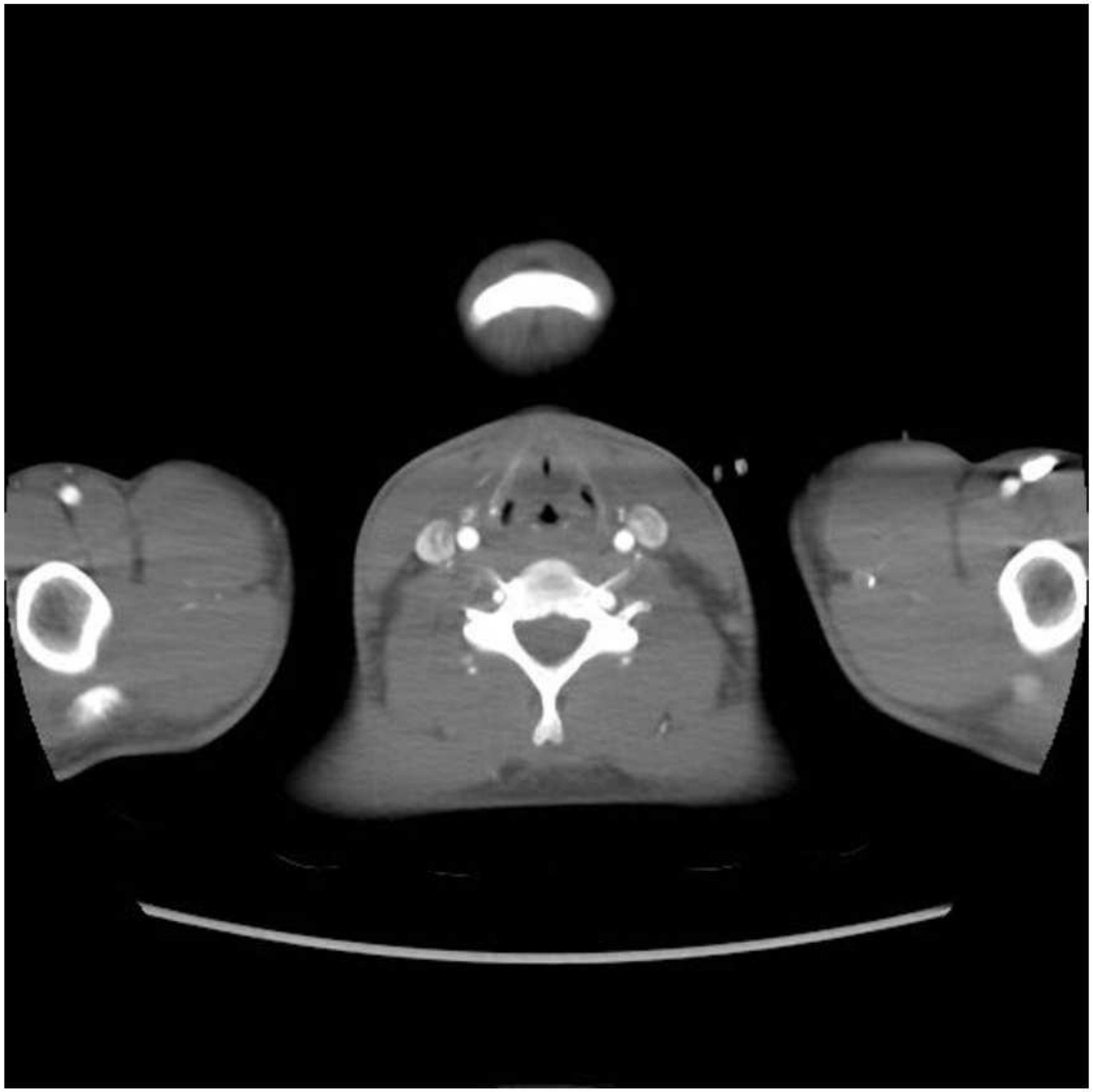

20.12.11 KT-angio MIP axial

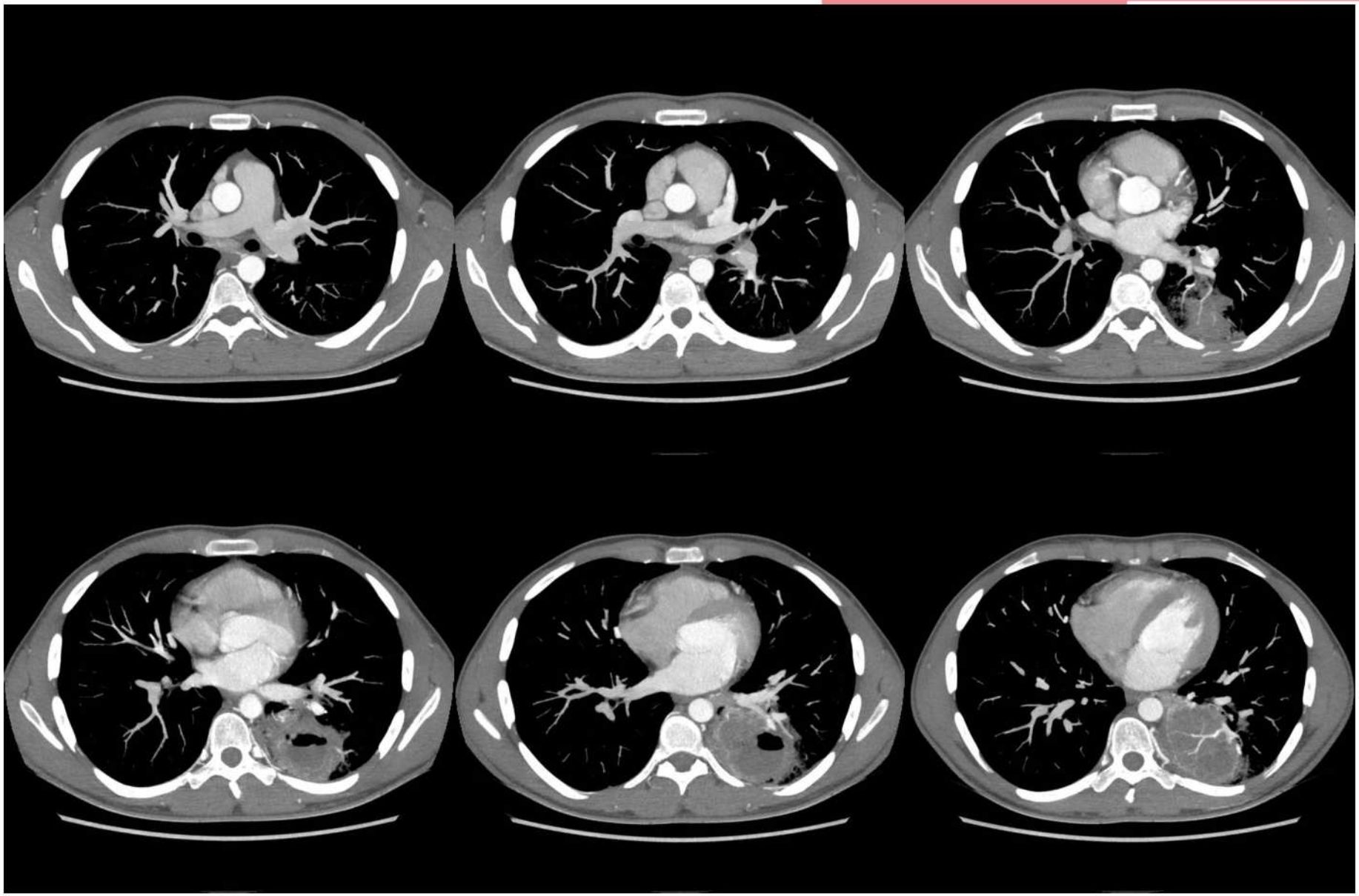

Pulmonaalarteri harud

Pulmonaalveenid

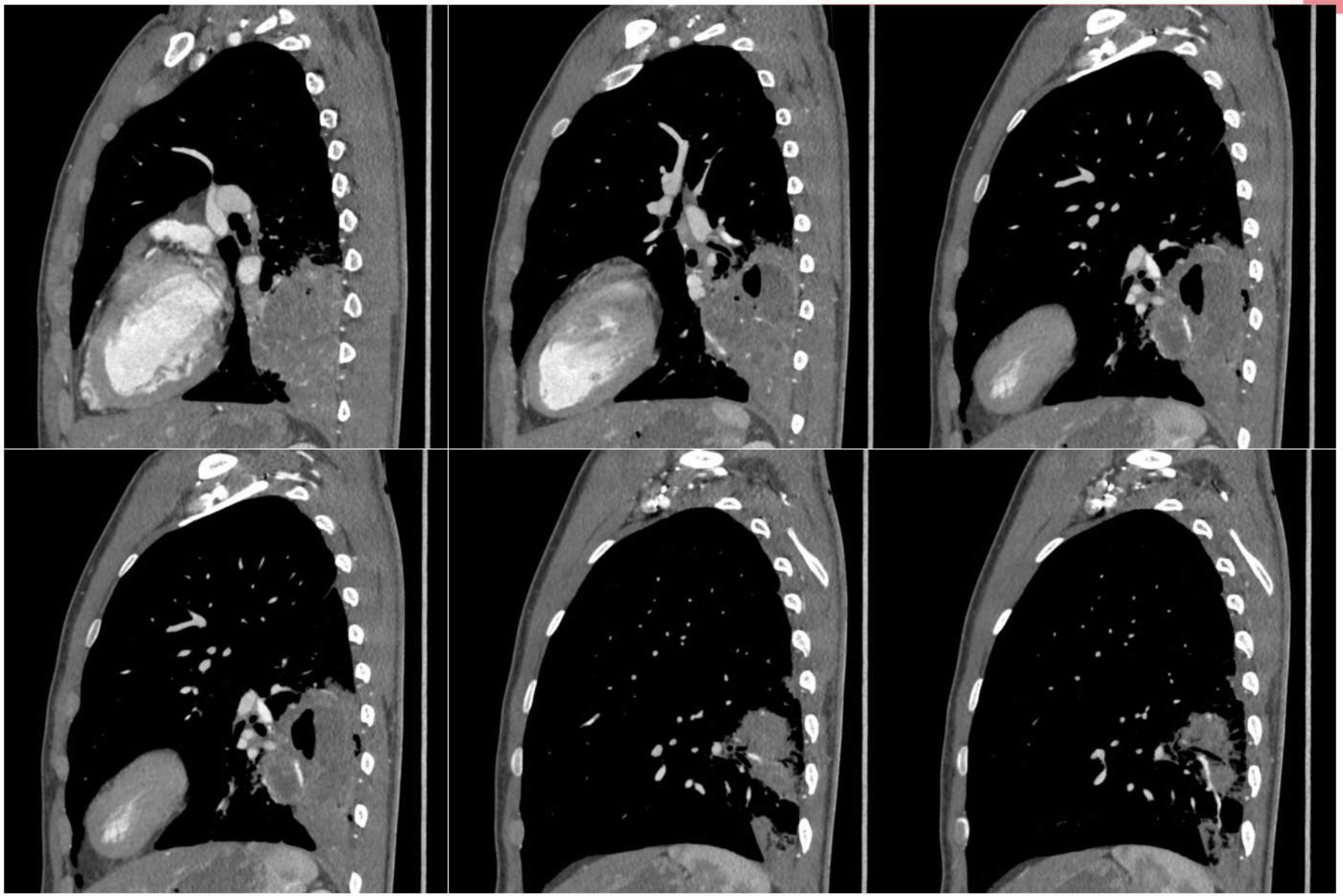

Bronhid

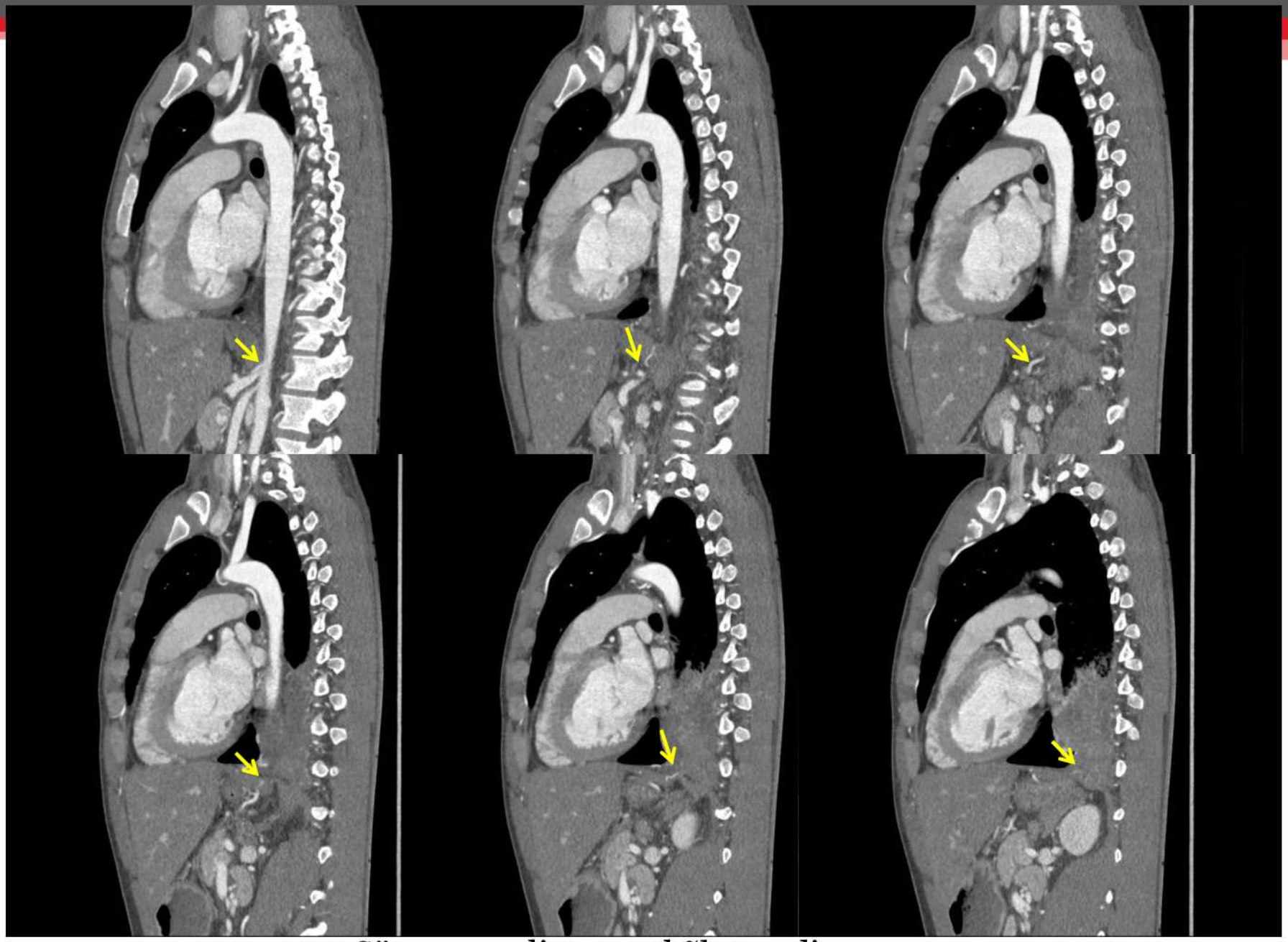

Süsteemne lisaarter kõhuaordist

Kokkuvõte KT-uuringust:

- Multitsüstiline konsolidatsioon
- Pulmonaalarterist verevarustus
- Drenaaz pulmonalveenide kaudu
- Lisamassis jälgitavad bronhid
- Kõhuardist tuleb peenikene lisaarter

Dif.diagnoos:

- Ekstralobaarne sekvestratsioon
  - vt. eeltoodud tabelit
- Krooniline pneumoonia
  - ei ole toitvaid veresooni
- Nekrotiseeriv pneumoonia/Abstsess
  - ei ole toitvat arterit
- Kontusioon
  - anamnees
- Obstruktiivne pneumoonia/tsentraalse Tu tõttu
  - Tu!
- Kongenitaalne tsüstiline adenomatoidne malformatsioon

Kongenitaalne tsüstiline adenomatoidne malformatsioon

(Congenital Cystic Andematoid Malformation)

- CCAM – multitsüstiline, intralobaarne mass, mis koosneb düsorganiseeritud kopsukoest.
- 70% avastatakse esimestel elunädalatel ja 10% esimestel eluaastatel. Täiskasvanutel harva.
- CCAM mass on ühenduses bronhiga, on varustatud pulmonaalsete arterite poolt ning **harva** võib ka esineda süsteemne arteriaalne verevarustus.

CCAM:

- I tüüp: sisaldab ühte või mitut tsüsti (>2 cm). Tavaliselt õhuga-täidetud (või õhk-vedeliku nivooga). Võib täita kogu hemitooraksit.
- II tüüp: mitmed tsüstid (<2 cm diameetriga). Õhuga-täidetud tsüstid, soliidne mass ja konsolidatsiooni alad. Kaasuvana neerude ja südame anomaaliad.
- III tüüp: sisaldab mikroskoopilisi tsüste. Radioloogiliselt näeb välja nagu soliidne mass.

Täiskasvanutitel CCAM:

- Multistüstiline mass
- Retsidiveeruvad pneumooniad
- Võimalikud retsidiveeruvad pneumotooraksid
- Võivad transformeeruda bronhoalveolaarseks kartsinoomiks

21.12.11 Bronhoskoopia

- Vasema alasagara VI segmendist mädast eritist.
- DGN: vasema kopsu alasagara mädane infektsioon.

- BAL, MB külvid, harjaga sondeeritud:
  - TBC neg.
  - Anaeroobseid ega aerobseid mikroobe ei kasva

27.12.11 OPERATSIOON

- THORACOTOMIA SIN. LOBECTOMIA NF.PULM.SIN.
- Revisioonil kopsu alasagaras ca 5 cm tihke põletikuline kolle.
- Ligeeritud kopsu alasagara arterid topeltligatuuridega ja bronh stapleriga.
- Alumine kopsuveen läbitud stapleriga.
- Kopsu patoloogilist kollet toitvat dominantset süsteemset arterit **ei** sedasta.

Histoloogia 28.12.11:

- Histoloogiliselt on kopsuparenhüümis alveoolid laienenud ning täidetud granulatsioonikoega, milles esinevad rohked polümorfonukleaarid ja eksudaat, mis ulatuvad välja bronhiolaarsete valendikeni. Interstiitsiumis esineb õrn fibroos ja aktiivne põletikuline infiltraat. Põletikuline protsess ulatub pleurani. Granuloome ei täheldatud.
- Morfoloogiliselt sobib leid intraparenhüümsele abstsessile. Maliigsust ei ole.

Radioloogiline lõplik diagnoos:

-Kongenitaalne tsüstiline adenomatoidne malformatsioon

Kliiniline lõplik diagnoos:

-Kopsumädanik koos kopsupõletikuga

TÄNAN!

Kasutatud kirjandus:

- Diagnostic Imaging – J.W.Gurney – Chest
- Speciality Imaging: HRCT of the Lung – J.W.Gurney
- Thoracic Imaging/ Pulmonary and Cardiac Radiology – W.R.Webb
- RIS, Ester