Insuldi visualiseerimine

Tiiu Tomberg

TÜ närvikliinik

TÜK radioloogiateenistus

Insuldi klassifikatsioon

Isheemiline insult:

ajuinfarkt (AI)

reversible ischemic neurologic deficit (RIND) – 24 t kuni 3 p.

aju transitoorne isheemia (ATI) – 24 t.

Hemorraagiline insult:

ajuhemorraagia (AH)

subarahnoidaalne hemorraagia (SAH)

Ajuinfarkti patogeneetiline klassifikatsioon

- Territoriaalne infarkt (ACM>ACP>ACA).
- Piirialade infarkt – hemodünaamiline patogenees.
- Lõpp-harude infarkt – pikad penetreeruvad arterid, valgeaine kolded.
- Lakunaarne infarkt – väikesed penetreeruvad arterid.
- (Vaskulaarne isheemiline entsefalopaatia – mikroangiopaatia erivorm)

Vaskulaarsed kahjustused

- **Makroangiopaatilised** (trombemboolilised) – ekstra- või intrakraniaalsed.

Riskitegurid: esikohal hüperlipideemia, südamehaigused.

- **Mikroangiopaatilised** –

Riskitegurid: esikohal art. hüpertensioon, suhkurtõbi.

Patogeneesis olulised lisaks:

- Hemodünaamiline mehhanism – piirialade infarkt.
- Koagulopaatiad.

Kortikaalse AI näiteid

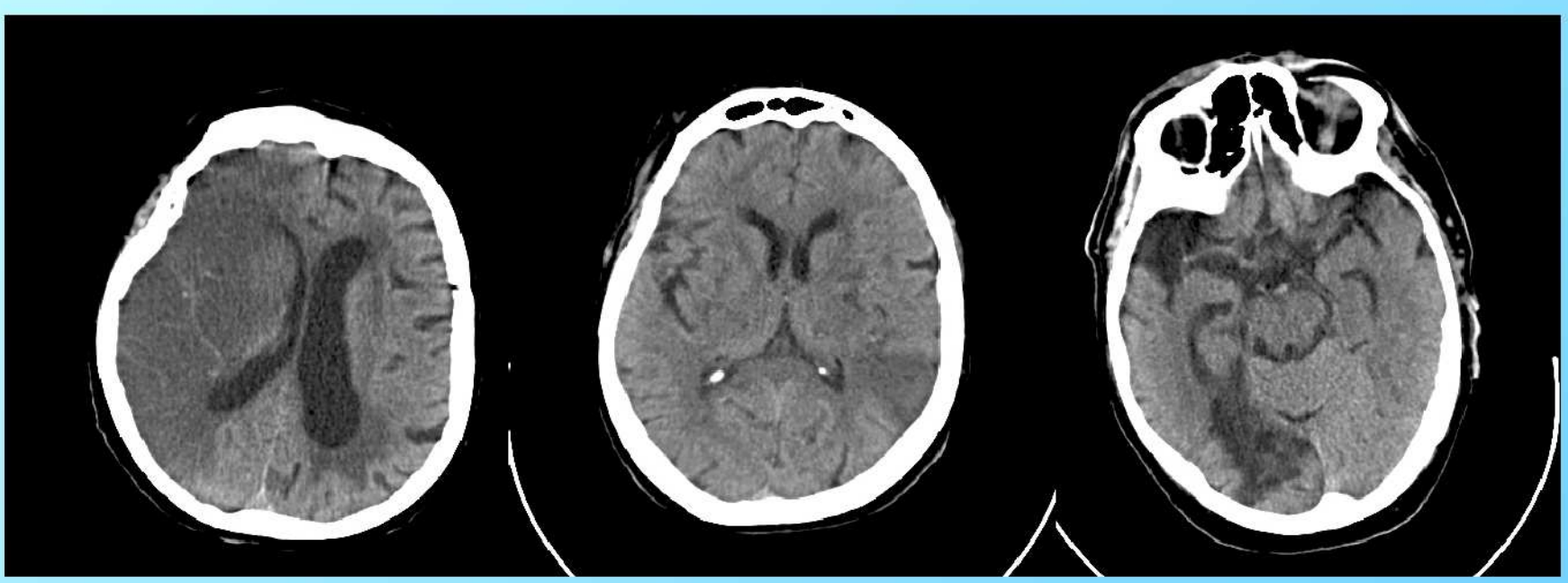

Piiriala infarkt (*border-zone, watershed infarction*)

- Kahjustuvad vaskularisatsiooni piirialad kortikaalsete arterite vahel

  ACM / ACA või ACP vahel.
- Patogenees – hemodünaamiline, kannatavad kriitilised perfusioonialad.
- Sagedamini P-O piirkonnas.

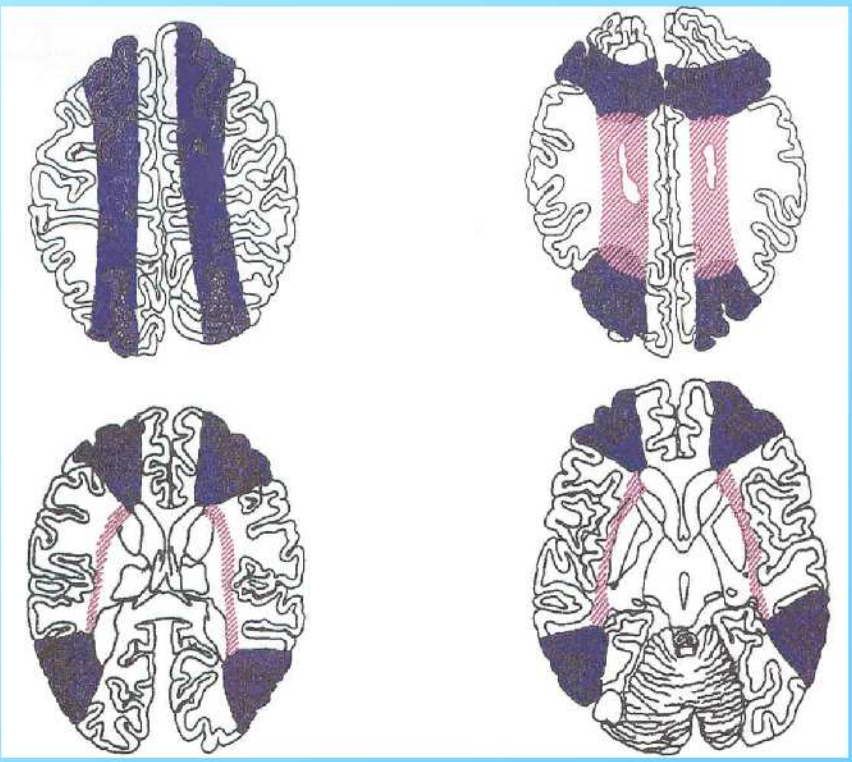

Piiriala infarkt

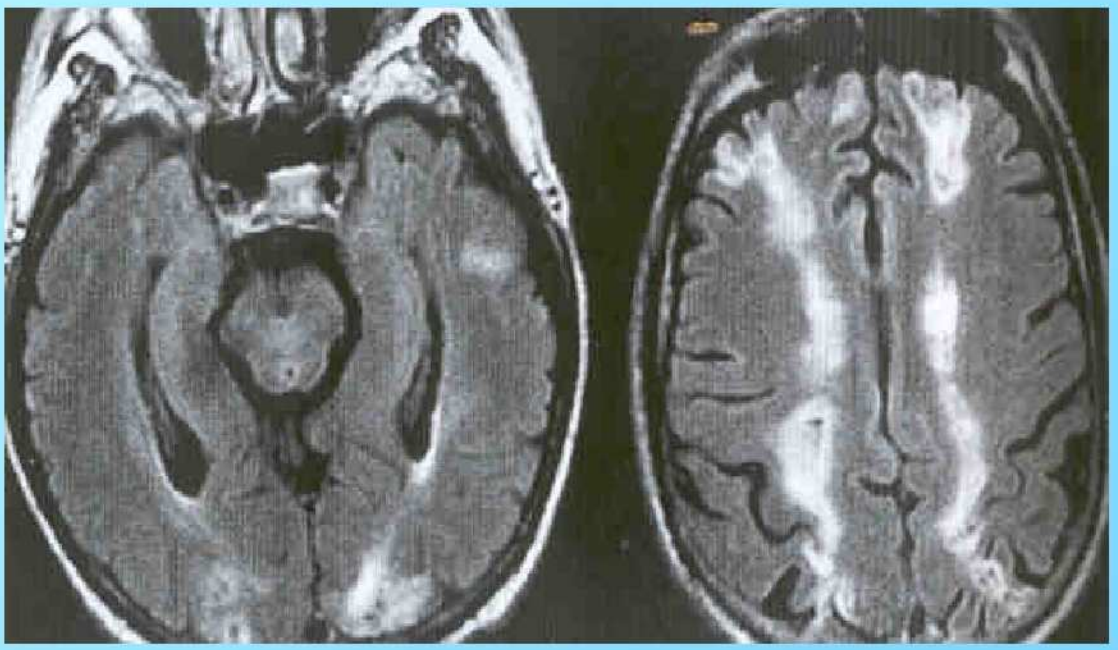

Subkortikaalsed infarktid

- Väikeste arterite oklusioon – **lakunaarne infarkt** (*status lacunaris*) – **täielik** infarkt.
- Arterioolide ahenemine – hüpoperfusioon – **mittetäielik infarkt** (isheemia) sügaval valgeaines (Binswangeri sündroom)
- Kollete lokalisatsioon erinev – tekivad erinevad kliinilised sündroomid.
- Lõpp-staadiumis mõlemad muutused esinevad koos.

Lakunaarsed infarktid vs perivaskulaarsed ruumid

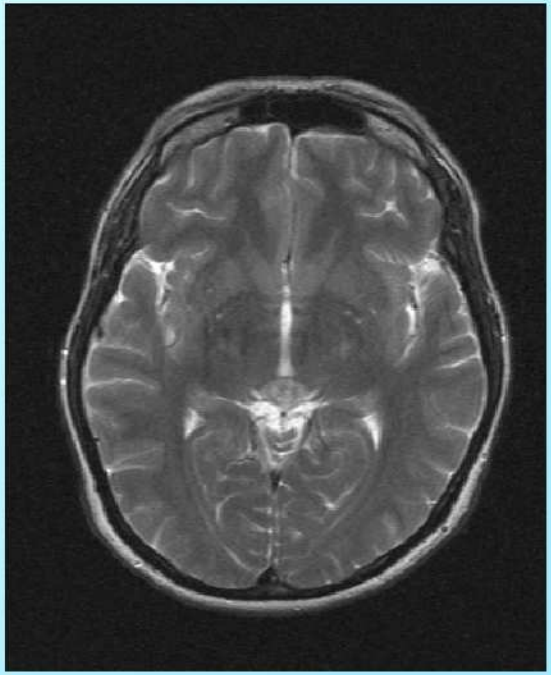

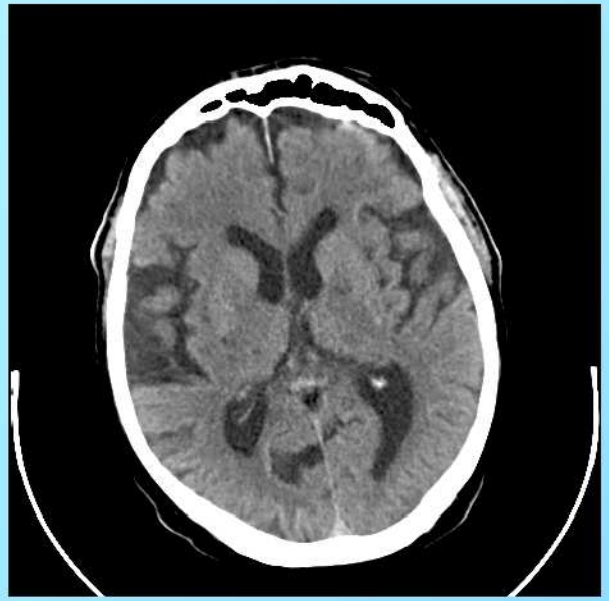

Valgeaine kahjustus (subkortikaalne arteriosklerootiline entsefalopaatia)

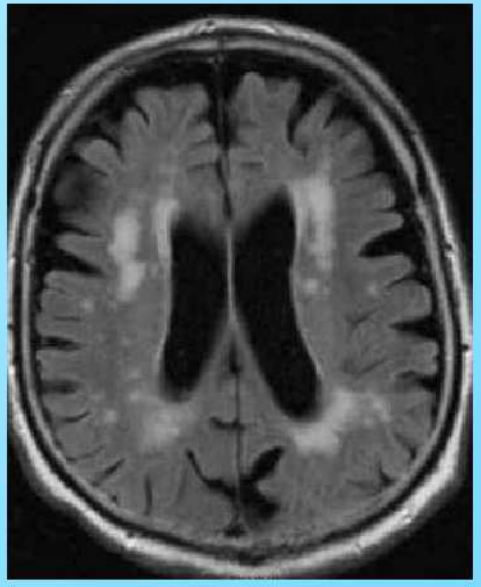

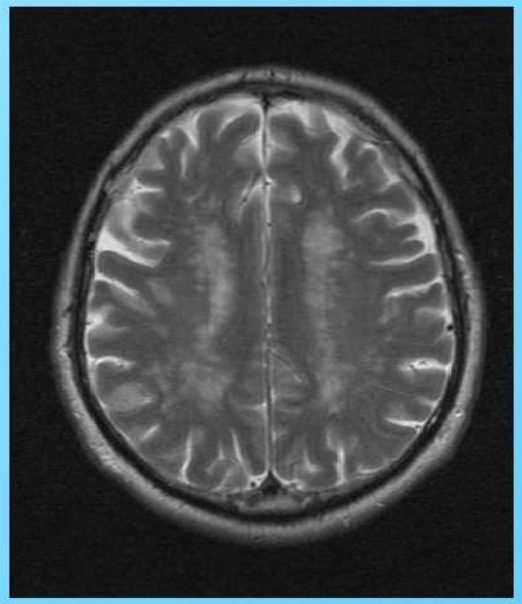

Valgeaine (VA) kahjustuse patogenees

arteriaalne hüpertensioon

↓

hüpertensiivne angiopaatia

↙ ↘

AVV vähenemine, autoregulatsiooni häire

↓

HEB kahjustus

↙ ↘

transudatsioon, valgeaine turse

↙ ↓ ↘

fok.spongioos, VA atroofia, demüelinisats

↓

lümfotsüütide infiltratsioon

Radioloogilised uuringud
Eesmärk

- Kas on tegemist insuldiga?
- Kas neuroloogiline defitsiit on põhjustatud isheemiast või hemorraagiast?
- Ägeda isheemilise insuldi tõendamine/infarkti kujunemise prognoosimine ravi valikuks – trombolüütiline ravi.
- Kahjustuse lokalisatsiooni, ulatuse määramine (prognoos).
- Etioloogia hindamine – vaskulaarne süsteem.
- Tüsistuste diagnoosimine.

Meetodid

- Kompuutertomograafia (KT)
  - KT-perfusioon
- Magnetresonantstomograafia (MRT)
  - Difusioon (DWI), perfusioon (PWI)
- Angiograafia
  - DSA, KT-AG, MRA, MRV
- Ultraheli-doplerograafia

Ajuinfarkti histopatoloogilised staadiumid

- **Nekroosistaadium** 1–4 p. –

  neuronite ja gliiarakkude nekroos, valgeaine demüelinisatsioon.
- **Absorptsioonistaadium** alates 4. p. –

  nekrootilise koe fagotsütoos (makrofaagid)

  max turse 4–5 päeval

  fogging effect 7–8. p
- **Kolde organiseerumine** – kujuneb välja 6. nädalaks; tekib pseudotsüstiline defekt, reaktiivne glioos.

Patofüsioloogilised muutused ajuinfarkti koldes ja visualiseerimise võimalused

Aeg	Patofüsioloogia	Meetod
Esimesed minutid	Lakkab Na/K ioonpumba töö	(MRT Na-kujutis)
0,5 t möödudes	Ekstra- ja intratsellulaarse vedeliku tasakaalu häire	MRT DWI, ADC MRT-perfusioon, KT-perfusioon
1-2 t möödudes	Tsütotoksiline turse	MRT T2, FLAIR; KT varased AI tunnused
> 6 t pärast	HEB häire, vasogeenne turse	KT hüpodensne ala, MRT T2, FLAIR
12-24 t pärast	Algav nekroos, demüelinisatsioon, leukots. infiltratsioon	Kolle nähtav KT ja MRT

Ajuinfarkti varajane staadium

- Erakorraline haige – KT
- **KT kolle visualiseerub** 12 t – 1,5 päeva järel
- **Varajased muutused esimestel tundidel:**

  halli- ja valgeaine piiri hägustumine, kortikaalne turse, läätstuuma piir pole eristatav;

  ACM tüve tihenemine – viitab tromboosile.

Varajased isheemia tunnused

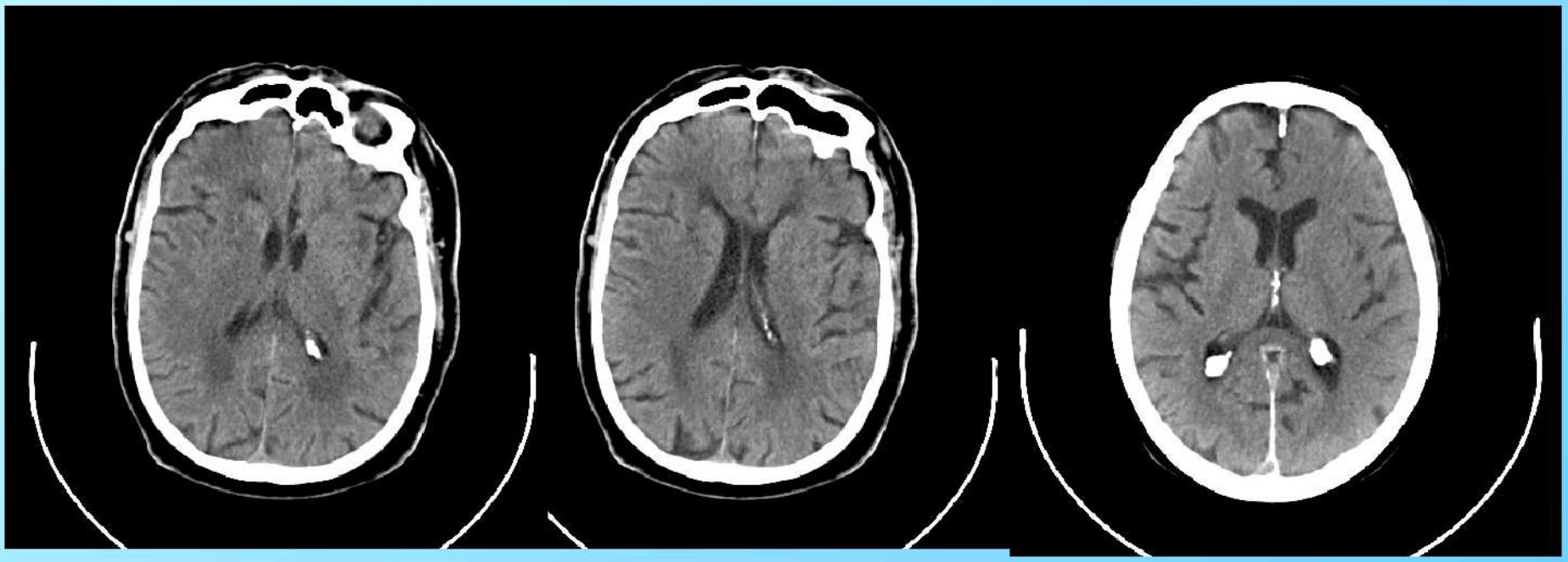

KT-perfusiooniuuring (CBF=CBV/MTT)

MTT – *mean transit time*/keskmine vereringe läbimise aeg

CBF – *cerebral blood flow*/ relatiivne ajuverevoolu mahtkiirus

CBV – *cerebral blood volume*/aju veremaht

Saab eristada infarktiala ja penumbratsooni.

MTT

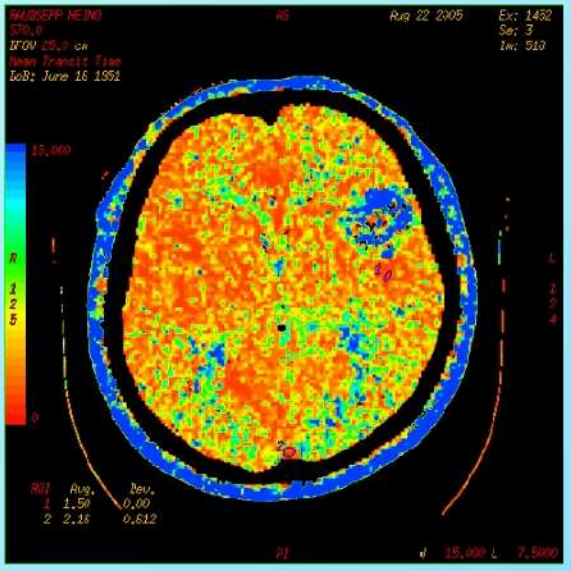

CBF

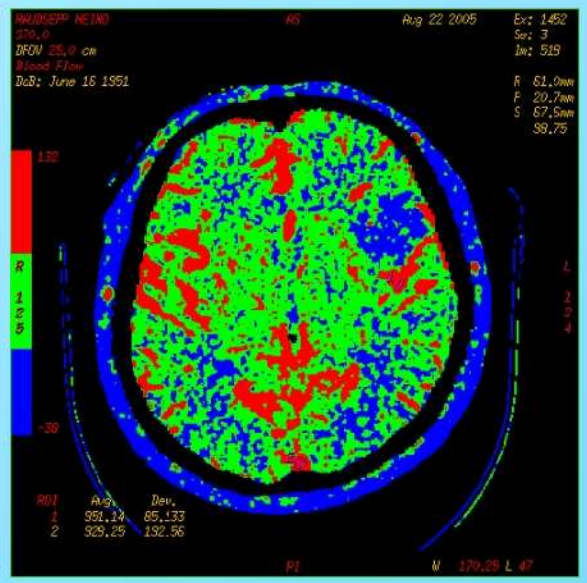

CBV

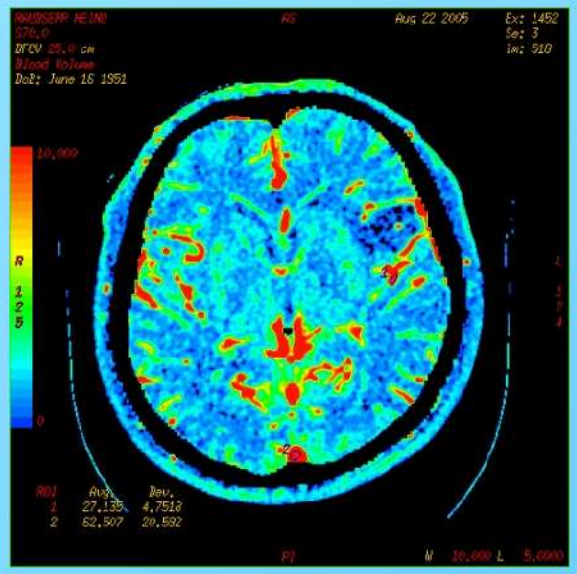

MRT

- Tundlikkus oluliselt suurem kui KT
- Paremini näha ajutüvi, Cb
- MRT muutused 2-4 t järel
- **Difusioonihäired** ilmuvad veelgi varem

  DWI kolle kõrge signaaliga,

  ADC- madala signaaliga

DWI tundlikkus 94%, spetsiifilisus 97%

- **Perfusiooniuuring** on tundlikum kui DWI

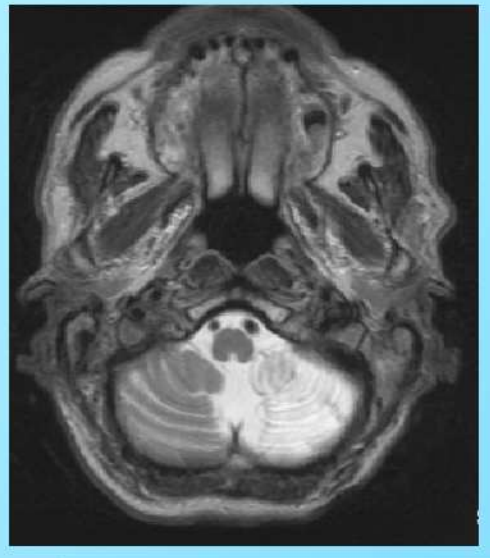

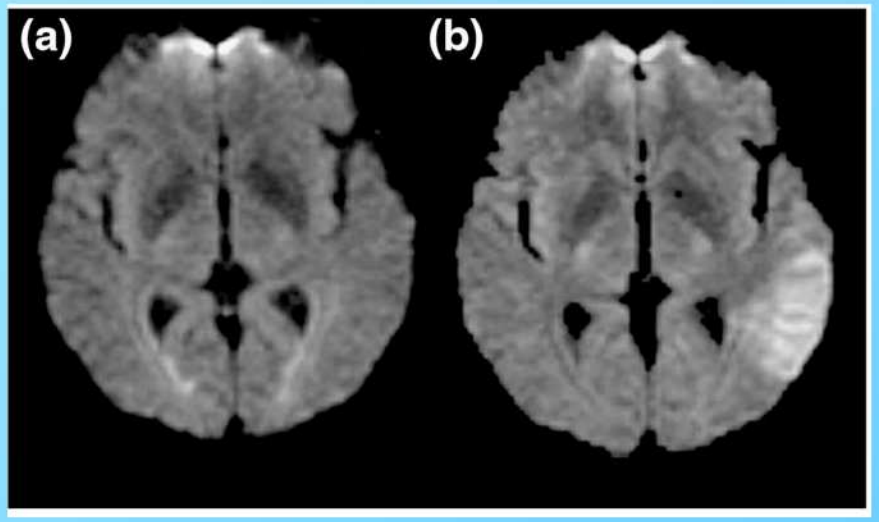

Neonataalne insult

FLAIR **DWI** **ADC**

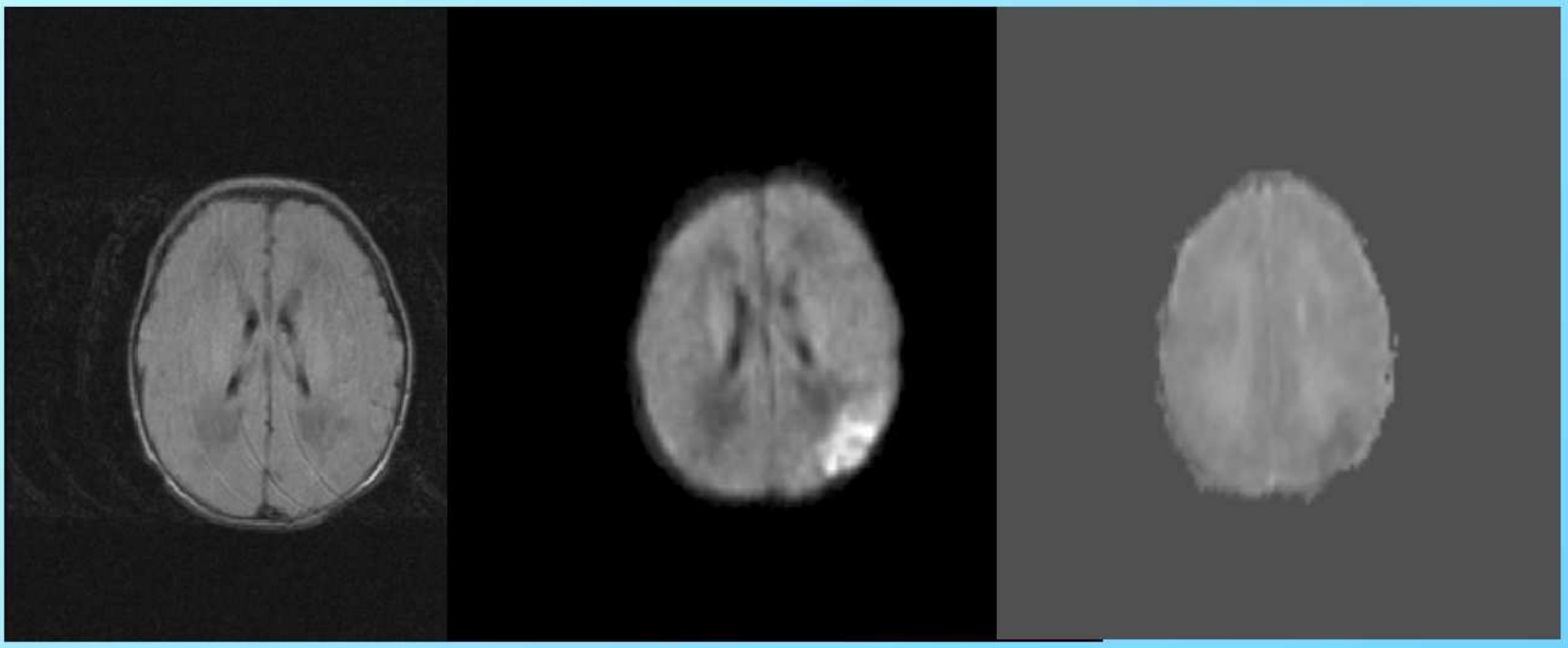

Radioloogiline uuring trombolüütilise ravi planeerimisel

- **KT-uuring** 30 min jooksul peale neurol. defitsiidi teket

  Hemorraagia välistamine

  Varased isheemia tunnused

  ACM tüve tihenemine

  Hüpodenssus alla 1/3 ACM varustusalast

  BG vähem eristatavad

- **Vastunäidustused** trombolüüsiks:

  hüpodenssus üle 1/3 ACM varustusalast,

  hemorraagia

Formeerunud infarktikolle

- KT – hüpodensne kolle
  MRT – T2-hüperint. kolle
- Lokaliseerub kindla ajuarteri varustusalal
- Vähene massefekt või puudub (kaob alates II nädalast, ei tohiks olla üle 3 nädala)
- K-ainega algul ei küllastu (vähene kontrasteerumine reperfusiooni ajal)
- 20-30% AI-st ei visualiseeru.
- **Vaskulaarne süsteem:** MRA või KT-AG

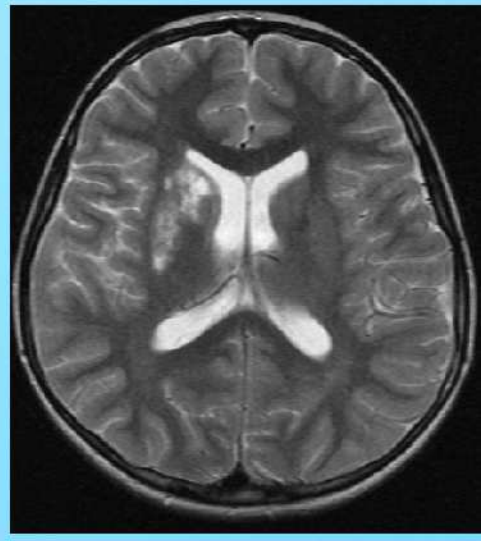

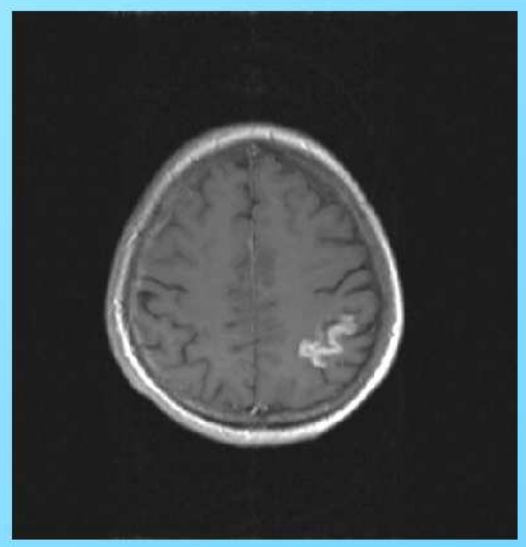

AI erijuhud

- **Hemorraagiline AI** (6%) – esineb emboolilise etioloogia korral, kui tekib varane rekanalisatsioon.

  Isel. leid – hemorraagia lokaliseerub kortikaalsel.

  Resorbeerub 3 nädala jooksul.

- **Seljaaju infarkt –** isel. äge algus, riskitegurid.

  MRT – T2 hüperintensiivne kolle.

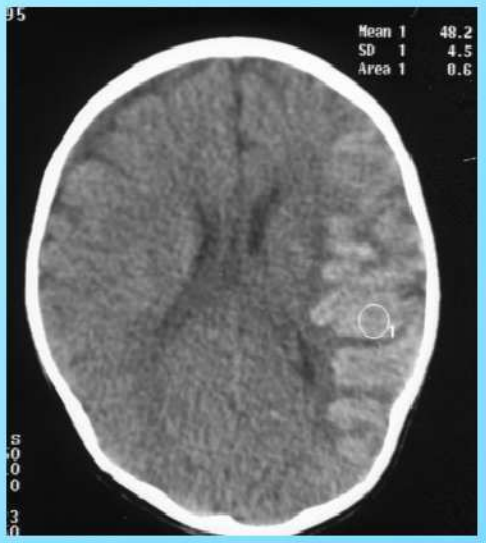

AI lõpp-staadium

- Kolle võib kaduda.
- Väike kolle – glioos (hüpodensne ala).
- Suur kolle – pseudotsüstiline porentsefaalne defekt.
- Ulegüüria.
- Hemiatroofia, atroofia.
- Valgeaines müeliinkihi kahjustus, vakuolisatsioon.

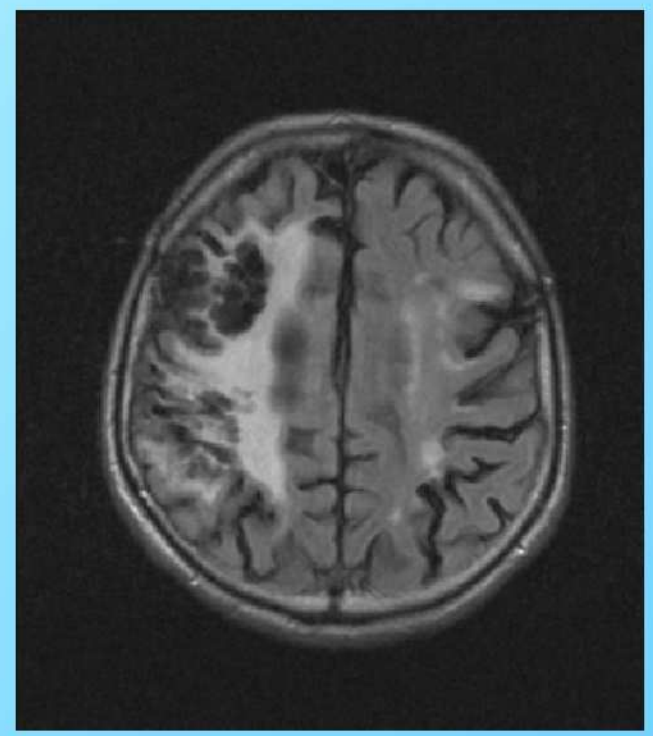

Duraalsiinuste ja veenide tromboos

- **Põhjused:** lokaalsed või süsteemsed.
- Lokaalsed: sinusiit, trauma, tuumor.
- Süsteemsed, põhjustavad koagulopaatiat – rasedus, kontratseptiivid, DIK, süsteemne LE, maliigne protsess jt.
- **Lastel** sagedam: infektsioon, leukeemia.
- **Täiskasvanutel**: kontratseptiivid, rasedus, maliigsus.

Venoosne infarkt

Venoosse drenaaži häire – pais – hemorraagiline või isheemiline kolle

Lokalisatsioon ebatüüpiline.

Sinus sagitt. sup. tromboosi korral 2-poolsed parasagit. hemorraagiad.

Sinus rectus – kolded BG piirkonnas.

KT / MR-sinusograafia, venograafia

KT – *cord sign*, K-a järgselt *empty triangular sign*

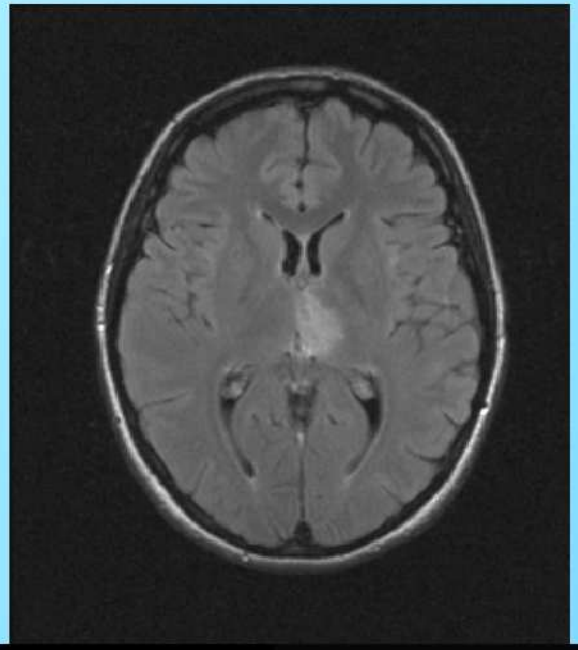

KT – *empty triangular/delta sign, cord sign*

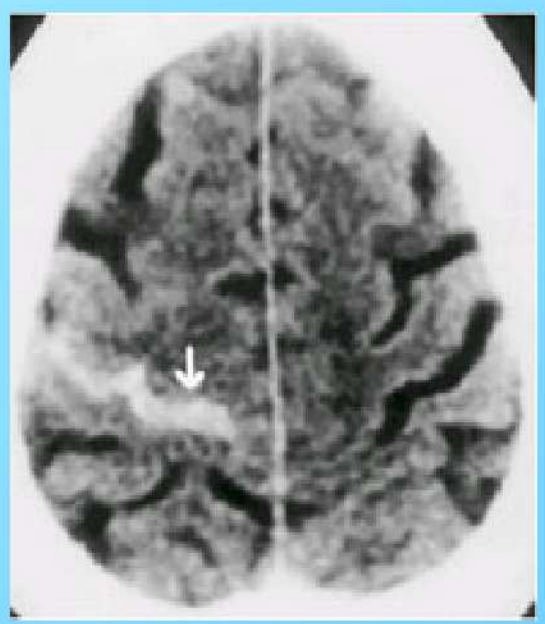

Raskused siinustromboosi radioloogilisel diagnoosimisel

- Võivad esineda siinuste asümmeetriad, hüpoplaasiad, normi variandid (enam *sinus transversus, sigmoideus*).
- MRV TOF-rezhiimis pole eriti usaldusväärne – verevoolu aeglustumine avaldub oklusioonina, turbulentsus põhjustab artefakte.
- **MRV leid peab kinnituma tavauuringul** (nii T1- kui T2-kujutistel trombid näha), hinnata eri projektsioonides.
- Kahtlastel juhtudel teha **uuring kontrastainega**.
- Uurida kahe meetodiga (nii KT kui MRT-s).
- DSA > KT-AG > MRV.

NB! KT-s 10–20% normaalne leid tõestatud siinustromboosiga.

Aju transitoorne isheemia

- KT enamasti leiuta
- MRT kolle kuni 10% juhtudest
- Uuringud vajalikud, kui diagnoosis on kahtlusi (difer tu, SDH, AVM)
- Vajadus välja lülitada hemorraagia
- Lisauuringud veresoonte patol. hindamiseks – UH doplerograafia, AG (KT, MRT, DSA):

  Stenoos 2/3, oklusioon, dissektsioon

Ajuhemorraagia

- Akuutses st-s valikmeetod KT (täpsus 97 – 100%)
- MRT T2* (GRE) – vana hemorraagiakolde tõestamiseks.
- **Põhjused:** hüpertensioon, alkoholism, amüloid-angiopaatia, antikoagulantravi, trombolüütiline ravi, AVM, aneurüsm, tuumor, mts jt.
- MRT – eelis kui hemorraagia tuumorisse, mts, AVM, kavernoosse angioomi korral.
- Vaskulaarse patol. selgitamiseks – AG, KT-, MRT-AG

  AVM, harvem aneurüsm, siinustromboos

AH lokalisatsioon

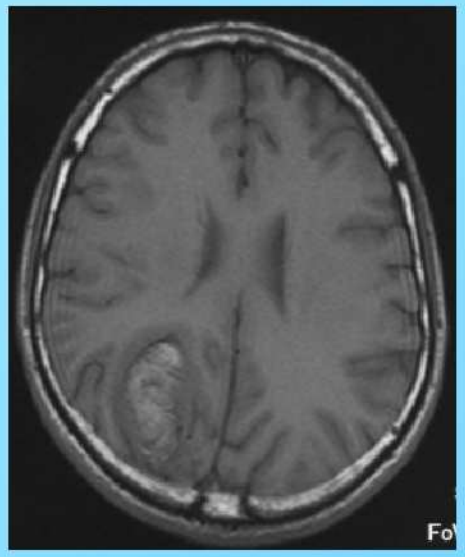
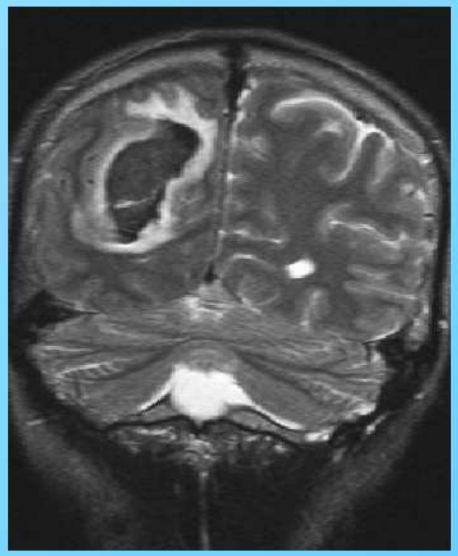

AH põhjused
(kavernoosne angioom, AVM)

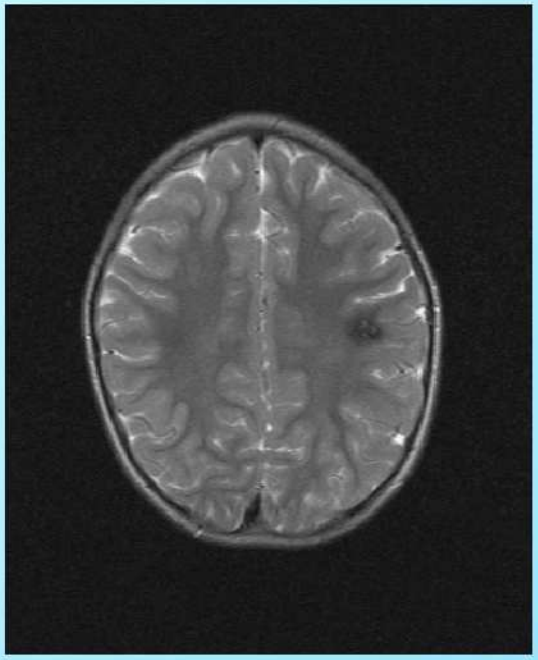

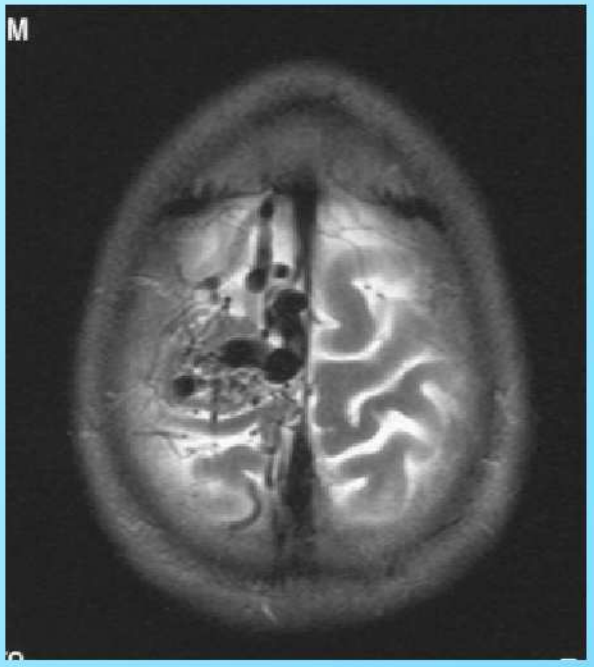

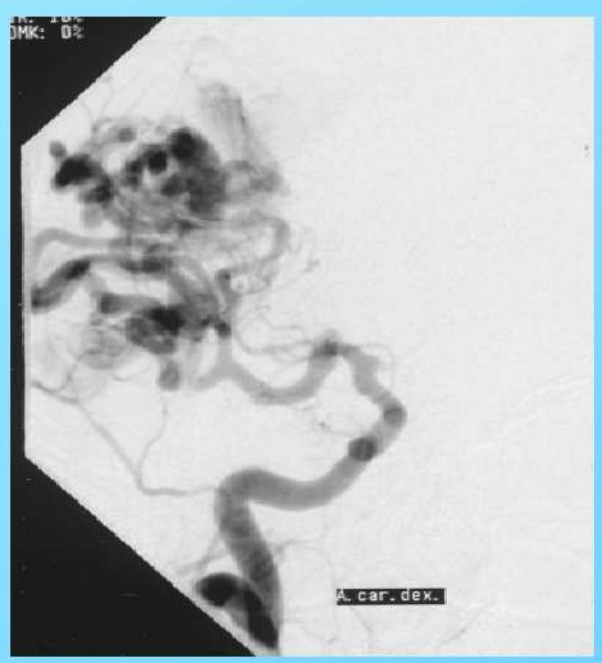

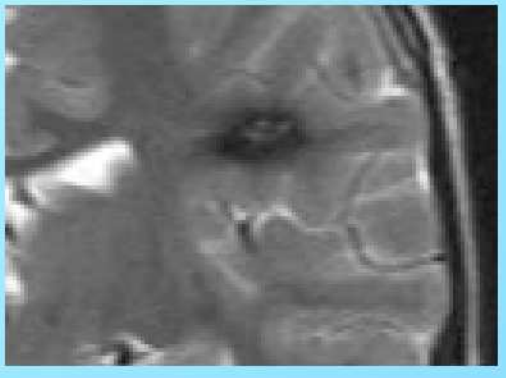

Subarahnoidaalne hemorraagia

- KT on valikmeetodiks
  - leid sõltub uuringu ajast
  - SAH nähtav 1-3 p.
- MRT – vähe informatiivne
- Vajadusel L/P
- Etioloogia – art. aneurüsmid
- Täiendavad uuringud: AG-DSA, MRT-AG, KT-AG
- Vere lokalisatsioon tsisternides annab viiteid aneurüsmi kohta
- Perimesentsefaalne SAH – mitteaneurüsmaatiline.

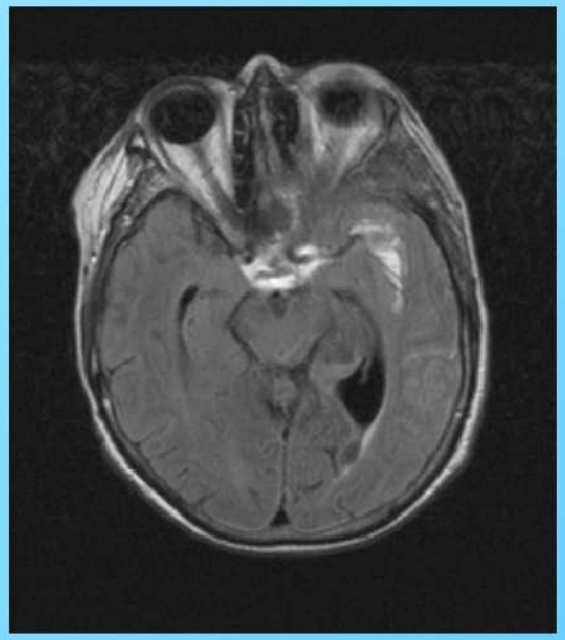

Aneurüsmi diagnoosimine

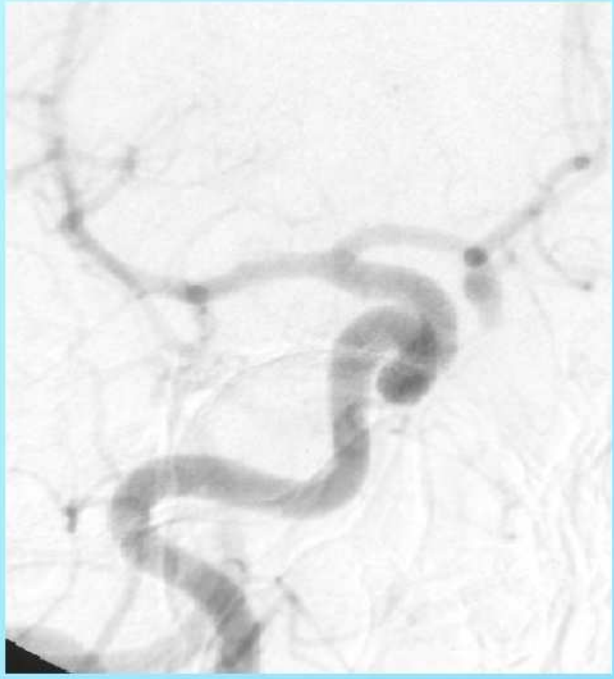

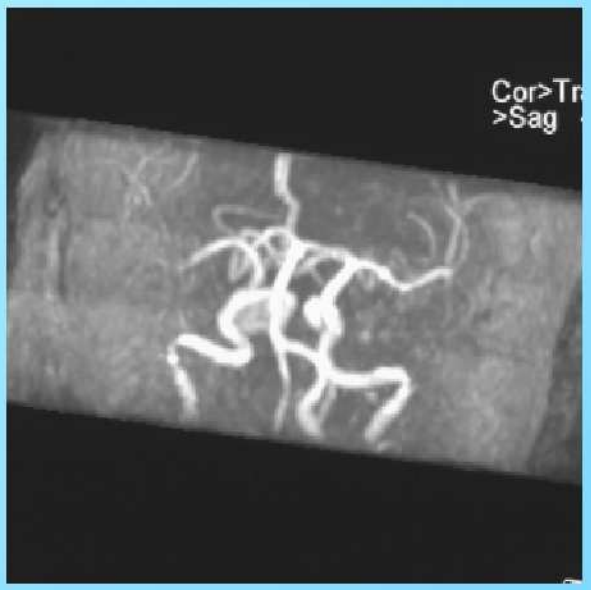

SAH, KT-põhine AG

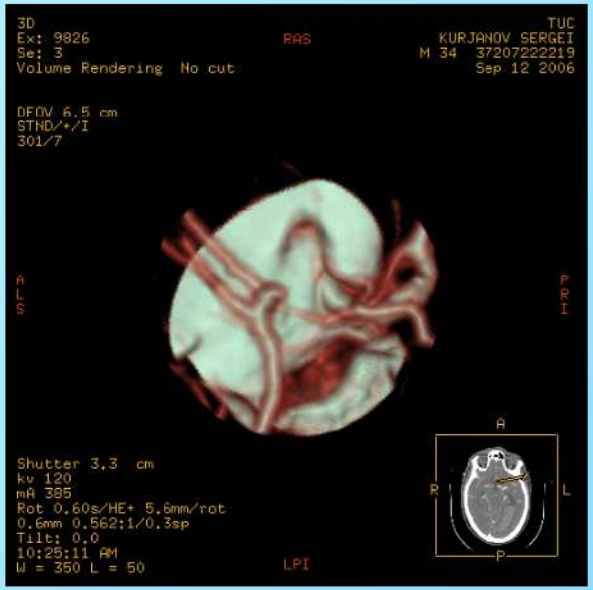

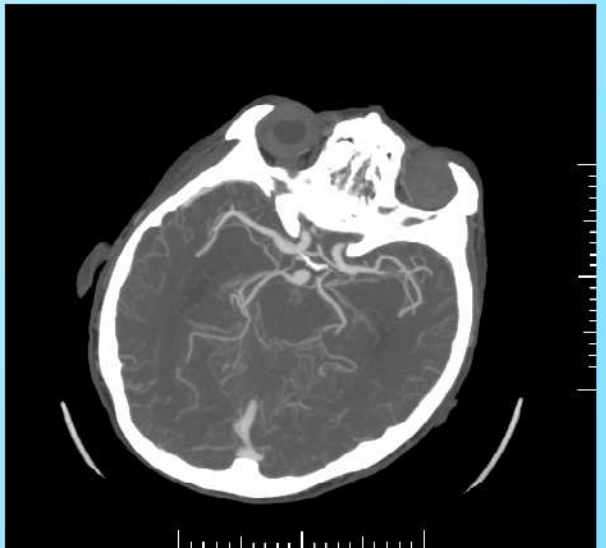

Difusiooniuuring

- Kirjeldati esmakordselt Stejskali ja Tanneri poolt 1965. a
- Põhineb veemolekulide difusioonil koes:

  isel. kaootiline Browni liikumine
- Ajaühikus läbitakse mõõdetav distants (mikronites)
- Uuringu tulemusel saadakse parameetrilised kujutised – **difusioonikujutis (DWI) ja difusioonikoefitsientide kaart (ADC).**

  ADC = *apparent diffusion coefficient*

  Väljendatakse mm^2 /s või cm^2 /s uurimisaja kohta (tavaliselt 20–50 ms, meil 40 ms)
- Norm. ajus ADC=10^{-5} cm^2/s,

  difusioonidistants on 5-15 µm/40 ms jooksul.

Difusioonikujutise saamine

- Kasut. paarilisi desünkr. ja sünkroniseerivaid impulsse lisaks tavalisele pulssrezhiimile.
- Molekulide difusioon põhjustab teatava faasinihke, mida saab kujutada MRT signaali muutusena.
- Suurem difusioon põhjustab faasinihet ja signaali vähenemist, aeglane difusioon – väiksemat faasinihet ja signaali intensiivistumist.
- Difusioon sõltub – koeosakeste suurusest,
  temperatuurist,
  keskkonna viskoossusest.

T2 ja DWI

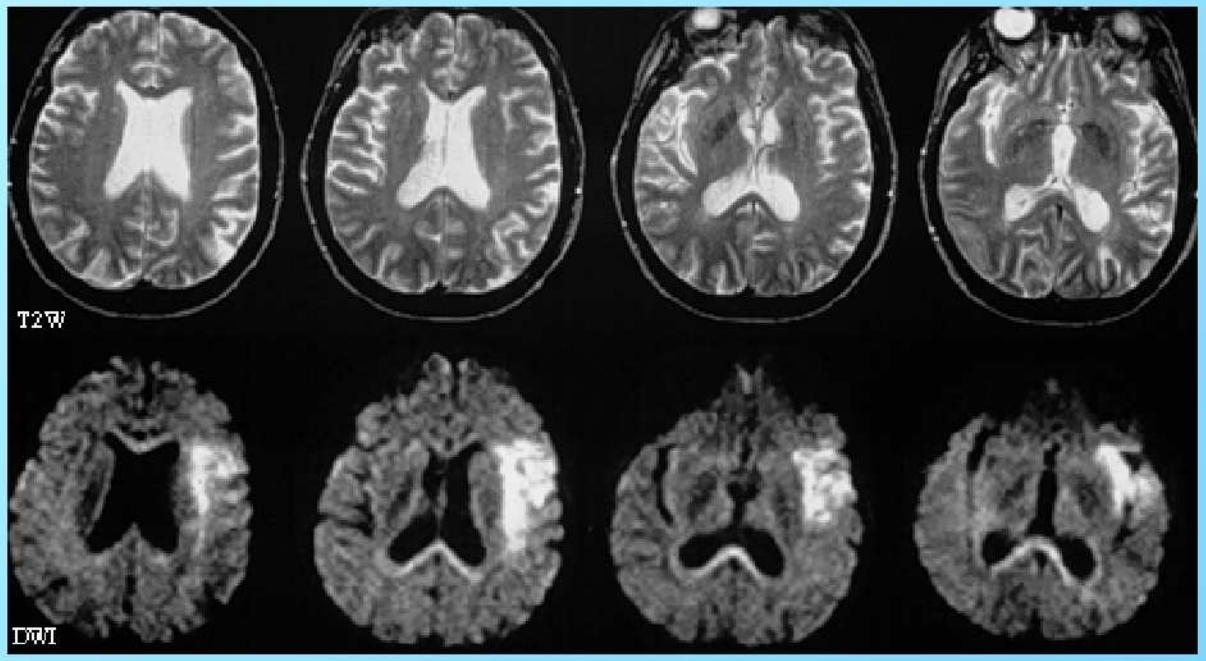

ADC-kujutise saamine

- Kasutatakse difusioonigradiente, mis muudab signaali tundlikuks difusioonile

  b väärtus = gradiendi ajaline väärtus

  b = 0; b = 500; b = 1000 sek/mm^2
- Iga b-väärtuse korral tekkiva signaalimuutuse alusel arvutatakse ADC väärtus iga pikseli kohta
- ADC kaardistatakse (*mapping*).
- $L^2 = 2T$ (ADC),

  kus L=distants, T = aeg (40 ms)

- ADC muutused peegeldavad ekstra- ja intratsellulaarse vedeliku mahu muutusi.
- ADC on madalam intratsellulaarses osas (sisaldab enam takistusi difusioonile – raku- ja tuuma membraanid, organellid, tsütoskelett, maatriks).
- Tsütotoksiline turse – ADC langus.
- Interstitsiaalne turse – ADC suurenemine.
- Koe nekroos – vee difusioonibarjäärid kaovad, ADC suureneb.

Ajukoe isheemia

Kõige enam uuritud isheemilise ajukahjustuse puhul

Isheemilistel aladel on difusioon aeglasem.

ADC 30-60% madalam N-st, DWI hüperintensiivne

- Korrileerub perfusiooniga – ADC ei vähene enne, kui CBF langeb alla 15-20 ml/100g/min.
- Isheemia järgselt intratsellulaarne turse – ADC väheneb.
- Kaudselt peegeldab ADC langus energeetilise a/v häiret, membraanipumba ja ioonide tasakaalu häiret.

3 p. vanune asfüksias sündinud laps
T2; b 0; b 1000

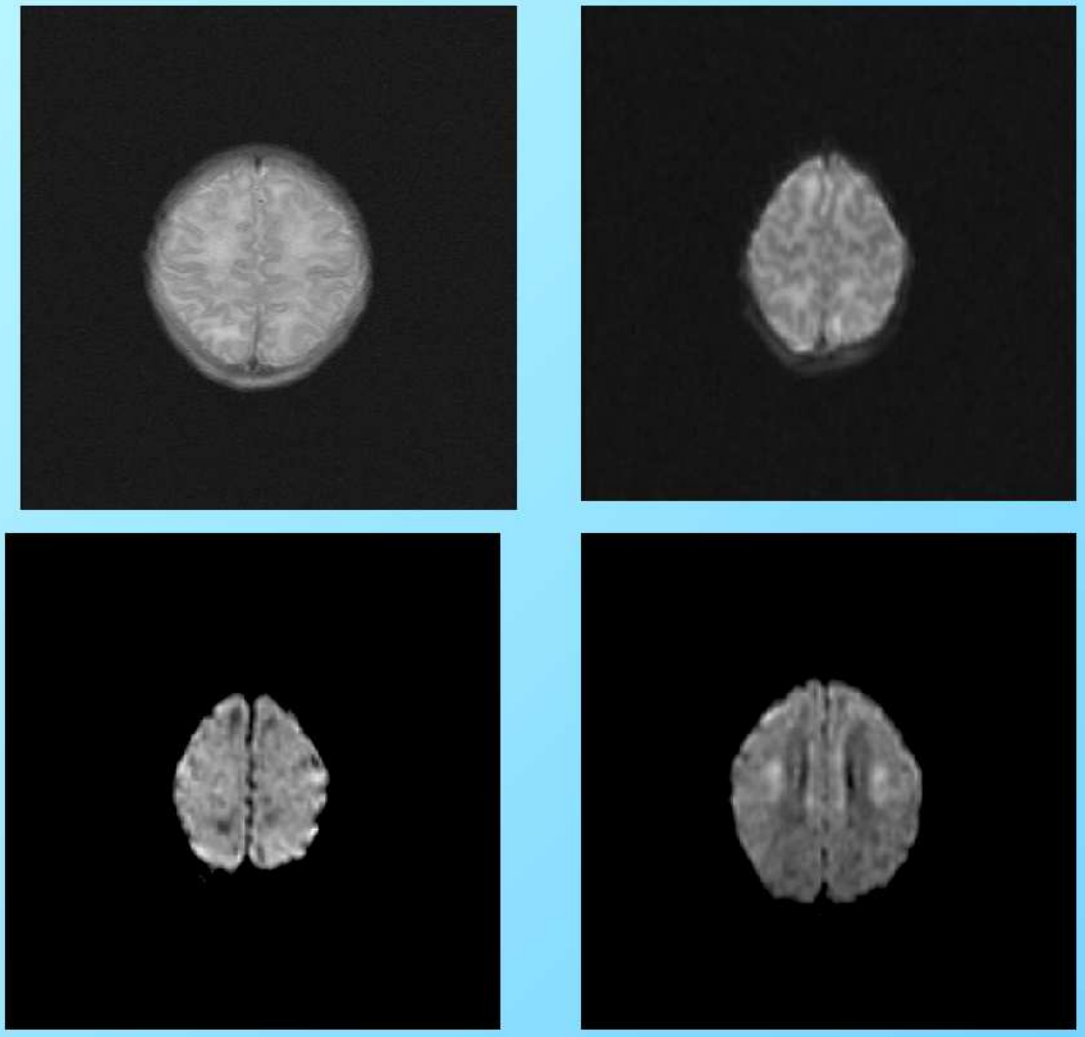

Akuutne ajuinfarkt
(KT, T2, DWI, ADC)

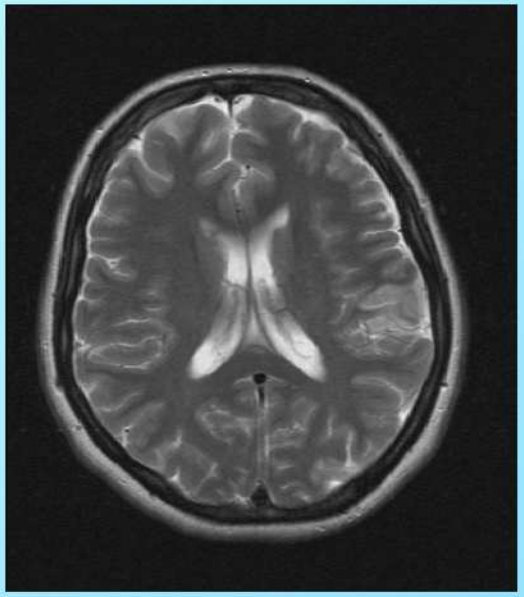

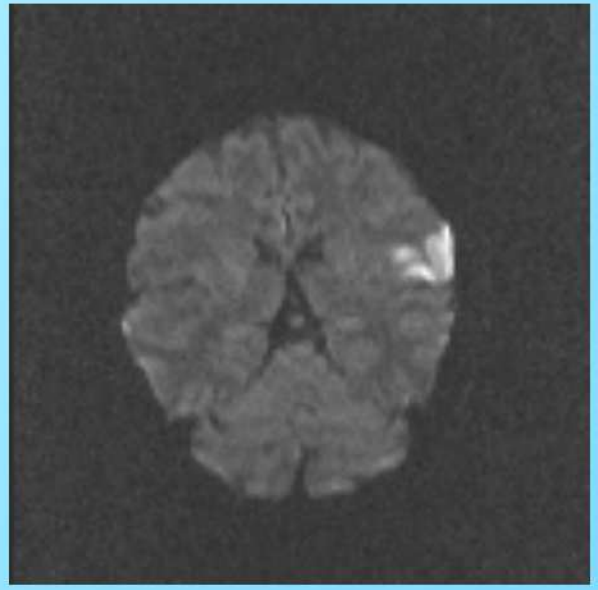

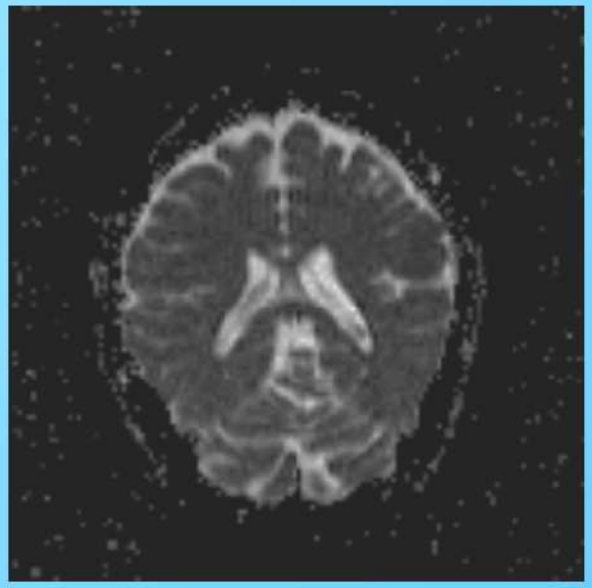

DWI kliiniline tähendus

- DWI näitab isheemilist kahjustust varem kui T2-kujutis.
- DWI on tundlikum kui T2-kujutis.
- Saab identifitseerida akuutseid koldeid, eristada vanadest.
- Vanade kollete laienemine – reinfarkti diagnoosimine.

DWI ja PWI kliiniline kasutamine

- **Isheemilised kahjustused:**

  infarkti varane diagnoosimine,

  dünaamika, reperfusioonifenomen,

  terapeutilised mõjustused kolde suurusele:

  trombolüütiline ravi, Ca-kanalite modulaatorid

  neuroprotektiivne ravi
- **Kasvaja** – DWI ja PWI sõltuvad vaskularisatsioonist ja nekroosist.
- **Infektsioonid, epilepsia, SM** jt.

Kokkuvõte

- KT on esmane uuring erakorralistel insuldihaigetel (nii isheemilise kui hemorraagilise insuldi korral).
- Optimaalne uuringuprotokoll sisaldab perfusiooniuuringut (KT-perfusioon, MRT-difusioon/perfusioon).
- Vaskulaarse süsteemi uurimine on täienenud uute käepäraste võimalustega.

Thurner MM, Castillo M. Imaging in acute stroke. Eur Radiol 2005;15:408–15.

Pamela WS, Grant PE, Gonzales RG. Diffusion-weighted MR Imaging of the brain. Radiol 2000; 217:331–45.