UUED DIAGNOSTIKA- JA RAVIVÕIMALUSED VERESOONTEKIRURGIAS

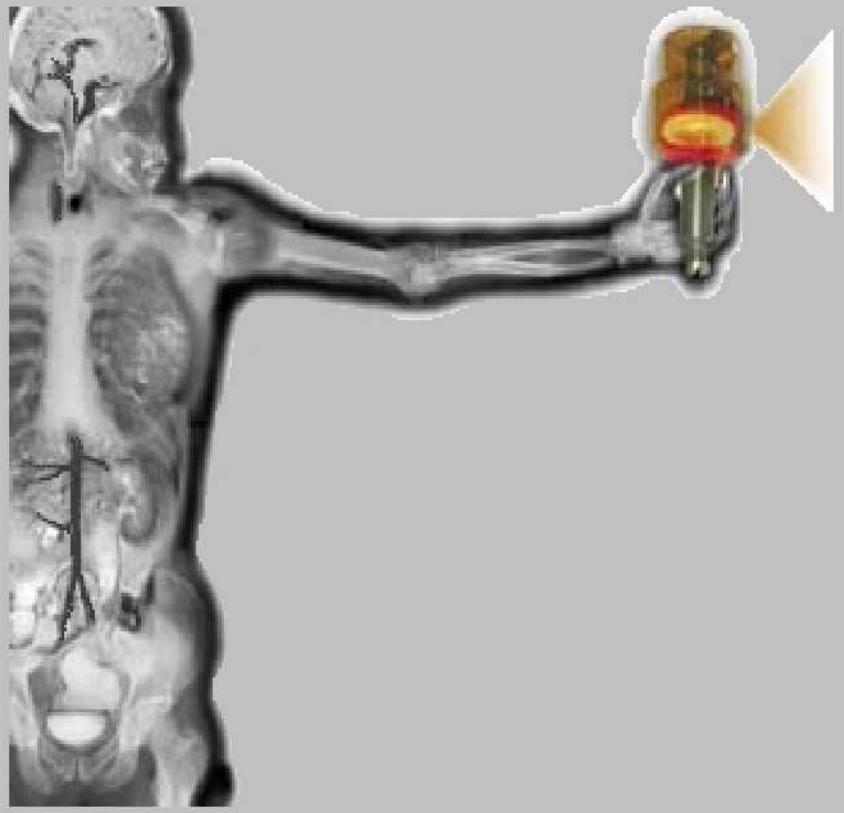

Vladislav Malikov
Äli Tõnnov
Kalle Põder

Veresoonte haiguste piltdiagnostika

- Doppler - UH
- KT angiograafia - KTA
- MR angiograafia - MRA
- Nukleaarmeditsiin - NM
- Konventsionaalne angiograafia - KAg

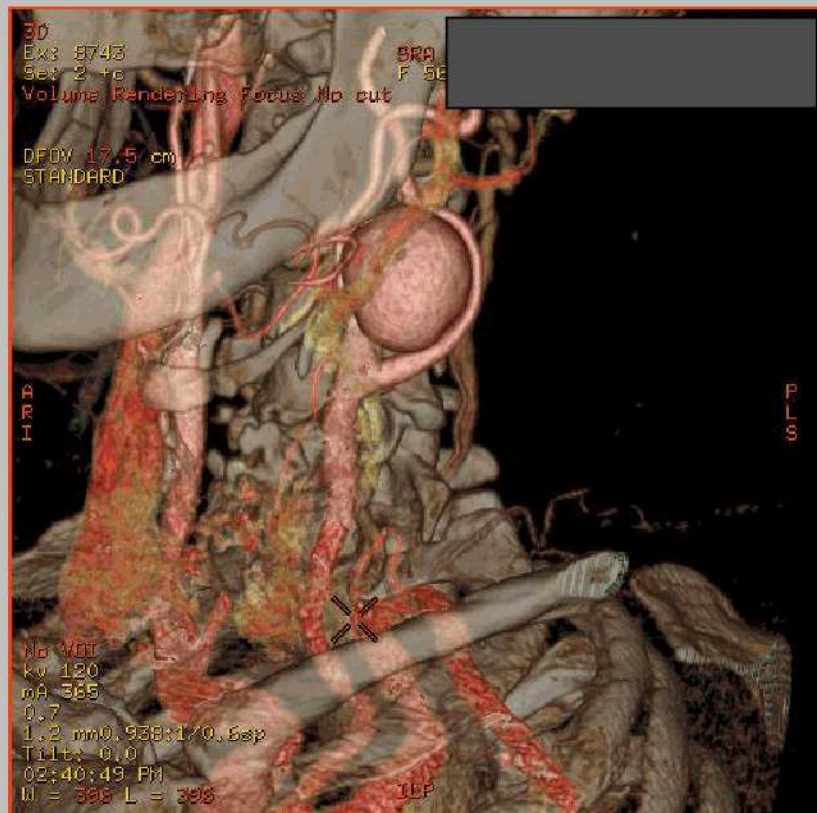

UH

- Vasokirurgias verevoolu registreerimiseks
- Unearteri haiguste esmane skriinimine
- Madala spetsiifilisuse ja sensitiivsusega
- Operaatorsõltuv, aeganõudev
- Endovasaalne UH

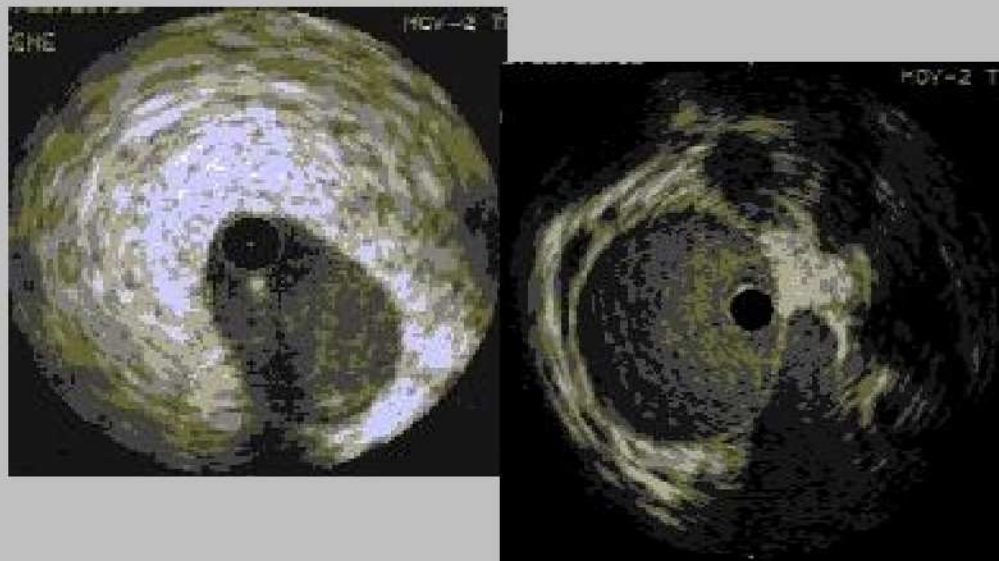

KTA

- Uuring mitteinvasiivne
- Kontrastaine manustamine veeni
- Uuringu aeg lühike
- Uuringu hea taluvus
- Uuring ambulatoorselt
- Uuring on lihtsalt korratav
- Ei ole operaatorsõltuv

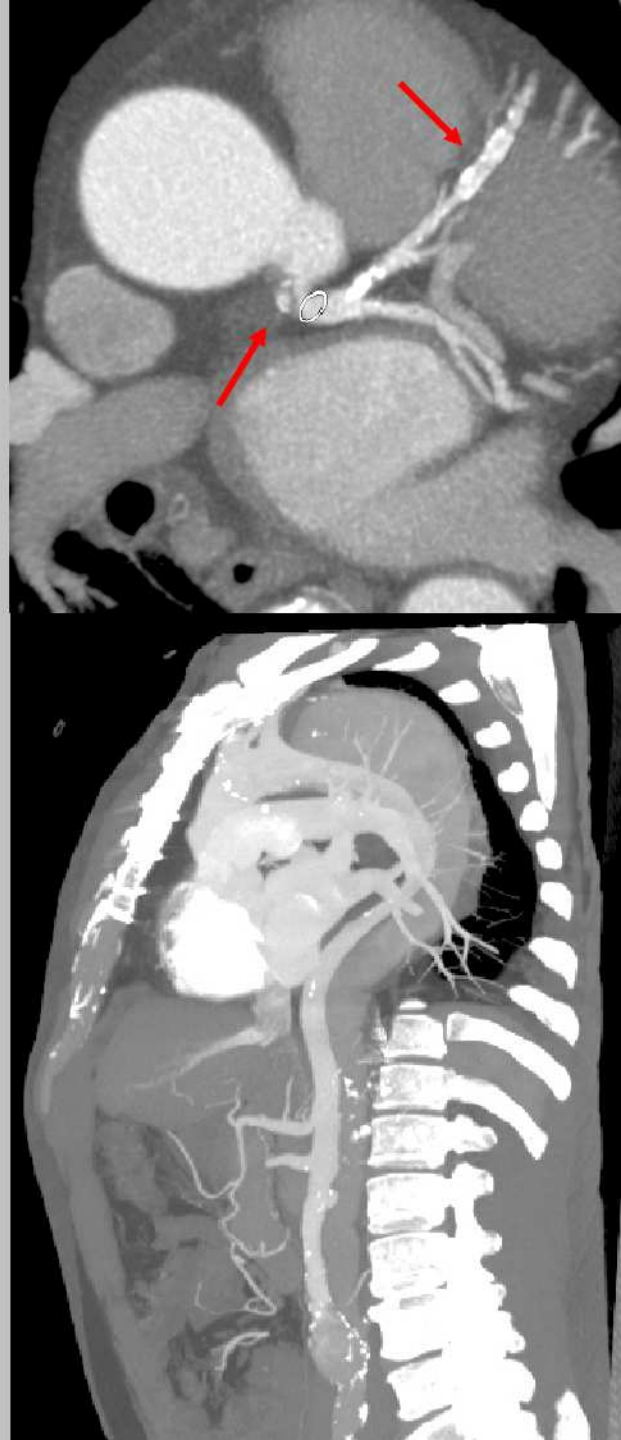

KTA

1,25 mm aksiaalsed lõigud



Tööjaamas 3D kujutis

KTA

- 3 - mõõtmeline informatsioon
- Kogu veresoone sein ja ümbritsevad struktuurid
- Kõrge sensitiivsus ja spetsiifilisus

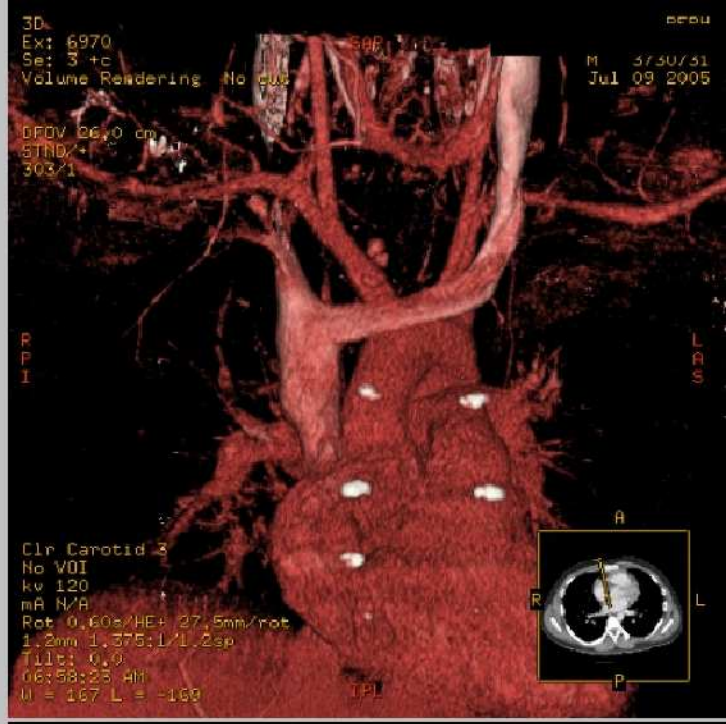

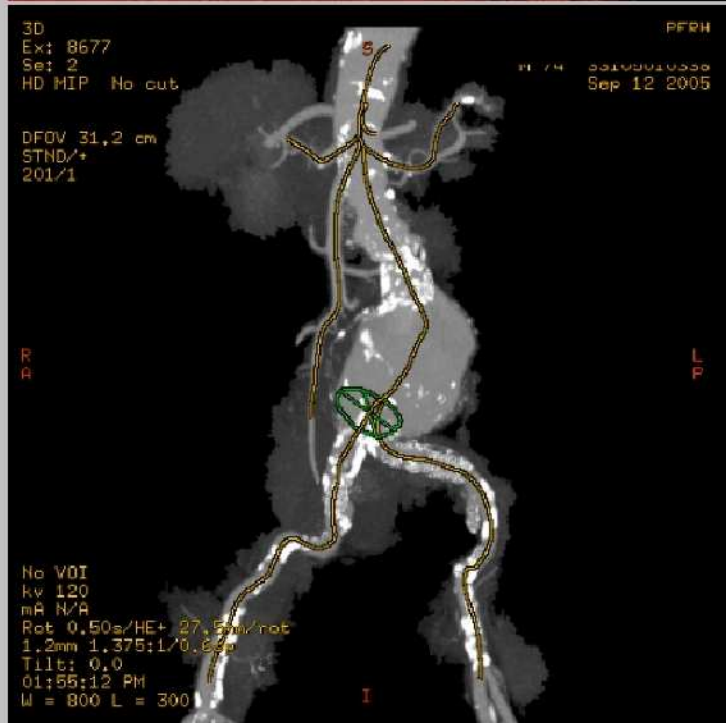

Advanced Vessel Analysis

- Täisautomaatne veresoonte jälgimine
- Maksimaalne/minimaalne/ keskmine läbimõõt ja valendiku pindala
- Stenoosi ulatuse ja suuruse määramine
- Stendi planeerimine

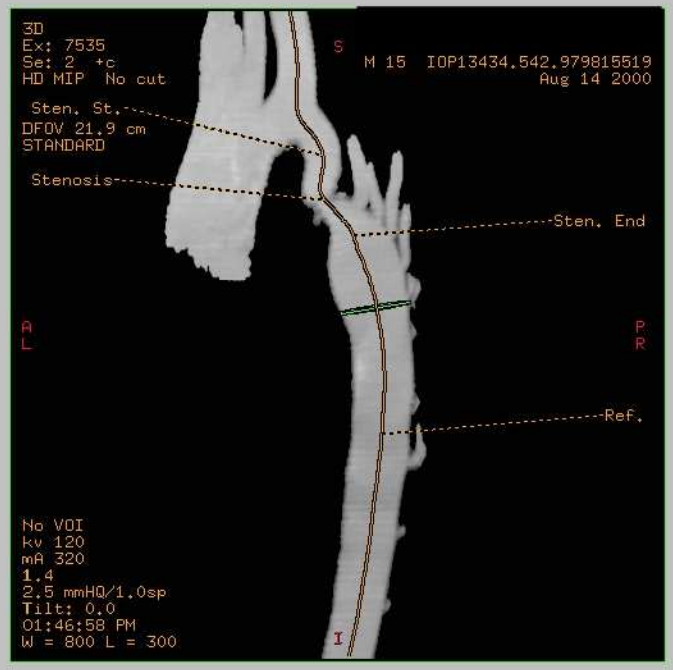

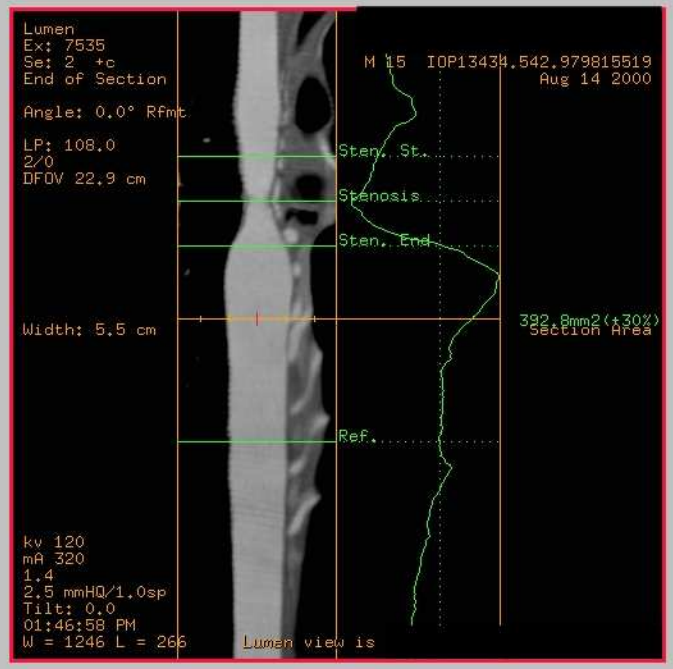

KTA

- Veresoonte anomaaliad
- Oluline stenoos
- Veresoone seina hindamine
- Traumaatiline vigastus
- Revaskularisatsiooni hindamine

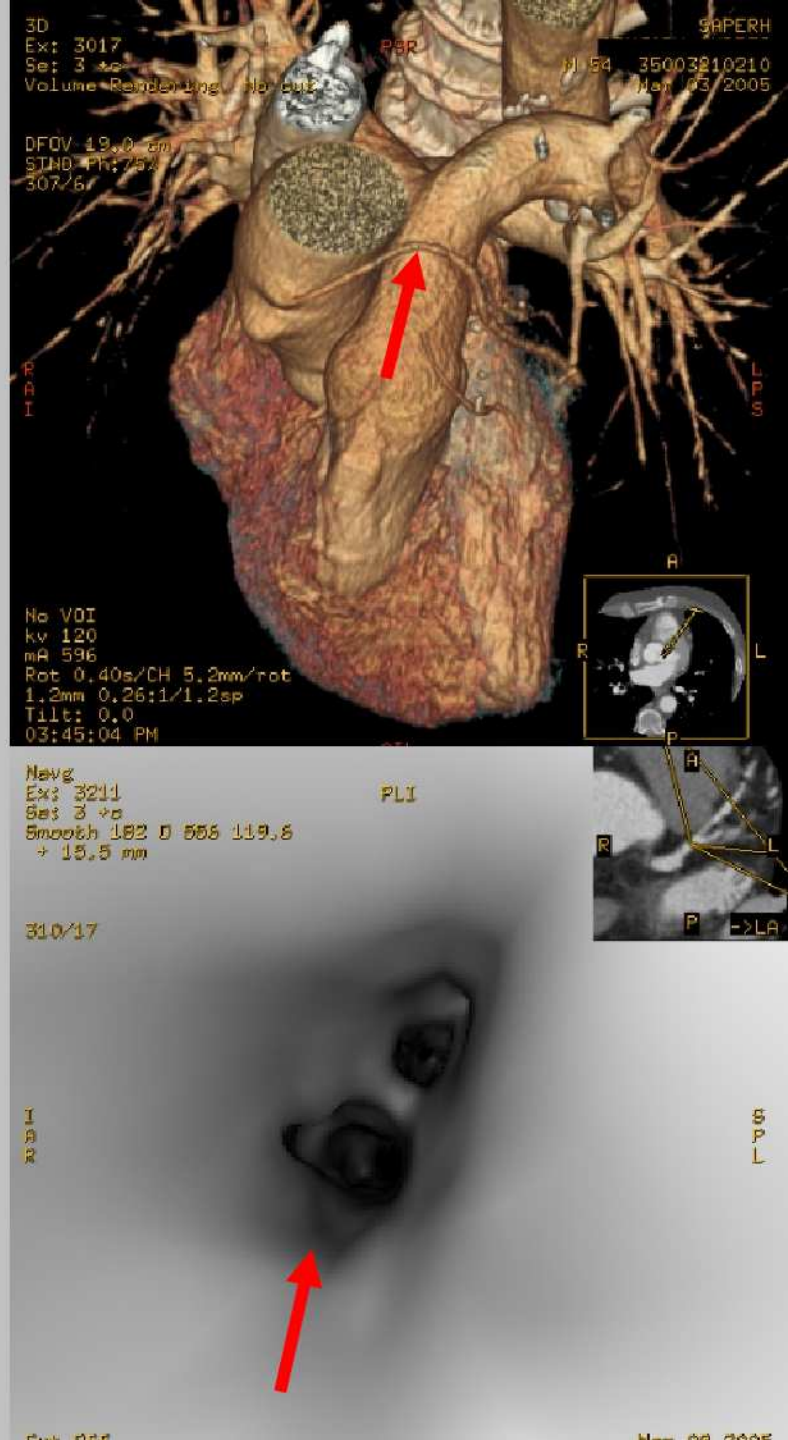

KTA neeruarteri stenoos

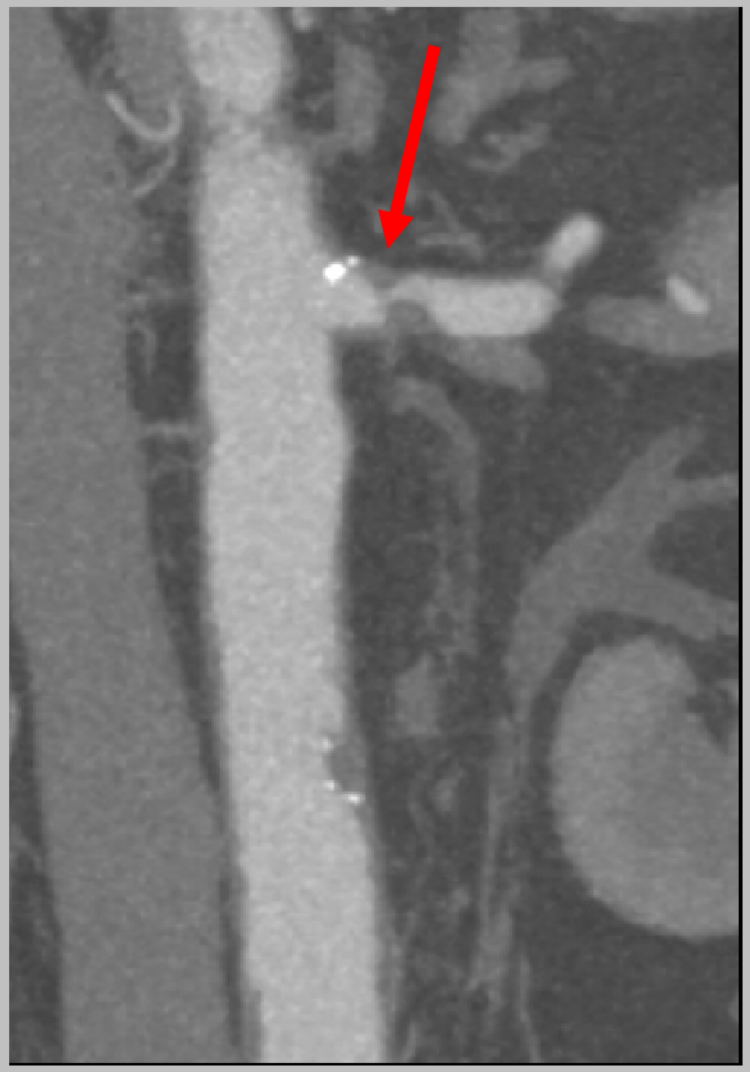

KTA

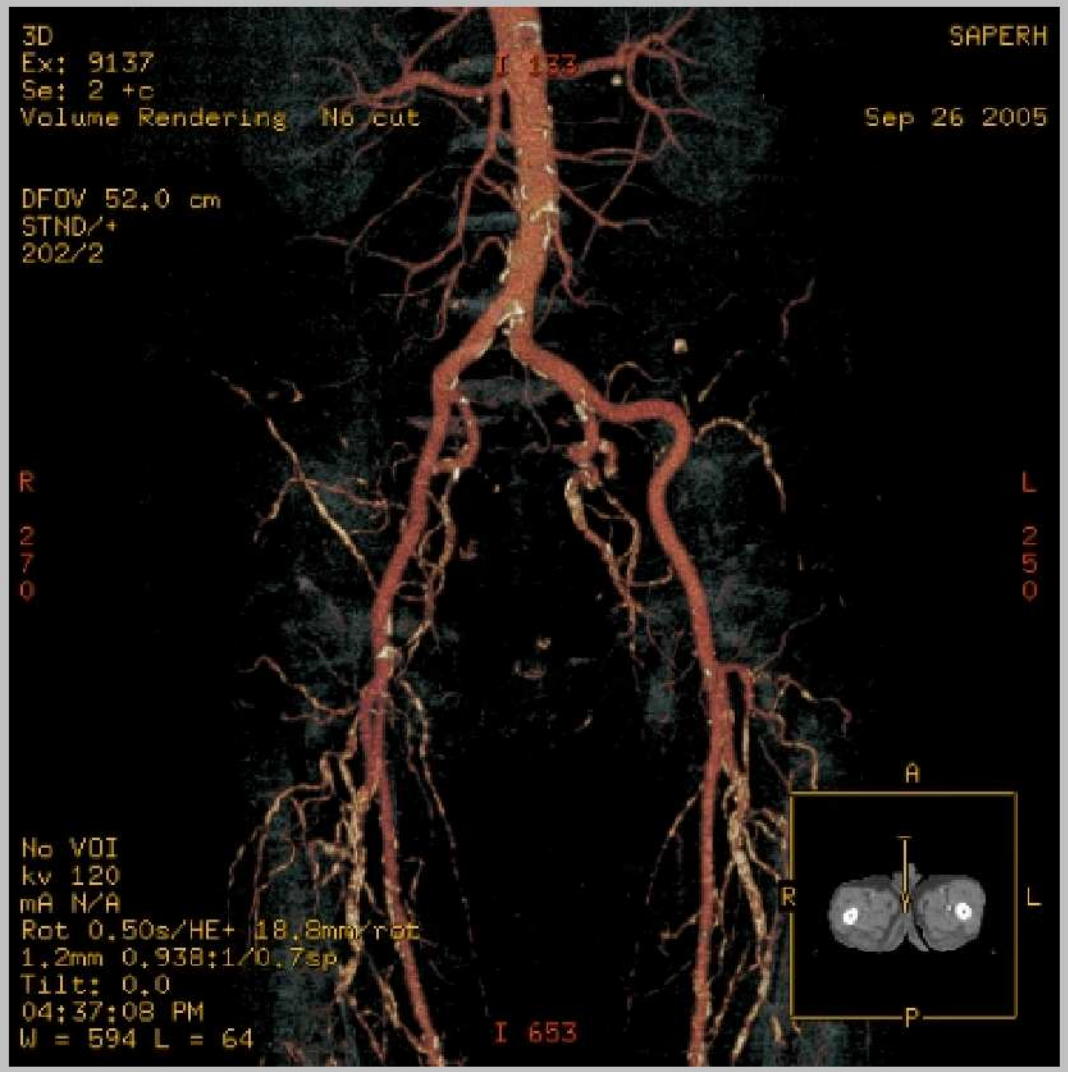
3D
Ex: 9137
Se: 2 +c
Volume Rendering No cut
SAPERH
Sep 26 2005
DFOV 52.0 cm
STND/+
202/2
I 133
R
270
L
250
A
R
L
P
No VOI
kv 120
mA N/A
Rot 0.50s/HE+ 18.8mm/rot
1.2mm 0.938:1/0.7sp
Tilt: 0.0
04:37:08 PM
W = 594 L = 64
I 653

KTA unearteritest

MRA

- Mitteinvasiivne
- Ei kasuta ioniseerivat kiirgust
- Hea kudede lahutusvõime
- Artefaktid kaltsifikaatidest minimaalsed
- Veresoonte uuring ilma KA-ta
- Kontrastained vähem nefrotoksilised
- Kõrge sensitiivsus, spetsiifilisus
- Vastunäidusus - kardiostimulaator või metall organismis

MRA TOF

MRA

Nukleaarmeditsiin

- Ebaselge GI verejooksu diagnoosimine märgistatud erütrotsüütidega

  (verejooksu intensiivsus >0,4 ml/min)
- Teiste meetoditega ei õnnestunud verejooksu lokaliseeruda

Peensoole tu

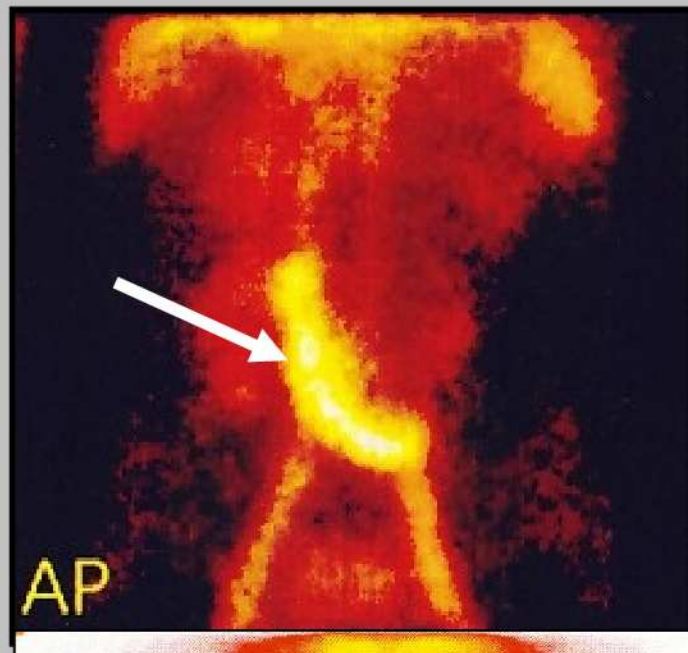

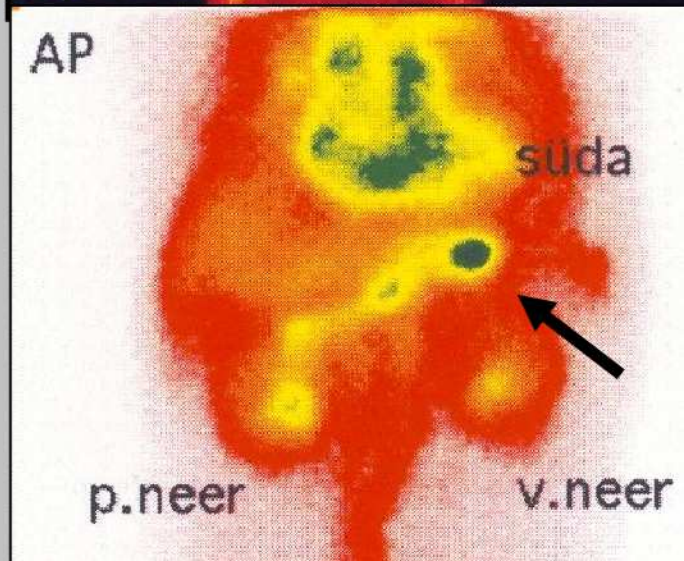

Jämesoole divertiikel

Pildid – Dr.Anne Poksi ITK

Nukleaarmeditsiin

- Ajukoe perfusiooni ühtlust/ebaühtlust
  - SPET 99m-Tc-HMPAO
- Müokardi perfusiooni ühtlust/ebaühtlust
  - müokardi SPET 99m-Tc-sestamibi ja 201-Tl-ga
- Kudede verevarustus
  - PET-uuringud 14-N-ammooniumi ja 15-O-veega
- Kudede absoluutset verevarustust
  - ml verd/per 100g kudet/minutis

Konventsionaalne angiograafia

Esimene veresoonte uurimismeetod

- Tänapäeval “kuldne standard”
- Suure lahutusvõimega pilt
- Info veresoone sisepinnast, täitumise kiirusest ja perifeeria funktsioonist
- Võimalik “superselektiivne” täitmine

Konventsionaalne angiograafia

- Eriväljaõppega meeskond
- Spetsiifilised töövahendid
- Kiirgusohutus

Angiograafia

- Üksikud projektsioonid
- Projektsioonide arvu suurendamisega kasvab kiirgusdoos ja kasutatud kontrastaine hulk

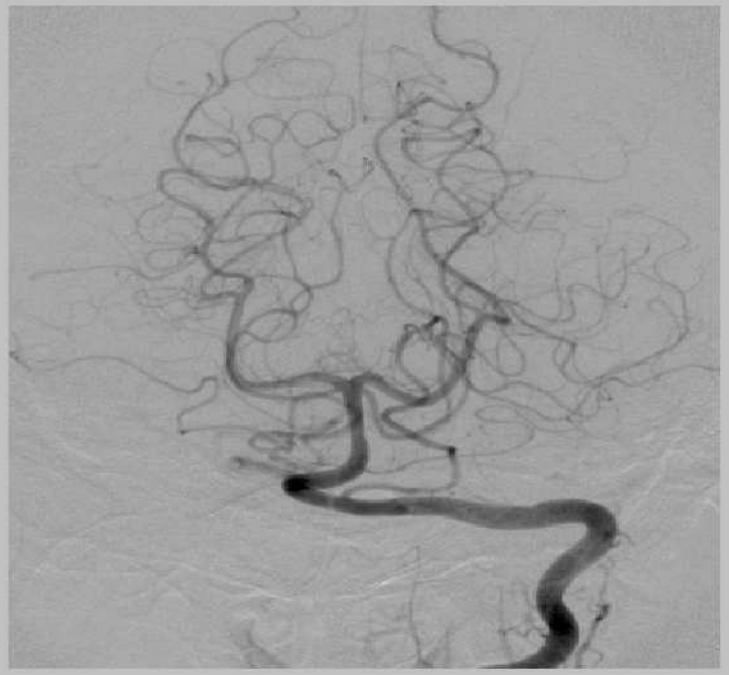

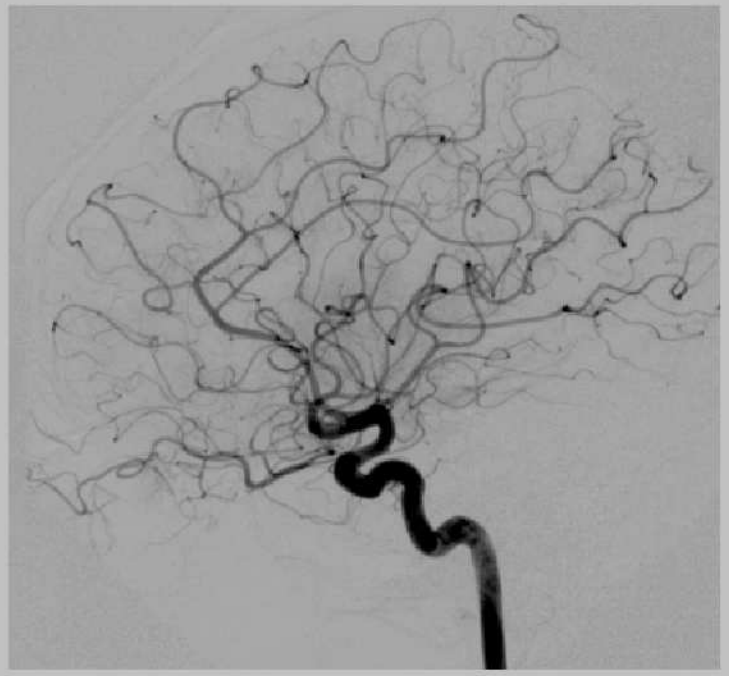

Rotatsioonangiograafia

- Ühekordse kontrastaine süstimisega

  3-mõõtmeline kujutis

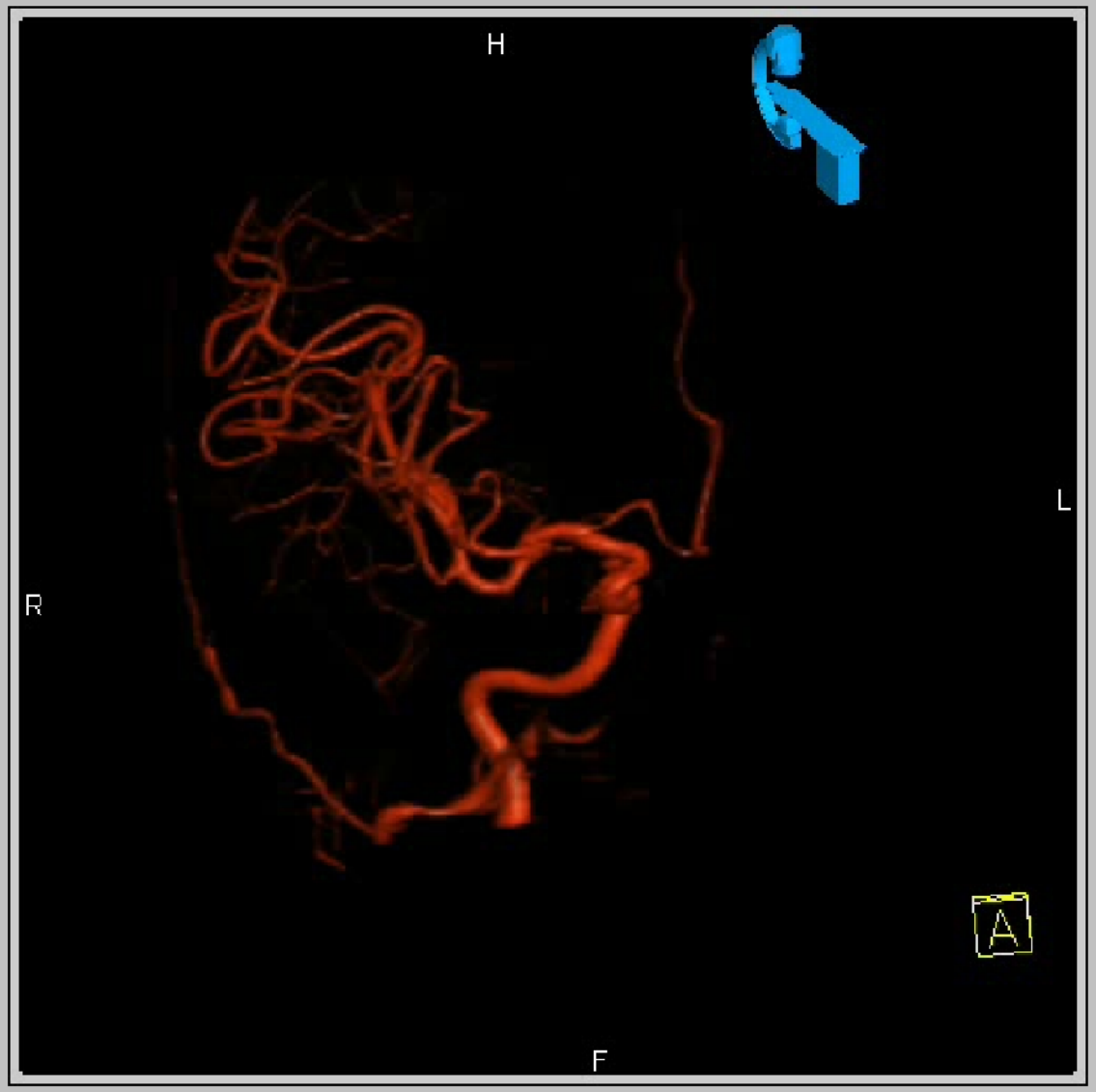

Tänapäev

- Kiire areng:

- balloonkateetrid
- lõikavad balloonid
- stendid
- graft stendid
- …
- ravimiga kaetud stendid
- mikrokateetrid
- juhitavad traadid
- embolisatsiooni materjalid

Uus veresoonte haiguste ravivõimalus

Angiograafilised menetlused

- Lokaalne anesteesia
- Vähetraumaatiline
- Head ravitulemused
- Kiire taastumine
- Kaob postoperatiivse palati vajadus
- Langeb haiglapäevade arv

Angiograafilised menetlused

- Stentimine, laiendamine,fenestratsioon
- Veresoonte sulgemine – trauma, aneurüsm, arteriovenoossed ühendused, kasvajad
- Dialüüsi- ja ravikateetrite paigaldamine
- …

Stentimine, laiendamine

- **Balloondilatatsioon**
  - üksik stenoos lühikesel alal
- **Stent**
  - krooniline aterosklerootiline haigus
- **Ravimiga kaetud stent**
  - pikaajaline ravitulemus
- **Lõikavad balloonid**
  - tugevad naastud, mis ei allu laiendamisele

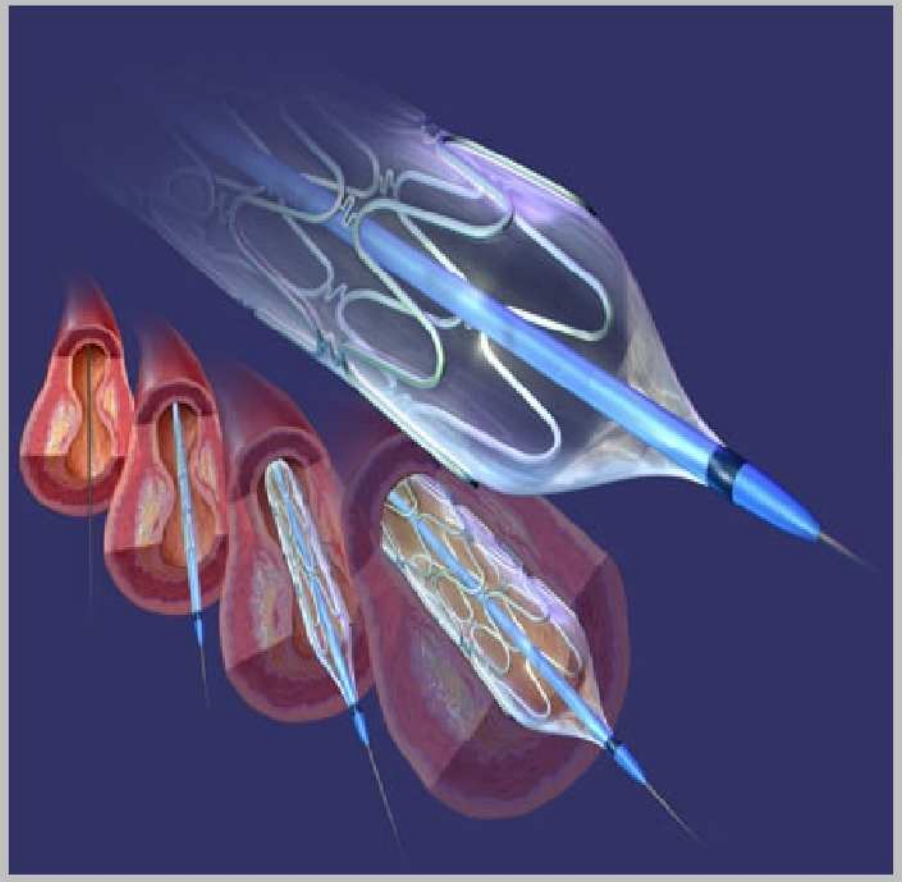

Stendi paigaldamise vastunäidustused

- Verehüübivuse häire
- Peenikesed veresooned (alla 2mm)
- Nõrk äravool distaalsemal
- Anatoomiline mittesobivus
- Kui patsient ei saa kasutada antiagreganti *Plavix* (vastunäidustus, raha)

Veresoonte sulgemine

- Traumaatilised verejooksud
- Pseudoaneurüsmid
- Kirurgiline juurdepääs raskendatud
- Tamponaadi vältimiseks
- Preoperatiivselt enne kasvaja eemaldamist
- Ravi eesmärgil - varikotseele – *v.testicularis* sulgemine

Gastroduodenaalarteri pseudoaneurüsm

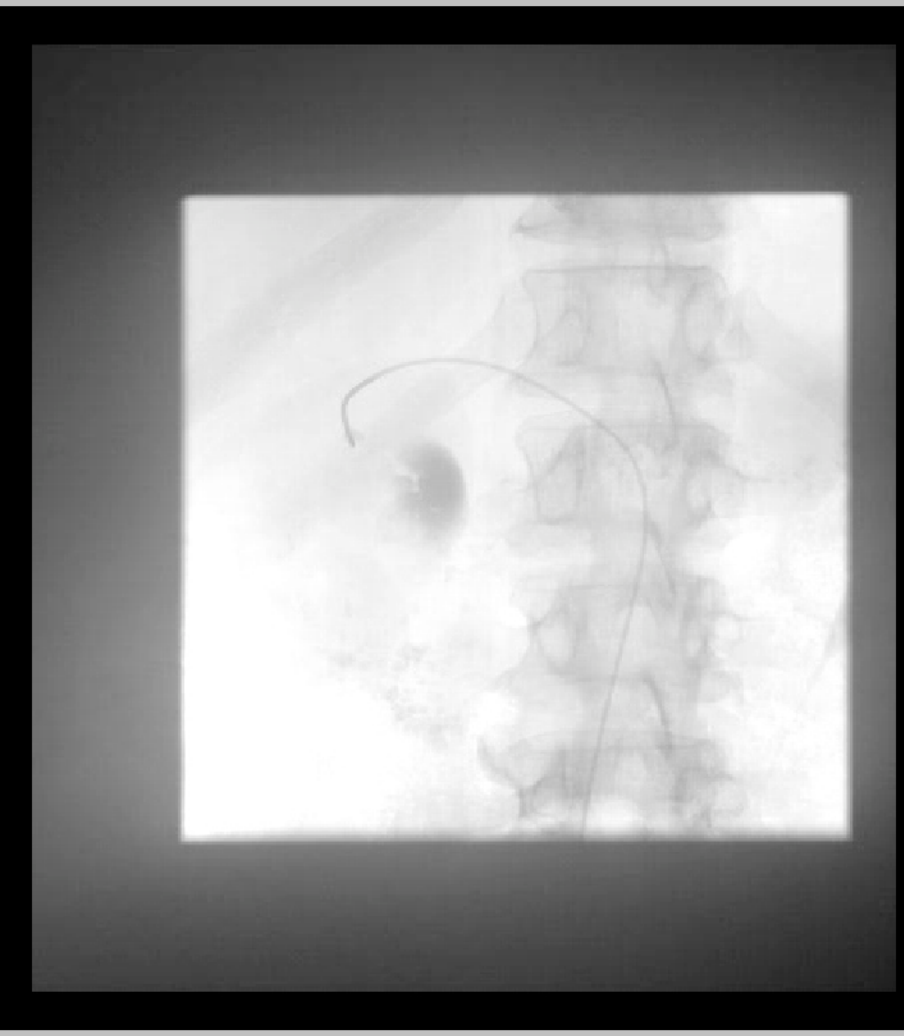

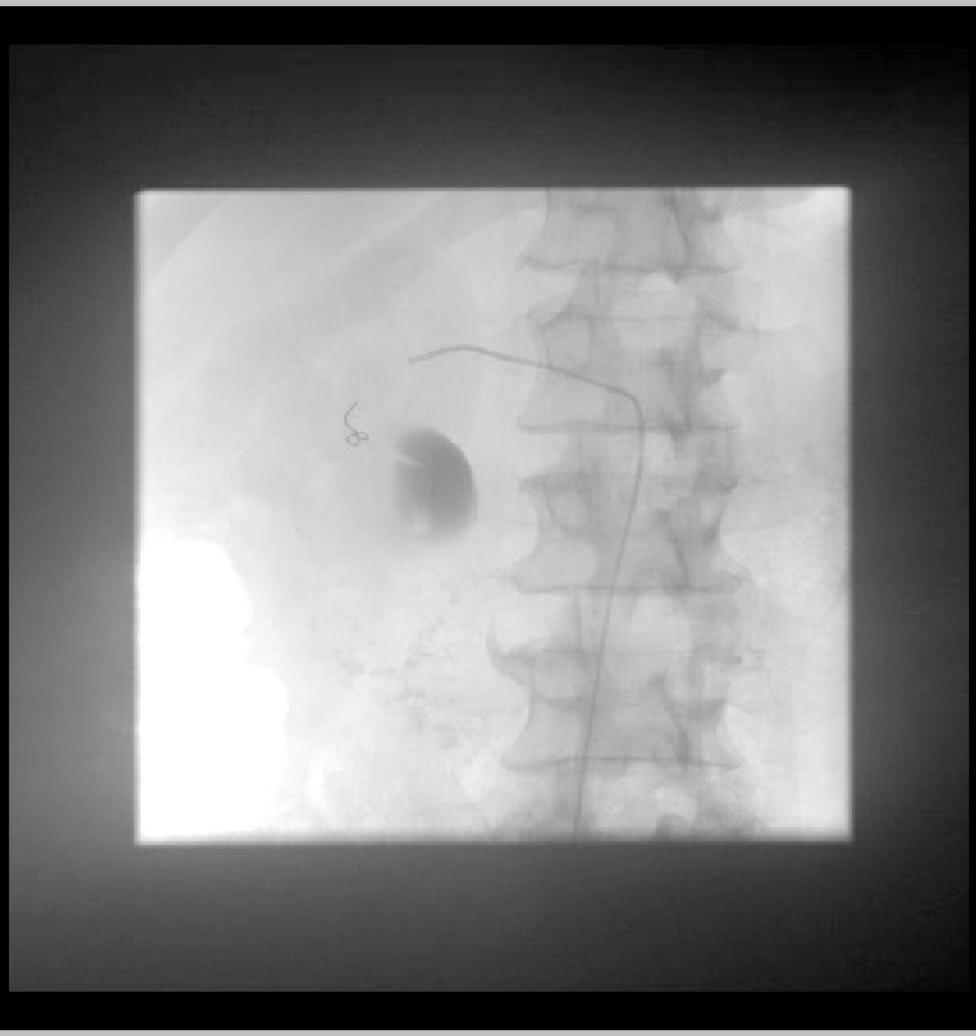

Selektiivne trombolüüs

- Näidustatud värskete trombide lahustamiseks
- Arteri lubikahjustuse eristamine värskest trombist
- Arteriaalne tromboos, nõrk perifeeria
- Embol, millele kirurgiline juurdepääs on raskendatud
- Varasema manipulatsiooni piirkonnas tekkinud tromboos
- On seotud suuremahulise ja pideva jälgimisega, võimalike tüsistuste oht.

Haigusjuht

- **49-aastane naispatsient**
- **Probleemid**
  - 06.10.2002 hospitaliseeriti hulgi noavigastuste tõttu (paremal pool kaela-, õla-, otsmiku- ja kõrva piirkonnas)
  - Haavade korrastus ja õmblemine
  - Peale lõikust tekib verejooks kõrist

Jätkub….

…..järg

- **Angiograafia** 06.10.2002 - *a. lingualis´*est ja *a. facialis´*est kontrastaine leke
- **Ravi**: koheselt *a. carotis ext. dex*. okluseerimine spiraalemboliga

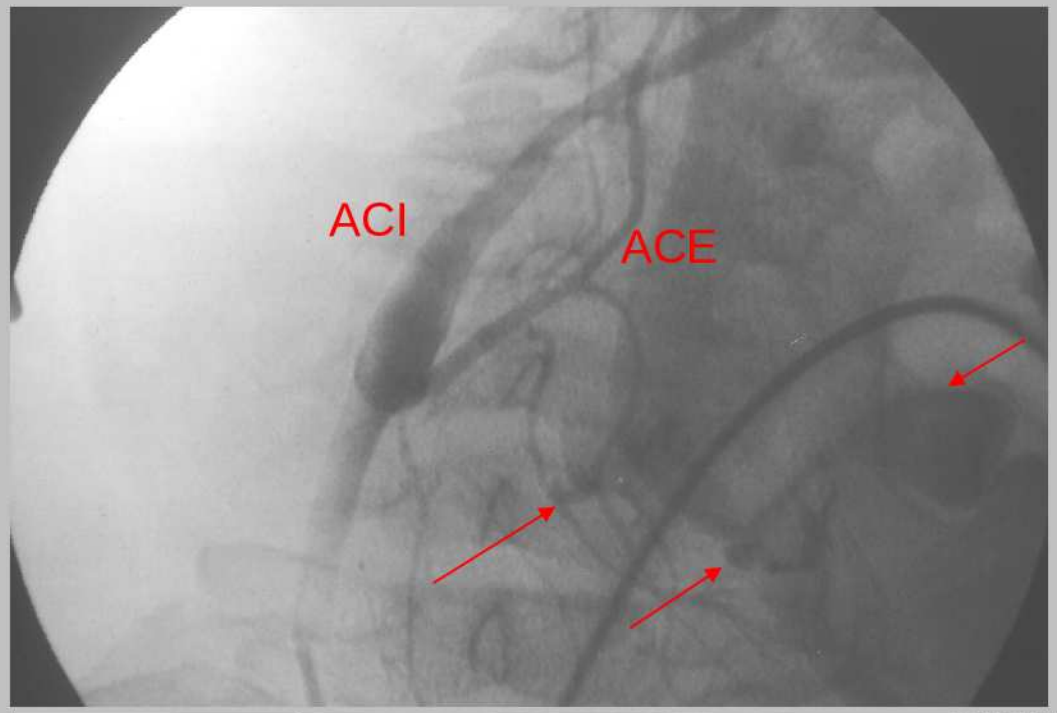

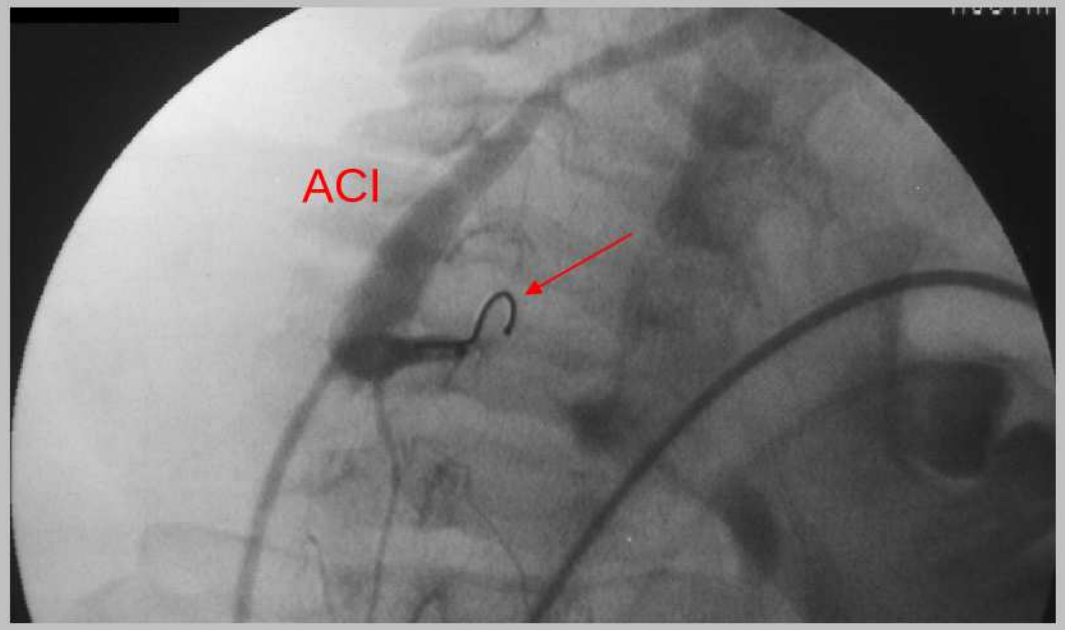

Haigusjuht

- **Tehtud: ACE sulgemine spiraalemboliga**
- **Tulemus:**
  - Paranemine rahuldav, läheb koju



Haigusjuht

- 2 aastat hiljem leiti perearsti poolt, et esineb süstoolne kahin *a. subclavia dex.* projektsioonil
- **Uuringud**
  - UH Doppler 17.03.2005
    - *a. subclavia* pseudoaneurüsm ja väike fistul veeniga. Patsiendil olulisi kaebusi ei esine
  - KT-angiograafia 04.05.2005
    - paremal pool aksillaarsel pseudoaneurüsm ja arterio-venoosne fistul

Haigusjuht

- **KTA** 03.05.2005
  - Paremal pool aksillaarsel pseudoaneurüsm ja arterio-venoosne fistul

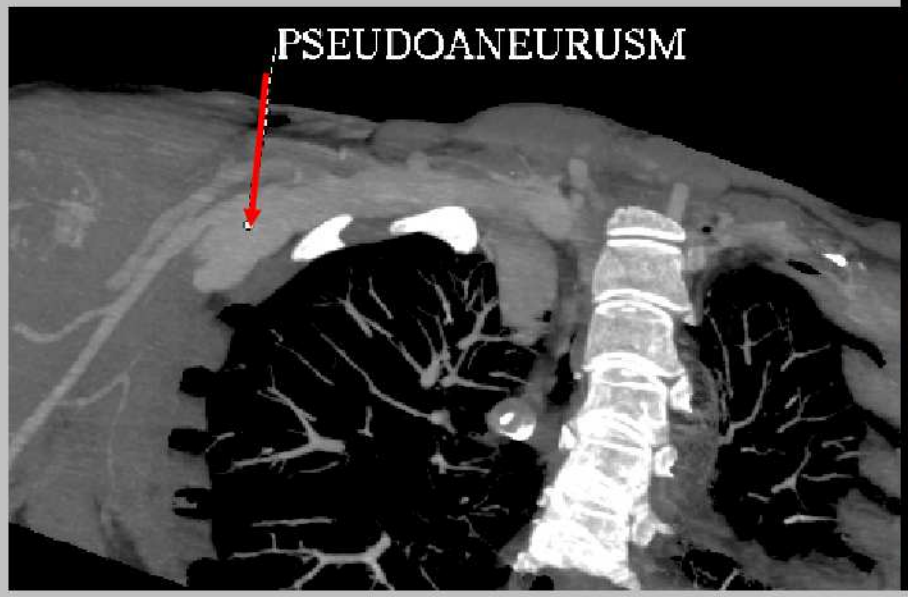

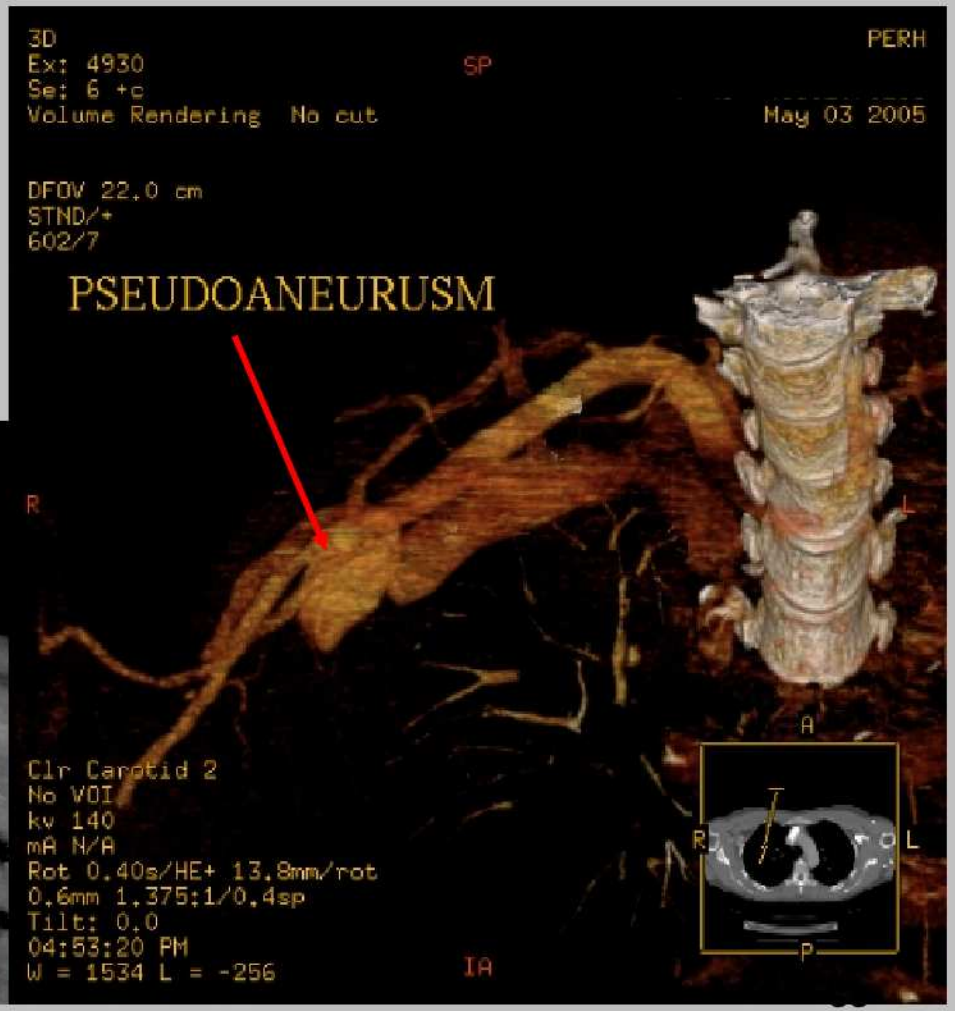

Haigusjuht

- **Ravi võimalused**
  - Operatiivne – mahukad traumaatilised manipulatsioonid (pseudoaneurüsmi resetseerimine + proteseerimine)
  - Stentimine kaetud stendiga

Haigusjuht

- Digitaalne substraktsioon angiograafia DSA

Haigusjuht

- Stentimine kaetud stendiga

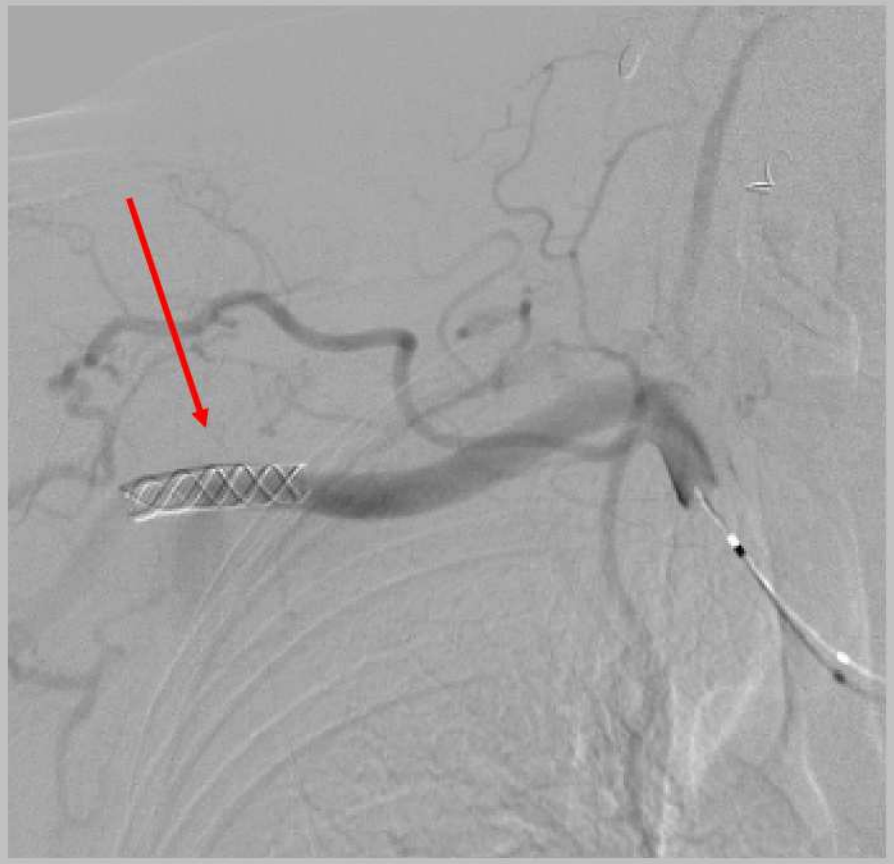

Haigusjuht

- **Tehtud: stentimine kaetud stendiga**
- **Tulemus:**
  - Otsene ühendus pseudoaneurüsmiga suletud
  - Süstoolne kahin kadunud

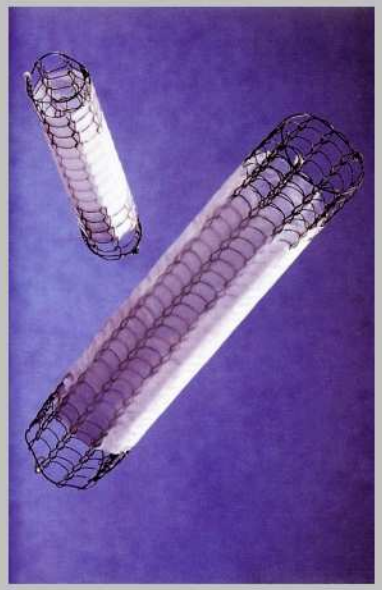

Kõhuaordi aneurüsmi soonesisene ravivõimalus

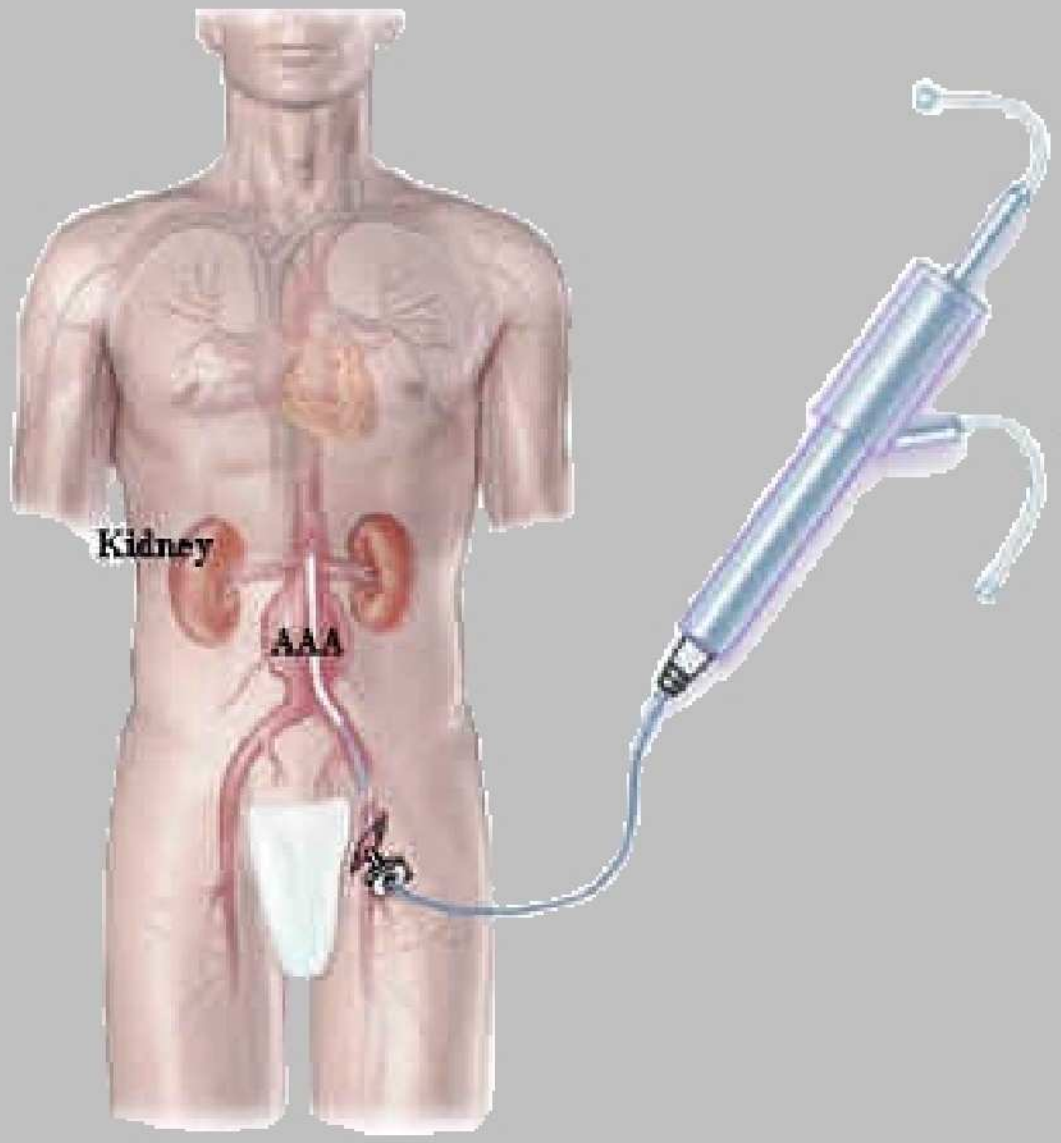

Kõhuaordi aneurüsmi stentimine

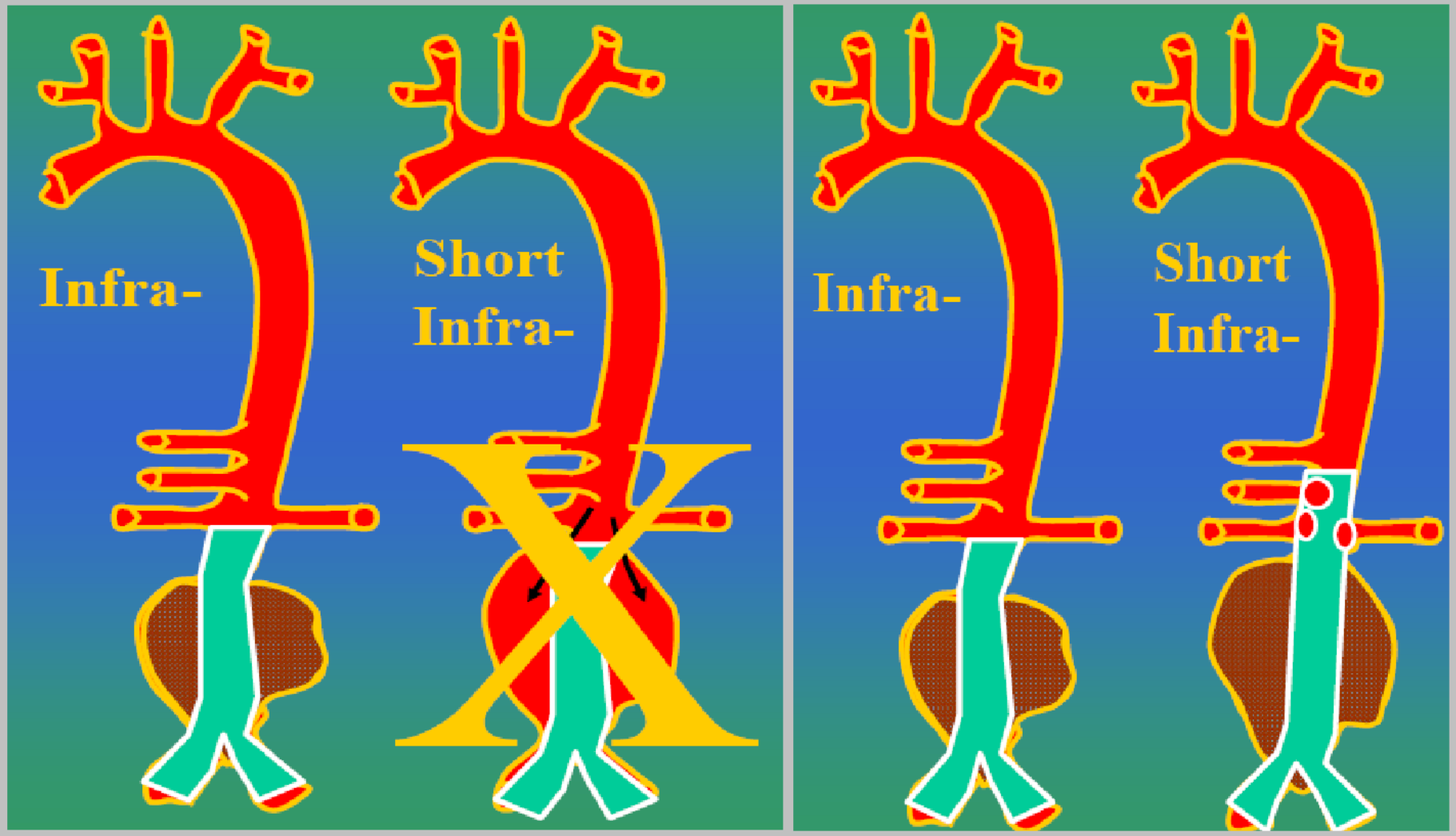

Kõhuaordi aneurüsmi stentimine

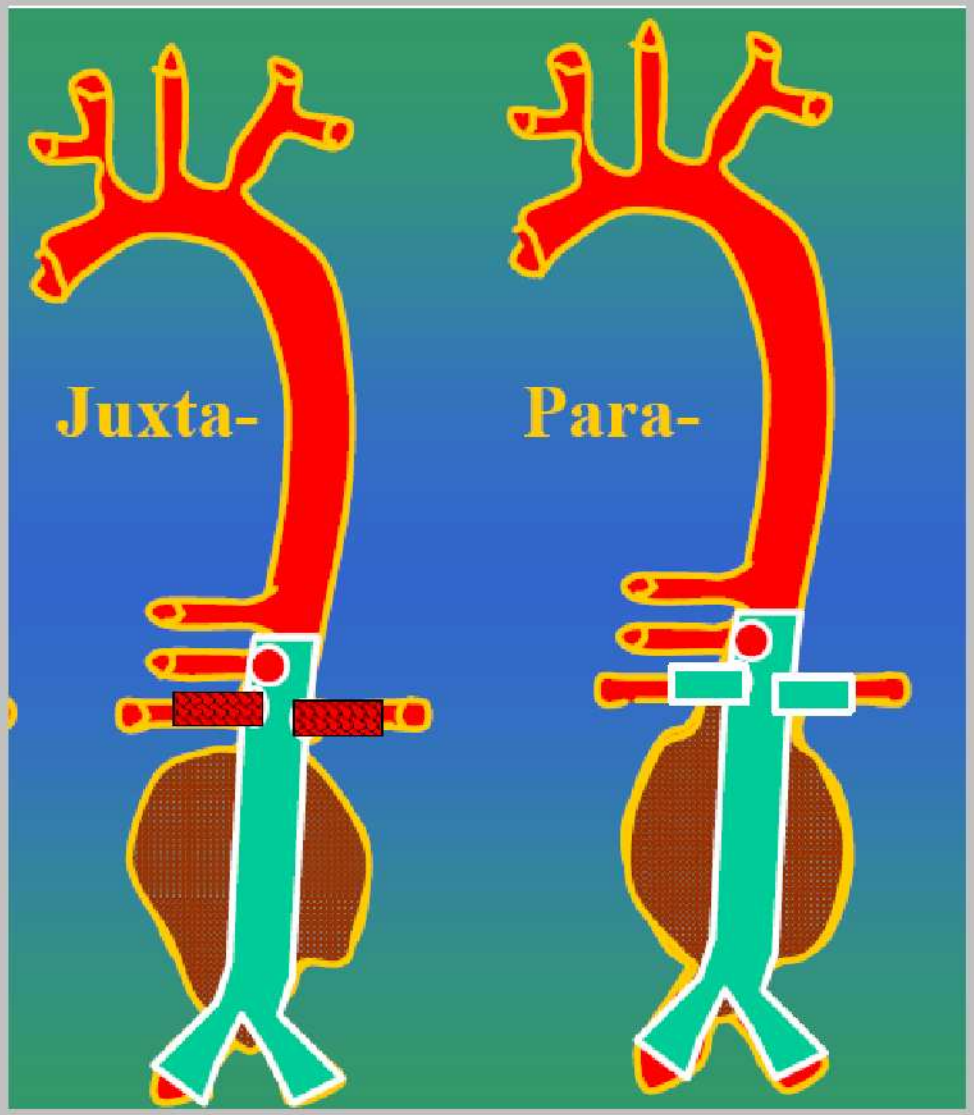

Kõhuaordi aneurüsmi stentimine



KOKKUVÕTE

- Esmane diagnoos reeglina mitteinvasiivne
  - Ravi patsienti säästev – võimalusel soonesisene menetlus
  - Dünaamikas jälgimine mitteinvasiivne
  - Kliiniliste partnerite vaheline koostöö

Tänan tähelepanu eest