Lülikeha lõpp-plaatide muutused

Maria Silke

II a. resident

22.03.2006

Lõpp-plaadi anatoomia

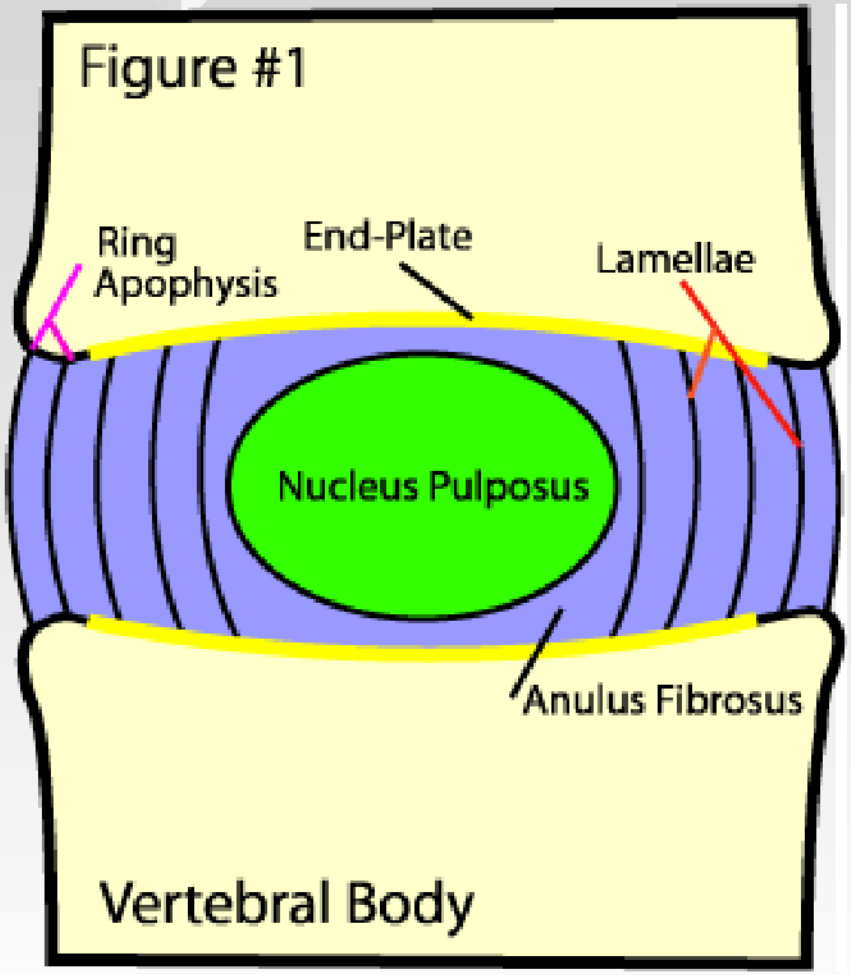

- Lubistunud kõhr < 1mm
- Subkondraalne luuplaat
- Ringjas apofüüs - sõõr

- Kas kõhreline lõpp-plaat on lülikeha osa või lülivaheketta osa?

Lõpp-plaadi füsioloogia

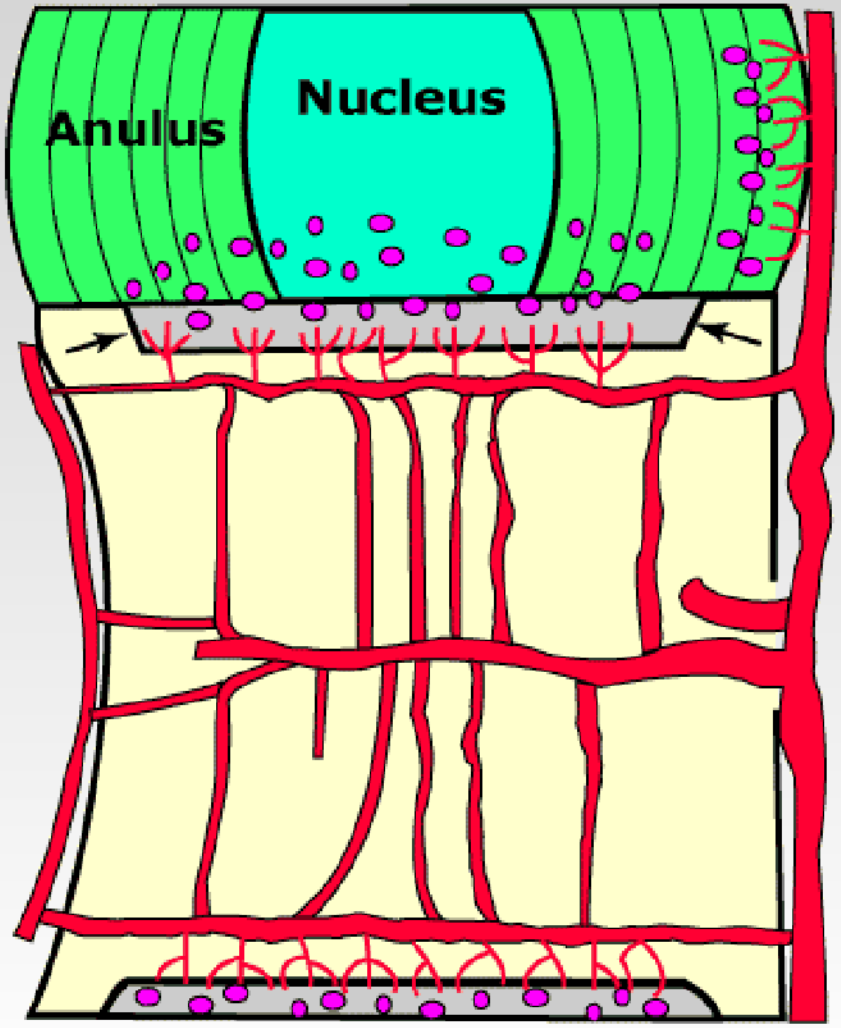

Lõpp-plaatide variatsioonid

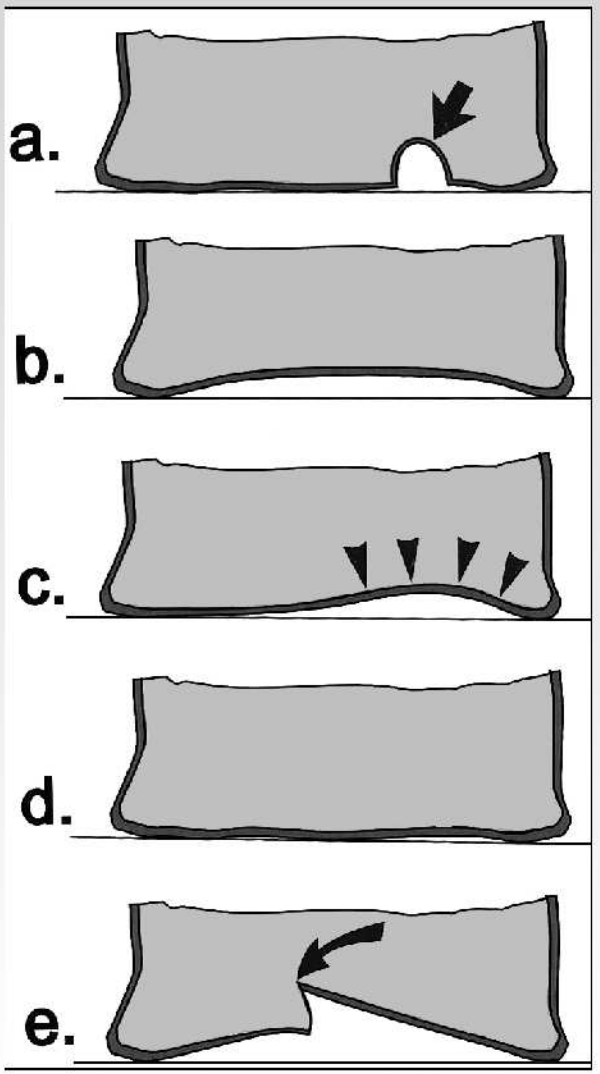

Magnetresonantstomograafia - MRT

- Kõige tundlikum
- Multiplanaarsed kujutised
- Luuartefaktide puudumine
- Eristuvad diskid, kõõlused, närvid, durakott, seljaaju
- Mitteinvasiivne, ohutu

Kudede signaal MRT

T1	Valge Hall Must Must → valge	Rasvkude Hüaliinne ja elastne kõhrkude, kasvajad, abstsessid Liikvor, lihased, luud, kõõlused, sidemed, kiudkõhrkude Gaas, hemoraagiad…
T2	Valge Hall Must Must → valge	Liikvor, abstsessid, healoomulised kasvajad Hüaliinne ja elastne kõhrkude, lihased Luud, kõõlused, sidemed, kiudkõhrkude Gaas, healoomulised kasvajad
KA	Valge	Alad, kus on tugevnenud vaskulaarsus (vaskulaarne malformatsioon, põletikud, kasvajad)

Kavas

- Lülisamba degeneratiivsed muutused

  (*disc degnerative disease* - DDD)
- Lülisamba põletikud
  - Bakteriaalsed infektsioonid
  - Aseptilised põletikud - RA, AS

Degeneratiivne diskihaigus

- Põhjus ebaselge
  - Staatiline ja dünaamiline koormus
  - Hormonaalsed häired
  - Patoloogilised protsessid organismis

85 – 95%-l elanikkonnast 50 aasta vanuses on olemas spinaalne stenoos

Degeneratiivne diskihaigus

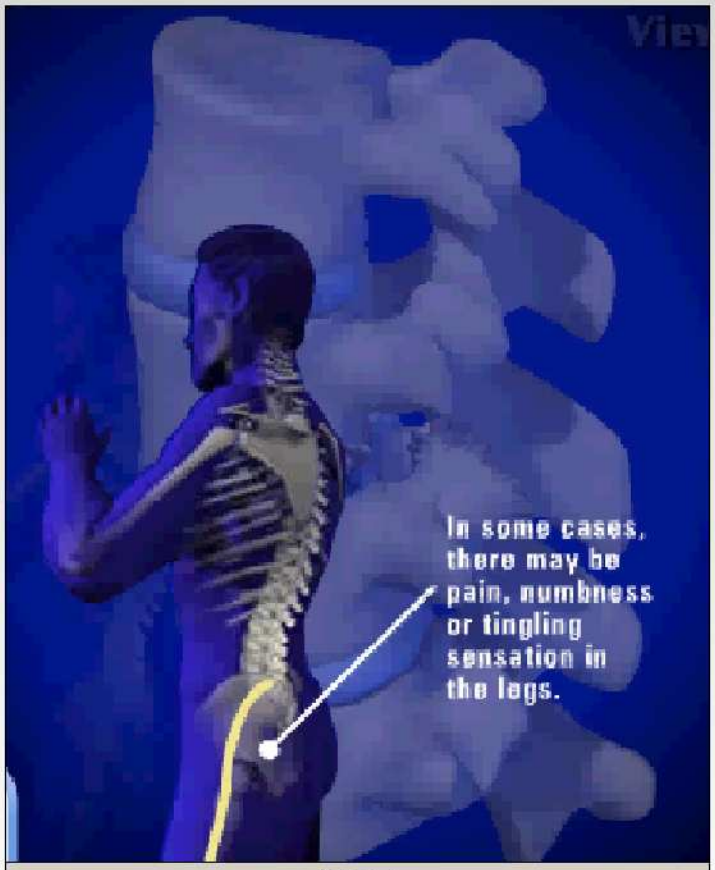

clip0006.avi

Lõpp-plaadi degeneratsioon - MR-signaal by Modic at al. (1988a.)

Tüüp	Histoloogiliselt	MRT	Röntgenoloogilised muutused
I 4%	Lõpp-plaatidel fissuurid, fibrovaskulaarkoe vohamine luuüdis	T1↓ T2↑	puuduvad
II 16%	Lõpp-plaatidel fissuurid, punane luuüdi asendatakse rasvkoega, luutrabeekulite paksenemine	T1↑ T2 isoint või nõrk↑	puuduvad
III 80%	Skleroseerumine, luustumine	T1↓ T2↓	Diski kõrgus ↓ Diski protrusioon osteofüüdid

- Modic MT, Steinberg PM, Ross JS, Masaryk TJ, Carter JR. Degenerative diskdisease: assessment of changes in vertebralbody marrow with MR imaging. Radiology1988; 166:193–199.

I tüüp

I tüüp

II tüüp

II tüüp

III tüüp

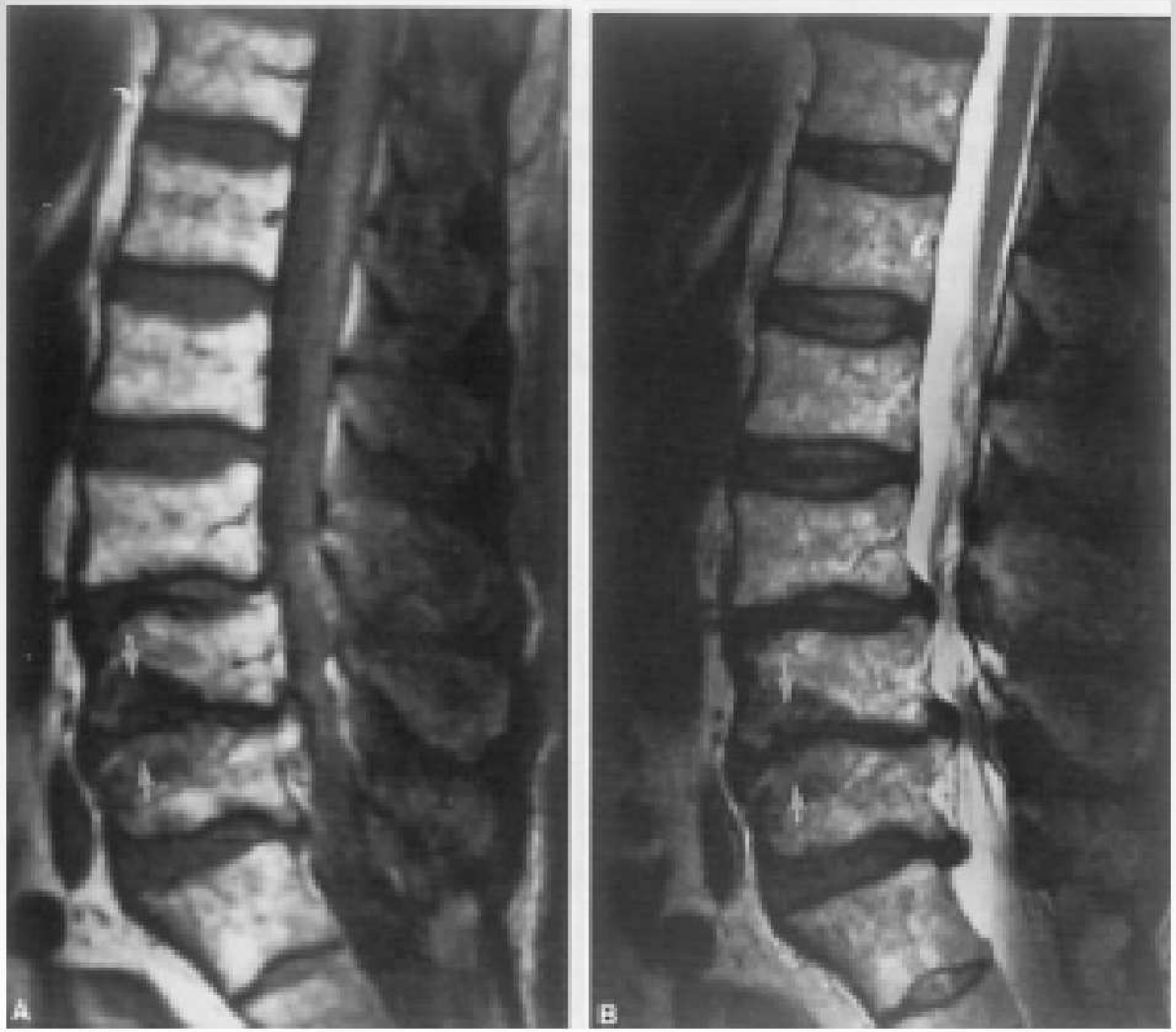

Diski degeratsiooni MR klassifikatsioon by Pfirmann et al

Table 1. Classification of disk degeneration based on sagittal T2-weighted magnetic resonance (MR) images (according to [5])

Grade	Differentiation of nucleus pulposus	Signal intensity of nucleus pulposus from anulus	Disk height
I	Yes	Homogeneously hyperintense	Normal
II	Yes	Hyperintense with horizontal dark band	Normal
III	Blurred	Slightly decreased, minor irregularities	Slightly decreased
IV	Lost	Moderately decreased, hypointense zones	Moderately decreased
V	Lost	Hypointense, with or without horizontal hyperintense band	Collapsed

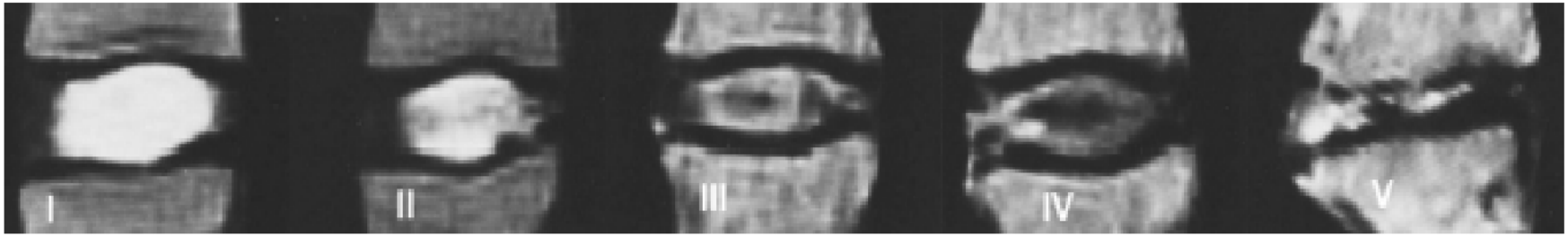

Fig. 1. Grading system for the assessment of lumbar disc degeneration. Sagittal T2-weighted images show the different degrees of disk degeneration according to the classification system proposed by Pfirrmann et al. [5]

Pfirrmann CW, Metzdorf A, Zanetti M, Hodler J, Boos N (2001) Magnetic resonance classification of lumbar intervertebral disc degeneration. Spine 26(17):1873-1878

Lõpp-plaatide MR-signaali muutuse ulatus

1. T1 ja T2 signaali muutus lülikehas puudub
2. Minimaalne < 25%
3. Mõõdukas 25 – 50%
4. Raske > 50%

Painful Lumbar Disk Derangement: Relevance of Endplate Abnormalities at MR Imaging From the Departments of Radiology (D.W., M.Z., J.H.) and Orthopaedic Surgery (K.M., B.F., C.W.A.P., N.B.), Orthopaedic University Hospital Balgrist, Zurich,Switzerland. Received February 29, 2000; revision requested April 10; revisionreceived June 2; accepted June 30.

Minimaalne, Modic tüüp II

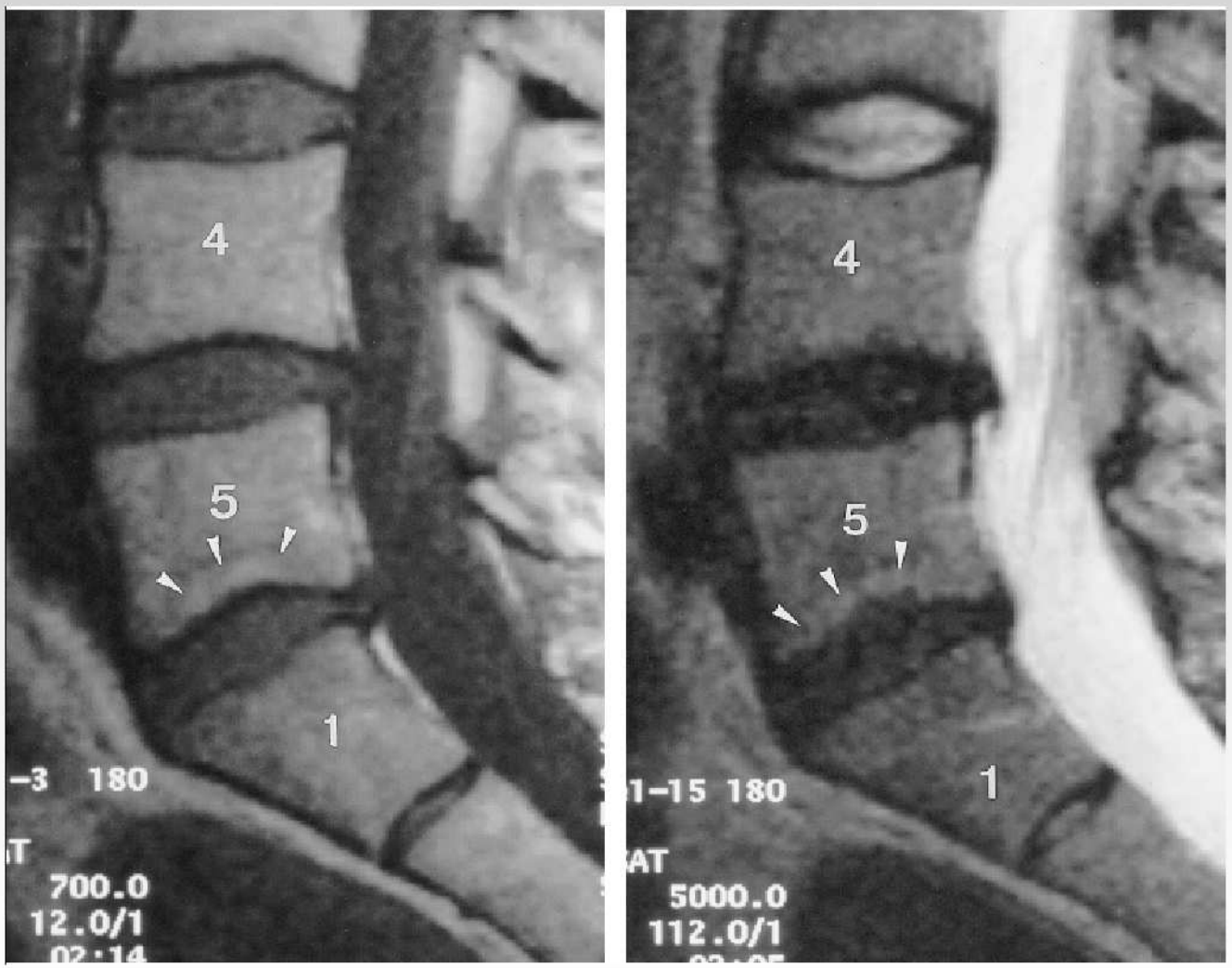

Mõõdukas, Modic tüüp II

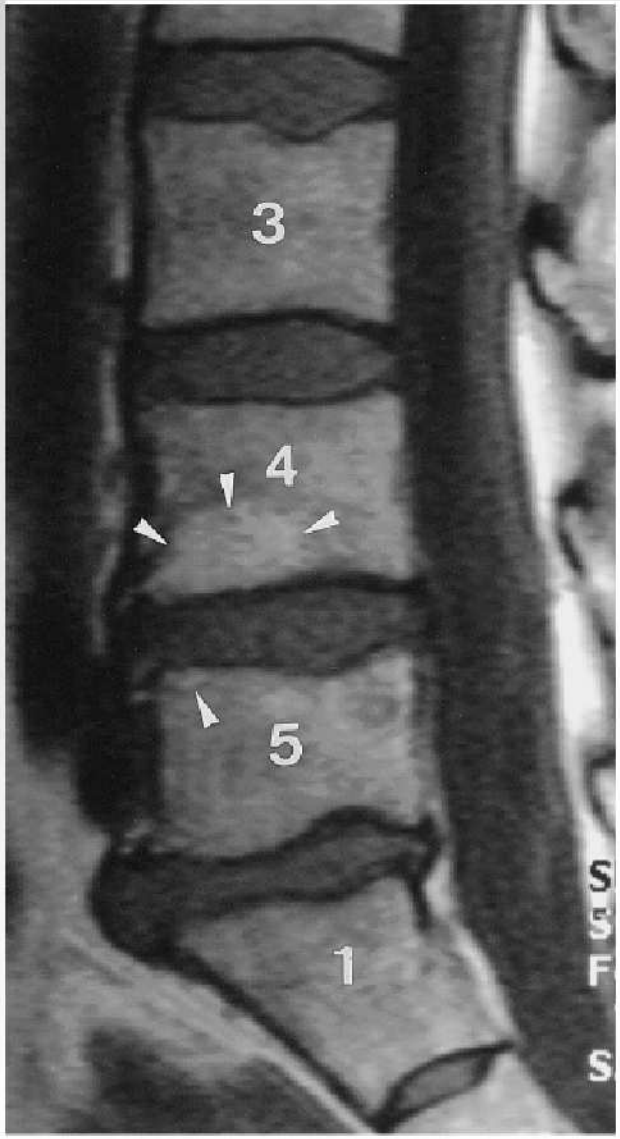

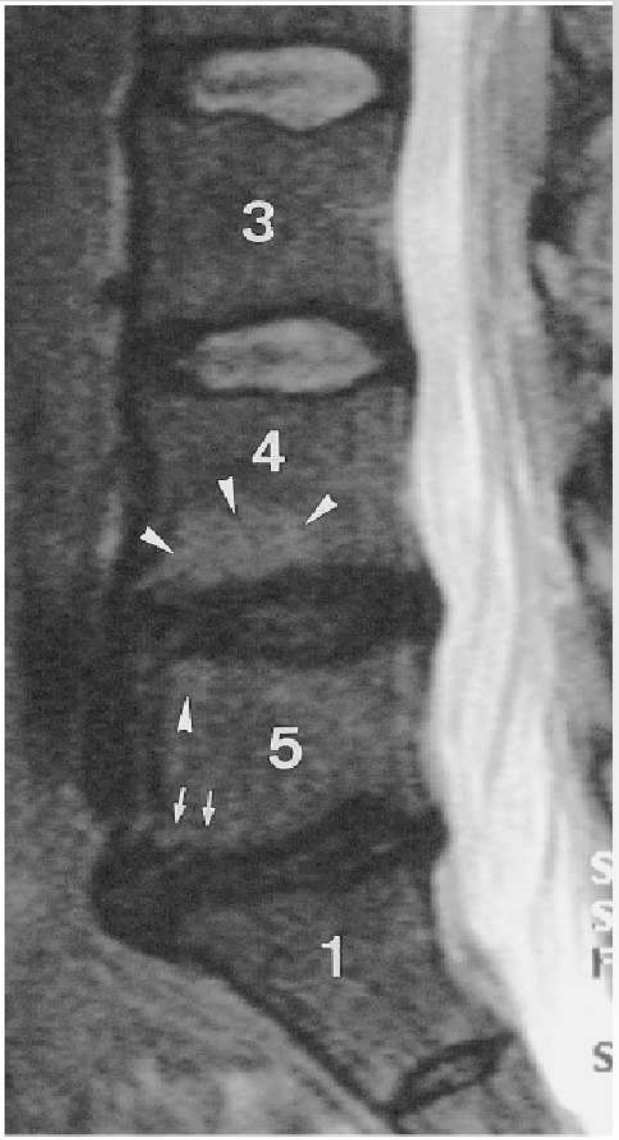

Raske, Modic tüüp I

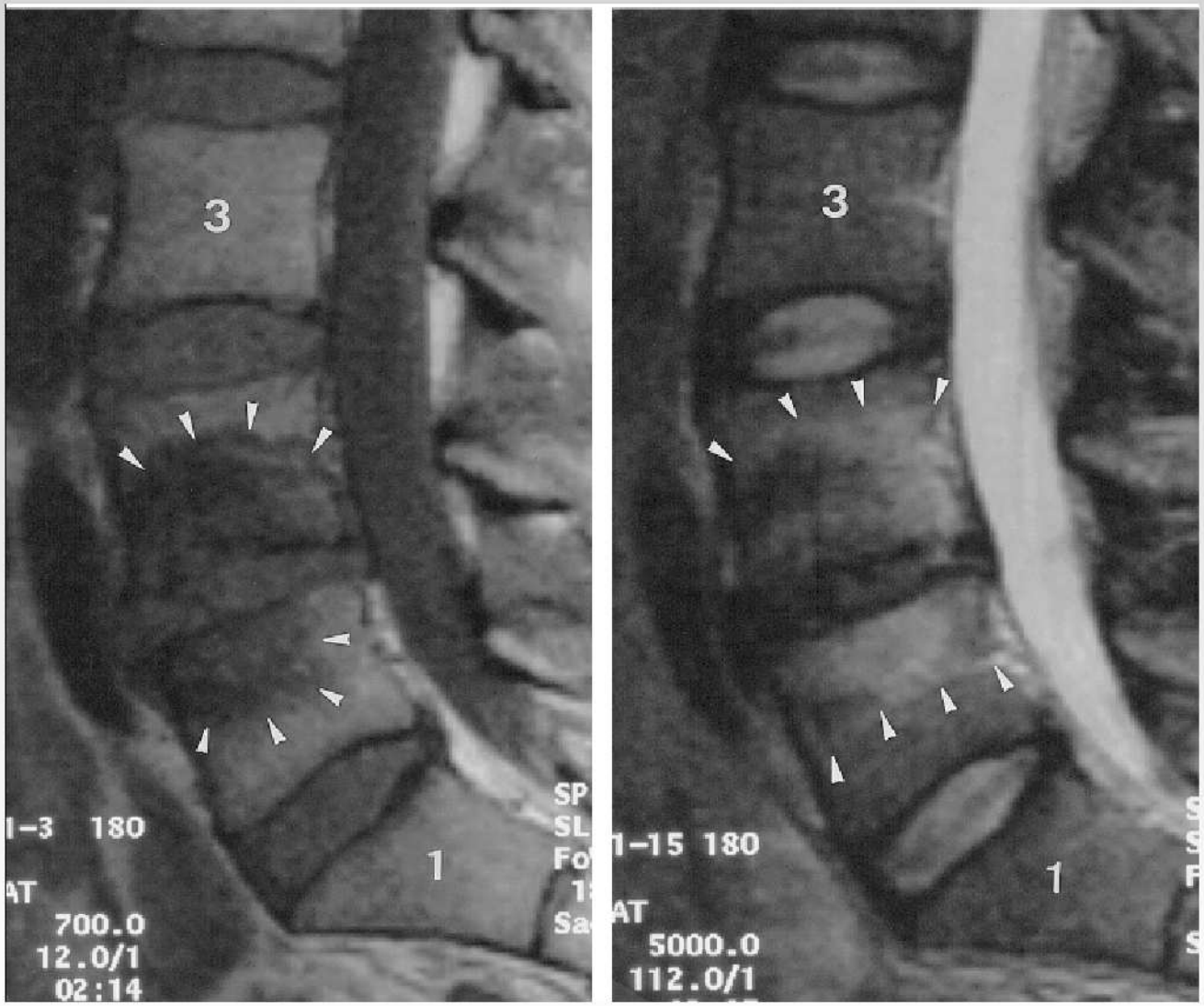

Lülisamba põletikud

- Bakteriaalsed põletikud
  - Püogeenne
  - Granulomatoosne TBC
- Aseptilised põletikud
  - Reumatoidartriit RA
  - Anküloseeruv spondüliit AS

Bakteraalne põletik

- Kahe kõrvalasuva lülikeha ja nende vahelise diski bakteriaalne põletik
  - L ~45%
  - Th ~35%
  - C ~10-20%

Bakteraalne põletik

- **Püogeenne**
  - Staphylococcus aureus (80%),
  - Streptococcus
  - Pneumococcus
  - Pseudomonas Aeruginosa
- **Granulomatoosne**
  - M. Tuberculosis
  - Brutselloos
  - Seened ja parasiidid

Püogeenne põletik– levimise teed

- Hematogeenselt – infektsioon organismis
- Iatrogeenne – punktsioonid, diskograafia, diskektoomia
- Nõrgenenud organism – diabeet, rasedus, vanadus, immunosupressioon, kasvajad
- Operatsioonid, manipulatsioonid – prostatektoomia, aordi proteseerimine, tsüstoskoopia
- Trauma

Püogeenne põletik

- Primaarne lõpp-plaadi kahjustus, diski kahjustus sekundaarne
- Sageli lastel ja noorukitel
- Sagedasem tekitaja S. Aureus, lähtekoht naha- või uroinfektsioonid
- Tihti nimmepiirkonnas, harva kaela- ja sakrumi pk-s
- Tugev seljavalu – võib olla ainuke haiguse tunnus → T^o ↑ harva, Leuk N, ↑ , SR ↑

Püogeenne põletik

- Tekitaja subkondraalsele
- Lõpp-plaadid infiltreeritakse leukotsüütide ja fibriiniga - luudestruktsioon
- Diski kahjustus, lülivahemiku kitsenemine
- Kõrvalasuva lülikeha kahjustus
- Paravertebraalne ja epiduraalne infiltratsioon
- Abstsesside moodustamine

Modaliteetid lülisamba põletiku kuvamisel

Rö-ü/v	KT	MRT - valikmodaliteet
•Lülivahemike kitsenemine, lõpp-plaadid ebateravad	•Luu destruktsioon, lõpp-plaatide erosioonid •Paravertebraal- ja epiduraalprotsesside ulatuslikkus	•Varajased MR signaali muutused tingitud tursest ning lõpp-plaadi ja diski infiltratsioonist põletikuliste rakkudega •Lõpp-plaadi ja diski MR signaal T1↓ T2↑ •KA kogunemine lõpp-plaatides - diski eristumine •Epiduraalsete, subduraalsete, intramedulaarsete ja paraspinaalsete pehmete kudede kahjustuse ulatus

Püogeenne põletik MR leid

- Vedeliku hulga suurenemine MR-signaal: T1↓ T2↑
- Lõpp-plaatide destruktsioon
- Vedelikusignaaliga kogumid
- Kahjustatud alade kontrasteerumine

Püogeenne spondülodistsiit

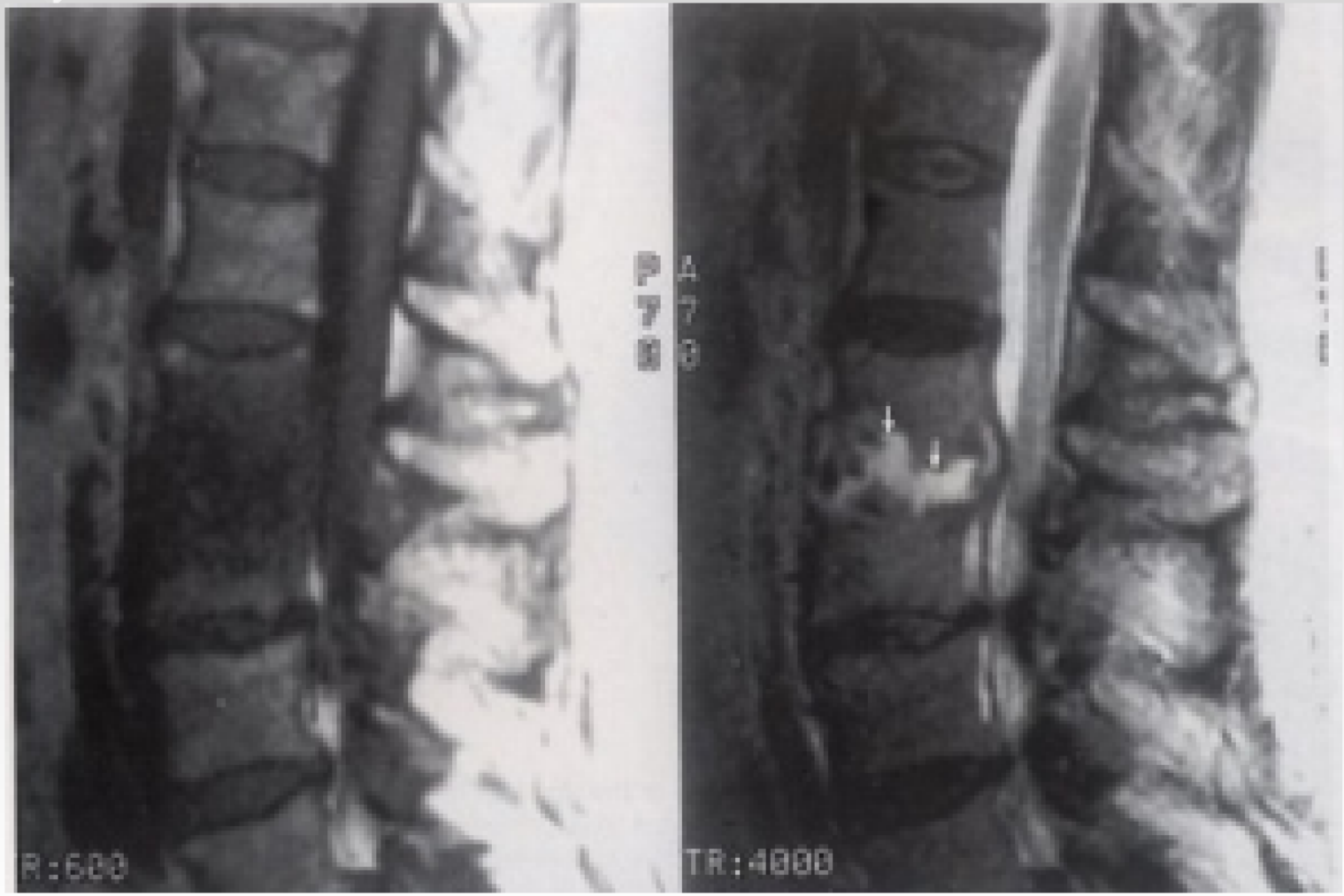

Püogeenne spondülodistsiit

Püogeenne distsiit

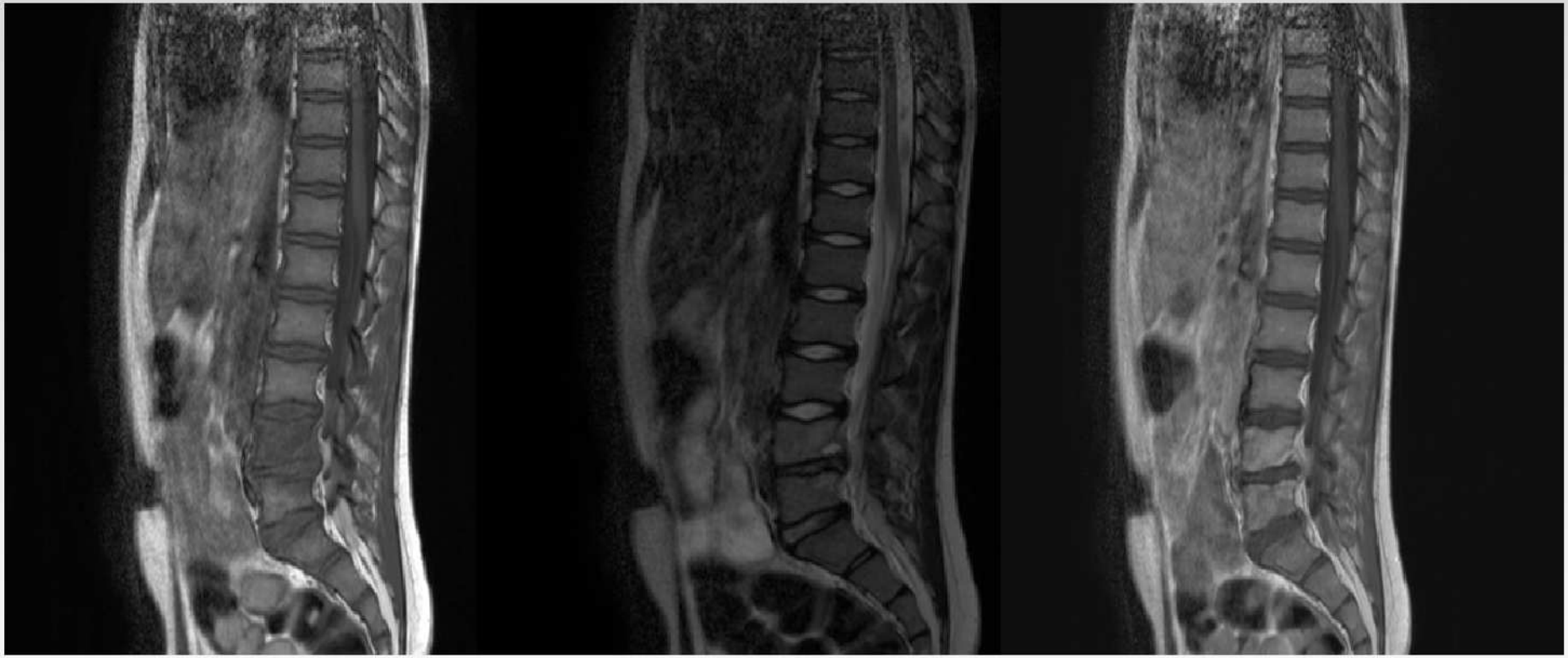

Tuberkuloosne spondüliit e. Pott'i haigus

- Sir Percival Pott (1779.a.)
- Lülikeha destruktsioon, deformatsioon ja parapleegia
- Esinemissagedus:
  - Th 40 - 50%
  - L 35 - 40%
  - C 10%
- 50% spondüliidi juhtumitest
- Primaarne kolle kopsudes

Tuberkuloosne spondüliit MR leid

- Lülikeha eesmise alumise 1/3 kahjustus
- Subligamentaarne levik
- Multisegmentaarne kahjustus
- Paravertebraalabstsesside lubinemine
- MR lõpp-plaatide signaali muutus – T1↓ T2↑
- Angulaarne küfootiline deformatsioon
- Lülikeha kollaps
- *Gibbuse* formeerumine

Tuberkuloosne spondüliit e. Pott'i haigus

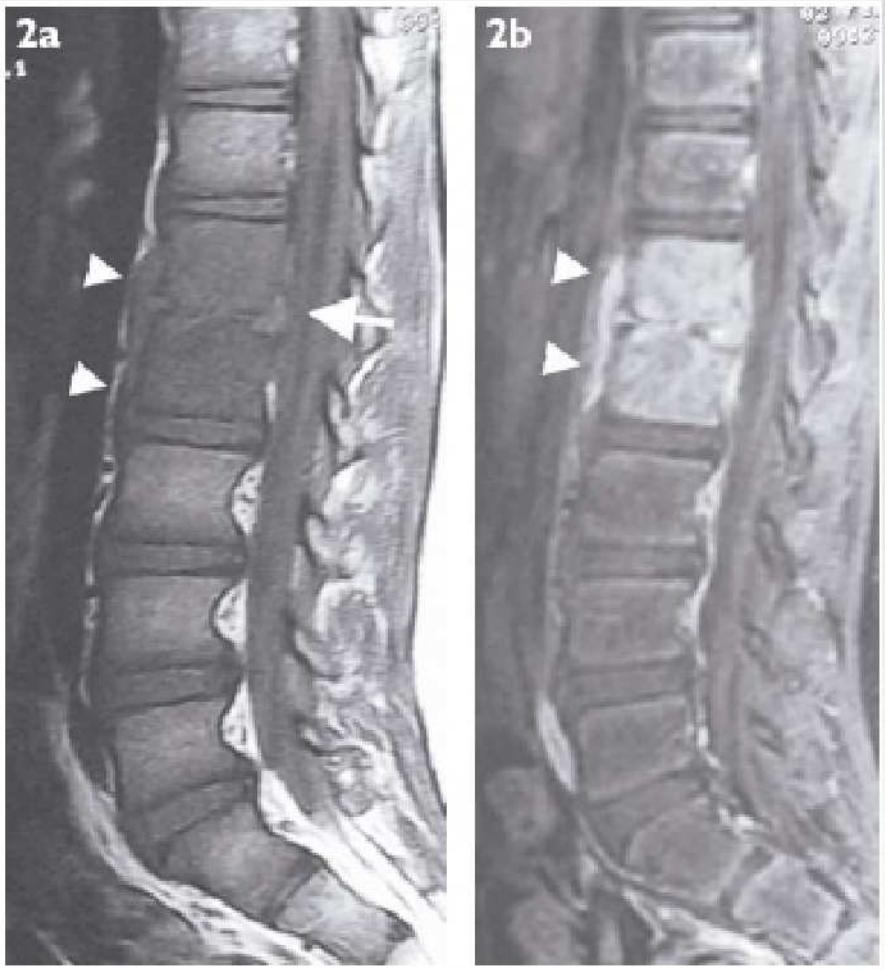

Tuberkuloosne spondüliit e. Pott'i haigus

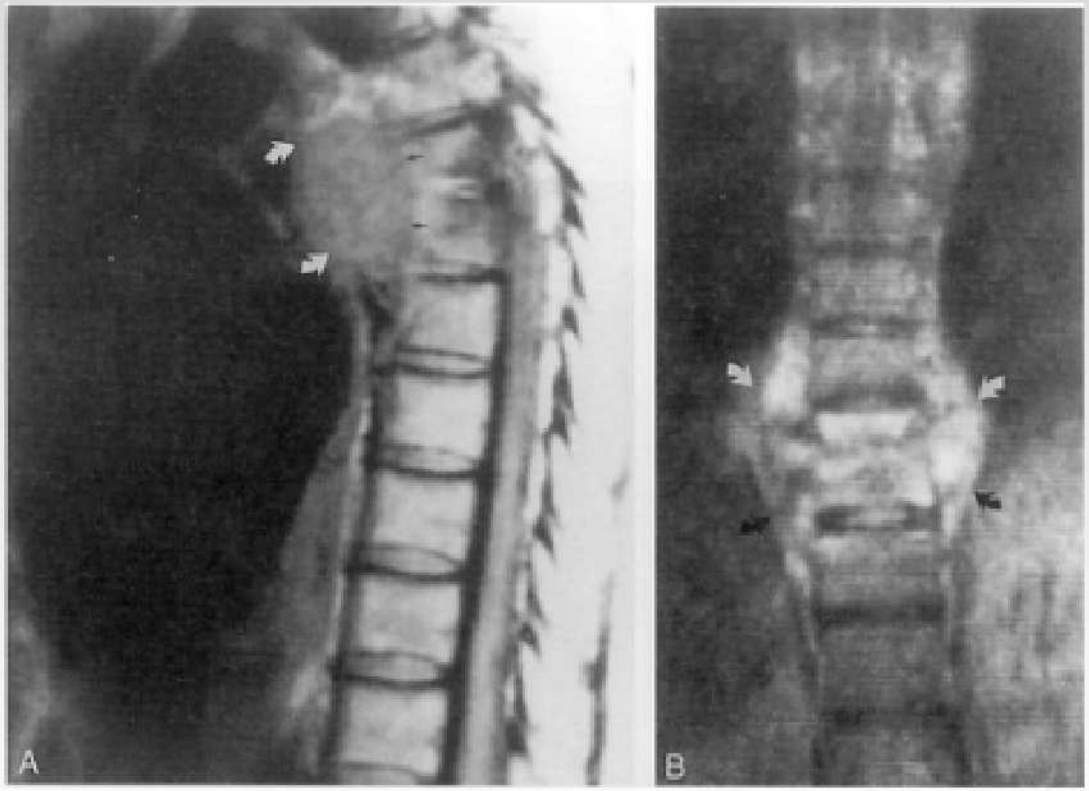

Püogeense ja Tbc spondüliidi eristamine

	tbc spondüliit	püogeenne spondüliit
seos kopsudega	sageli	ei ole
SR	norm	kiirenenud
parapleegia	hiline	varane
progressioon	aeglane, aga järjekindel	kiire
diski haaratus	hiline	varane
paraspin mass	suur, korrapärane, käävjas, subligamentaarne levik	väiksem
massi lubistumine	on	ei ole
luuskleroos	ei ole	on
lokalisatsioon	Th	L

Aseptilised põletikud

- RA
- Seronegatiivsed spondüloartropaatiad
- Anküloseeriv spondüloartriit
- Psoriaatiline artropaatia
- Reiteri sündrom
- Enteropaatiline artropaatia
- Juveniilne krooniline artriit

- Kahjustatakse sünoviaal- ja kõhrelised liigesed, enteesid
- HLA-B27 Ag

Reumatoidartriit RA

- Kaelaosa C1/2
- Sünoovia rohkenemine, *pannus*'e teke (erineva intensiivsusega T1-s ja T2-s)
- Atlantoaksiaal- ja subaksiaalliigeste subluksatsioonid, seljaaju kompressioon
- Lülikehade degeneratsioon, kõrguse madaldumine
- Lõpp-plaadi erosioonid, lülivahemike kitsenemine
- Osteoporoos

RA

Ankü loseeriv spondüloartriit AS

- Spondülodistsiidiga sarnane, diski ja lülikehade destruktsioon
- Esineb Th/L piirkonnas
- Diski fibroos – T2-s signaal hüpointensiivne
- Sklerootiline ala destruktsiooni ümber (eesmised ülemised ja alumised lülikehade nurgad) - *shiny corners*
- Lülikehadel luustruktuuri servmine proliferatsioon – sündesmofüüdid → *spondylitis anterior e. spondylitis marginalis* – Romanus lesioon
- Hilisfaasis – “bambus selgroog”

AS

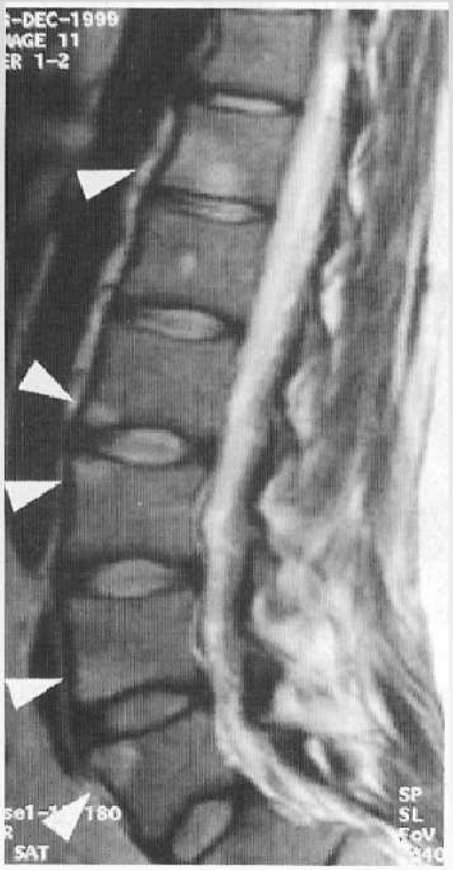

- T2-s mõnede lülikehade eesmised ülemised ja alumised sõõrud – T2 ↑ → *“shiny corners”*

AS

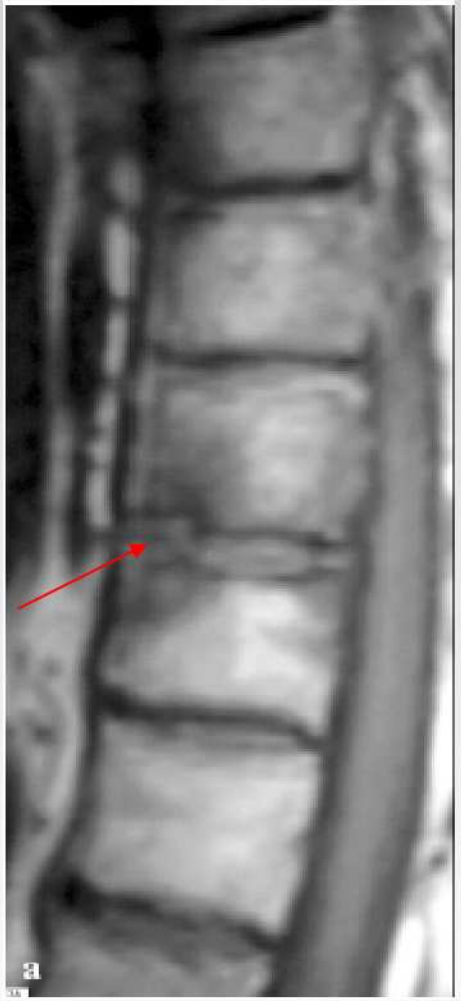

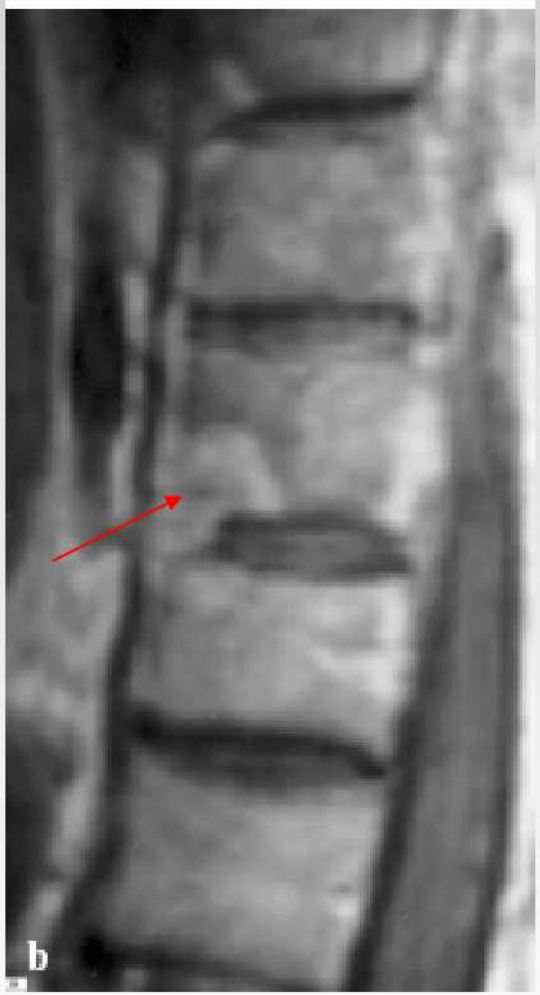

- T1 - erosioonidega, signaal hüpointensiivne
- T1 peale KA - hüpereemiline põletikuline kude → Romanus lesioon

VÕTA KOJU KAASA

I tüüpi degeneratiivsed muutused ja põletik MR kujutisel sarnased → T1↓ T2↑

- Infektsiooni puhul: lõpp-plaadi destruktsioon
- Degeneratsiooni puhul lõpp-plaadid siledad (Modic I ja II) või usureeritud (Modic III)
- Abstsessid, KA intensiivne kogunemine infektsiooni puhul

- Degeneratsiooni puhul T2-s lõpp-plaadi signaal↑, diski signaal ↓
- Infektsiooni puhul T2-s lõpp-plaadi signaal↑, diski signaal ↑

- <u>Gaas lülivahekettas “vaakum-fenomen” välistab infektsiooni</u>

- Anamnees: haiguse kulg
- Kliinilised andmed: analüüsid, kopsuleid
- Teiste uuringute andmed: KT, stsintigraafia, biopsia

- http://www.chirogeek.com/000_Disc_Anatomy.htm
- **Systematic Interpretation of Lumbar MRI** 2004 Annual Assembly of the American Academy of PM&R
- http://www.emedicine.com/radio/topic220.htm
- http://www.emedicine.com/med/topic1902.htm
- Advances in MR Imaging of Vertebral Collapse Jamshid Tehranzadeh and Cliff Tao
- D. Sutton Textbook of radiology and imaging vol.II 2003
- D. W. Stoller Magnetic resonans imaging and spors medicine sec. ed. 1996
- S. V. Atlas Magnetic resonans imaging of brain and spine sec. ed. 1996
- **Imaging of tuberculosis of the spine E L H J Teo, W C G Peh Singapore Med J** 2004 Vol **P i c t o r i a l E s s a y** ol 45(9) : 439
- http://www.spineinstituteny.com/conditions/spinal_infections2.html