Idiopaatilised interstitsiaalsed pneumooniad

American Thoracic Society/European Respiratory Society International Multidisclipinary Consensus of the Idiopathic Interstitial Pneumonias

2002 a.juuni

Idiopaatilised interstitsiaalsed pneumooniad

- Teadmata etioloogiaga haiguste heterogeenne rühm
- Kopsuaparenhüümi kahjustus on küllalt erinevate põletiku avaldumisvormide ja fibroosiga.
- Peamine kahjustus paikneb interstiitsiumis (alveolaarse epiteliaalse basaalmembraani ja kapillaarse basaalmembraani vahel)
- Kahjustus ei piirdu interstiitsiumiga, haaratud on alveoolide valendik ja epiteel, veresooned ja perifeersed hingamisteed

Difuussed parenhümatoossed kopsuhaigused (interstitsiaalsed kopsuhaigused)

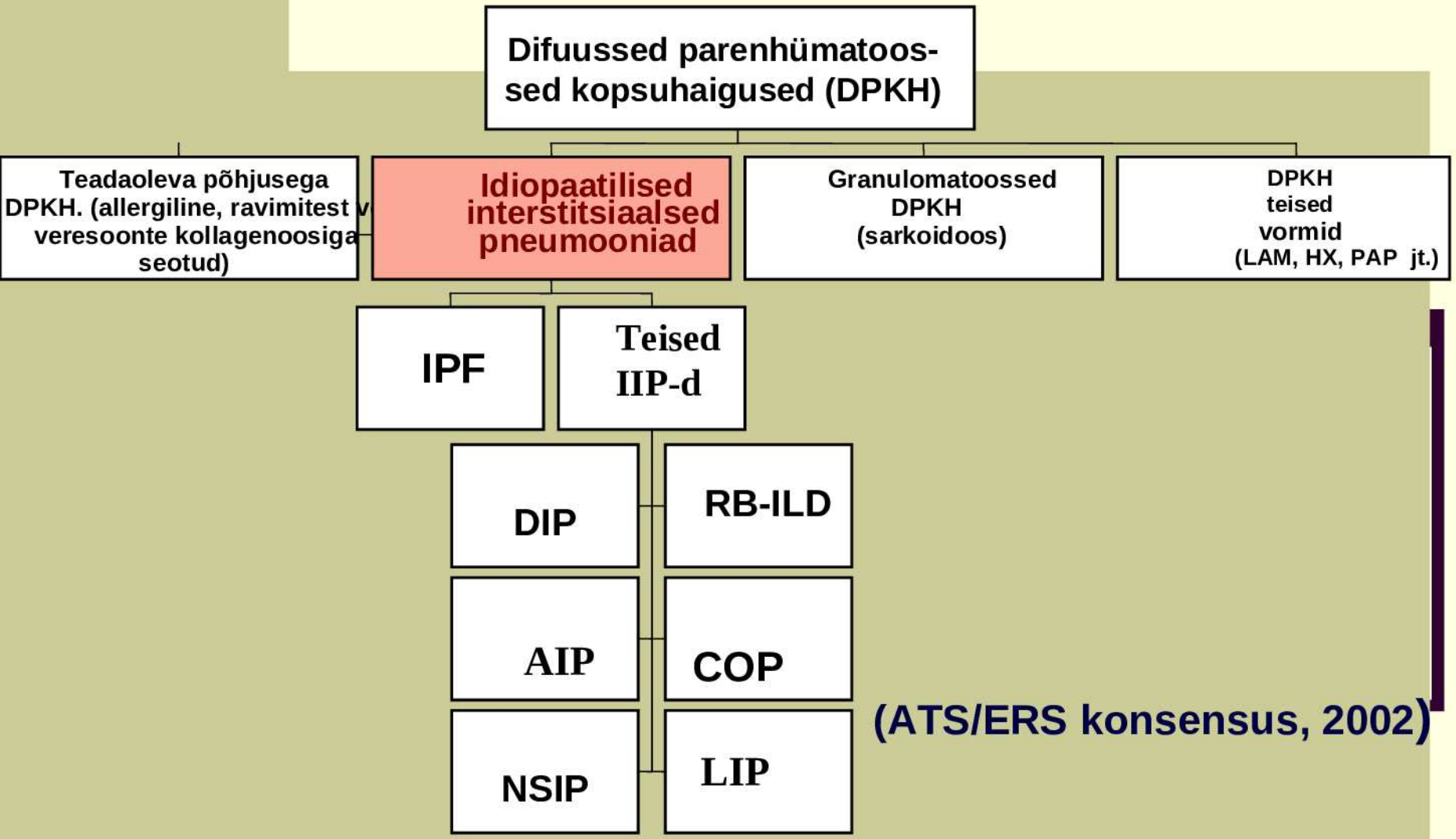

(ATS/ERS konsensus, 2002)

7 esindajat

- Esmane klassifikatsioon 1969 Liebow ja Carrington
- IPF - idiopaatiline pulmoanaalne fibroos
- NSIP - mittespetsiifiline interstitsiaalne pneumoonia
- COP – krüptogeenne organiseeruv pneumoonia (vananenud nimega BOOP)
- RB-ILD – respiratoorne bronhioliit interstitsiaalse kopsuhaigusega (arenedes läheb üle DIP – ks)
- DIP – deskvamatiivne interstitsiaalne pneumoonia
- LIP – lümfoidne interstitsiaalne pneumoonia
- AIP – äge interstitsiaalne pneumoonia (Hamman-Rich)
- Al 2002a lõpust uus termin – <u>kroonilised interstitsiaalsed pneumooniad (CIP) -</u> ilma AIP - ta

Histoloogiline dgn	**Kliinilis–radioloogilis-morfol. dgn**
Usual interst.pneum.	Idiopathic pulmonary fibrosis
NSIP	NSIP
Organizing pneumonia	Cryptogenic organizing pneumonia
Diffuse alveolar damage	Acute interstitial pneumonia
Respiratory bronchiolitis	RB-ILD
DIP	DIP
LIP	LIP

Kliinilised seisundid, mis võivad väljenduda UIP - na

- Idiopaatiline pulmonaalne fibroos
- Süsteemsed sidekoehaigused(skleroderma, reumatoidartriit)
- Ravimreaktsioonid
- Krooniline hüpersensitiivne pneumoniit
- Asbestoos
- Teised IIP-d, eriti NSIP

NSIP-ina

- Idiopaatiline NSIP
- Süsteemsed sidekoehaigused
- Hüpersensitiivne pneumoniit
- Ravimi poolt indutseeritud pneumoniit
- Infektsioon
- Immunodefitsiitsus , HIV

OP-na

- Idiopaatiline (COP)
- Organiseeruvad infektsioonid,(aspiratsiooni)pneu-
- mooniad
- Süsteemsed sidekoehaigused
- Gaasid,toksiinid
- Eosinofiilsed kosuhaigused,hüpersensitiivne pneumoniit
- Kroonilised põletikulised soolehaigused jm.

AIP-na

- Idiopaatiline
- Infektsioonid
- Kollageenhaigused
- Ravimtoksilisus
- Ureemia
- Sepsis
- Transfusiooniga seotud äge kopsukahjustus
- Trauma

Diagnoos

Diagnoos on kliinilis-radioloogilis-patoloogiline

Esineb olukordi, kus: piisavalt pädev (selgem, konkreetsem, usaldusväärsem ja kliinilse taustaga paremini ühtesobiv) radioloogiline leid lükkab ümber patoloogilise leiu

Pädev patoloogiline leid võib ümber lükata radioloogilise leiu

Ainult IPF korral on teatud tingimustel võimalik diagnoos ilma kopsubiopsiata

- **Lõplik diagnoos** pandagu pärast seda kui pulmonoloog, pulmonoloogias pädev radioloog ja patoloog on läbi vaadanud kogu kliinilise, radioloogilise ja morfoloogilise materjali
- Ravi ei tohiks alustada enne kui on tehtud kõik lõpliku diagnoosi kinnitamiseks

Anamnees

- Patsiendi vanus (IPF>60a; NSIP 40-60a: DIP 40-50a; RB-ILD teadmata;COP 20-80a; AIP sagedamini ca 50a; LIP 30-50a)
- Kaasuvad haigused – nt kollageenhaigused,HIV
- Ravimite kasutus
- Suitsetamine – DIP,RB-ILD – haigus võib avalduda ka palju aastaid peale lõpetamist
- Väliskeskonna agensid

Kliiniline pilt

- Bibasillaarsel lõpp-inspiratoorsed krepitatsioonid
- Aeglaselt süvenev düspnoe (va. AIP)
- Mitteproduktiivne köha
- Palavik – IPF korral ei ole, küll aga AIP,allergiline alveoliit, COP,NSIP
- Trummipulksõrmed
- Haiguse kõppstaadiumis võib tekkida krooniline cor pulmonale

Diagnostika

- **Radioloogiline diagnostika**
- Esmane IIP kahtlus tekib kliinilise haiguspildi ja tavaröntgenogrammide alusel
- HRCT põhiülesandeks on eraldada UIP/IPF teistest IIP-st
- **Funktsionaalne diagnostika**
- SPG
- Kopsude diffusioonivõime määramine
- Koormustaluvuse hindamine koormustesti abil

- **Bronhoskoopia**
- Transbronhiaalne biopsia – ei ole tulemuslik ja näidustatud (va. üksikud AIP ja COP juhud). Näidustatud kartsinomatoosi, sarkoidoosi väljalülitamiseks
- BAL – diagnostiline osakaal vähene, toetav roll IPF diagnostikas.
- **Transtorakaalne PNB** – põletiku, kartsinoomi, sarkoidoosi väljalülitamiseks

- **Kopsubiopsia** (VATS) – vastunäidustuste puudumisel kõigil, kellel ei ole klassikalist IPF/UIP kliinilist pilti ja HRCT leidu
- Materjal olgu piisavalt suur – vähemalt 5 cm
- Mitte võtta maksimaalselt muutunud kohast
- Võtta vähemalt kahest erinevast sagarast
- Võtta sügavamalt kopsukoest, vältides subpleuraalseid mittespetsiifilisi muutusi
- Vältida lingulat ja kesksagarat
- Kui vastuses ilmneb LIP,NSIP või DAD, otsida veelkord etioloogiat

IPF diagnostika kriteeriumid ilma kopsubiopsiata

4 põhikriteeriumi (kõik peavad olema täidetud):

- Teiste UIP põhjuste väljalülitamine
- Restriktiivne kopsude ventilatsioonifunktsiooni langus koos diffusioonivõime langusega
- Iseloomulik HRCT leid
- Alternatiivseid diagnoose toetav TBB või BAL leid negatiivne

+3-4 muud kriteeriumi peavad olema täidetud

- Iga > 50 a
- Märkamatult tekkinud ja muul viisil seletamatu pingutusdüspnoe
- Kaebuste kestuvus üle 3 kuu
- Bibasillaarsed krepitatsioonid

Morfoloogilise hindamise tähtsus

- Ägedad muutused – alveolaarepiteeli nekroos, hüaliinmembraanid, interstitsiaalne turse, fibriini ladestumine
- Alaägedad muutused – interstitsiaalse koe ja alveoolide või bronhioolide täitumine fibromüksoidse granulatsioonkoega
- Kroonilised muutused – armistumine, fibroos ja remodelleerumine (kärgjas deformatsioon, kollageeni ladestumine)

<u>Tähtsus ravile reageerimise prognoosimisel!</u>

IIP ravi

Kaaluda riski-kasu suhet sõltuvalt kõrvaltoimetest

- Vanuses < 70a
- Rasked kaasuvad haigused, sh. adipoossus
- Raske kopsufunktsiooni langus
- Lõppstaadiumi fibroos

Kas kombineeritud ravi või monoteraapia GKS – ga ?

- Kombineeritud ravil “steroidi säästev efekt”
- Kombineeritud raviga (azatioprin või tsüklofosfamiid) parem tulemus kaugelearenenud haiguse korral

Ravi ja prognoos

IPF

- Ravi efekt ei ilmne enne 3 kuu möödumist
- Ravi kestus vähemalt 6 kuud eeldusel, et ei ole ilmnenud olulisi kõrvaltoimeid või ravitüsistusi
- Ravi efekt hinnatakse 6,12 ja 18 kuul
- Edasi ravi individualiseeritud. Uuringute tulemusi pikema ravi koha ei ole
- 100% halva prognoosiga haigus
- Keskmine elulemus on 2-3 a peale diagnoosi
- 5 a elulemus ca 20%

NSIP

- Tsellulaarne alatüüp reageerib ravile paremini kui fibrootiline
- Rohkem monoteraapia süsteemse GKS – ga kui IPF korral.
- Ravi vähemalt 3 kuud. Kui efektita, lõpetada. Kui efektiivne, võib jätkata ka kauem kui IPF korral
- 5 a elulemus 70%, 10 a elulemus tsellulaarsel vormil 100%, fibrootilisel vormil 35-90%

DIP

- Paljud juhud paranevad ainult suitsetamisest loobumisega
- Monoteraapia GKS – ga
- Positiivne raviefekt 60% juhtudest
- Minimaalne ravi 3 kuud
- >70% omab 5 aasta elulemust
- Mõnikord võib progresseeruda lõppstaadiumi fibroosiks

RB-ILD

- Loobuda suitsetamisest – vahel spontaanne paranemine
- GKS mitte alla 3 kuu
- >70% omab 5 a elulemust
- Ei muutu lõppstaadiumi kopsufibroosiks

COP

- Väike osa paraneb spontaanselt
- GKS ravi 6 kuud, lühema ravi korral retsidiivi oht
- >80% reageerib ravile kiiresti, raviefekt mõne päevaga
- Väikesel osal progresseerub vaatamata ravile, meenutab siis IPF -i

AIP

- Tõenduspõhine ravi puudub
- AB ja GKS i oma efekti
- Kasuistilised spontaanse paranemise juhud
- Letaalsus >50%

- Histoloogiliselt on DAD eristamatu ARDS –st. Termin AIP on kasutusel ebaselge etioloogiaga protsessi puhul

(=Hamman-Rich)

LIP

- Süsteemsed GKS koos või ilma immunomoduleeriva ravita
- Haiguse kulg variaabelne ja äraarvamatu
- 5 a elulemus 60%
- Väiksemal osal võib progresseeruda kopsufibroosi ja surmani
- Suurel osal LIP sarnase sündroomiga patsientidest on tegenist muu põhihaigusega – lümfoom, muu maliigne protsess, RA, Sjögreni sündroom vm
- Väike osa on idiopaatiline LIP