Ajuvälised kasvajad

Katrin Bakhoff
PERH
radioloog

Anatoomial põhinev jaotus

- sella ja hüpofüüs
- pontotserebellaarnurk/ sisemine kuulmekäik
- temporaalluu
- koljupõhimik
- ajuvälised vedelikuruumid
- ajukelmed ja koljuluud
- orbitad

Struktuuridel põhinev jaotus:

- hüpofüüsi patoloogia
- kraniaalnärvidega seotud patoloogia
- ajukelmete/koljuluude patoloogia
- tsüstjad massid
- muu

Hüpofüüsi normileid

Suurus/kõrgus/konfiguratsioon sõltub vanusest ja soost

- lapsed- 6 mm
- mehed ja postmenopausis naised- 8 mm
- noored, menstrueerivad naised kuni 10 mm, ülakontuur võib olla kumer
- rasedad, lakteerivad naised- kuni 12 mm

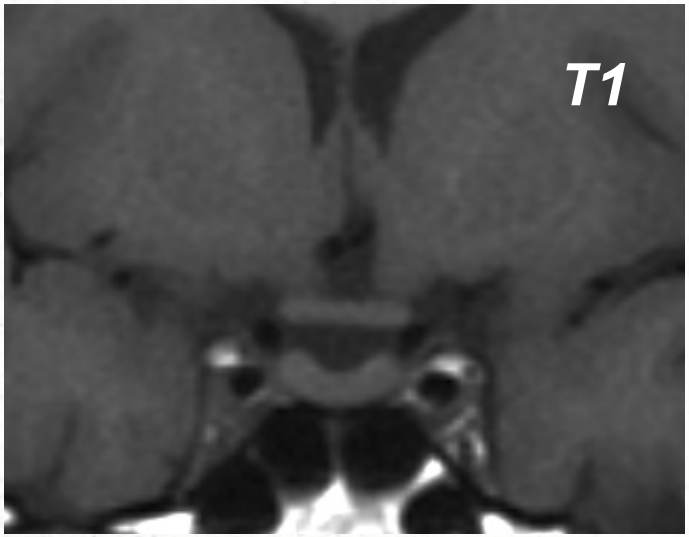

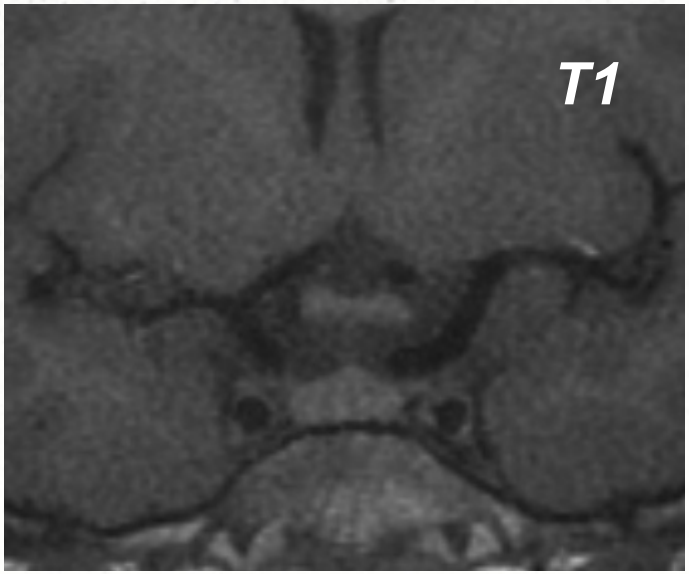

Hüpofüüsi hüperplaasia

Definitsioon: hüpofüüsi suurenemine, mis on seotud endokriinorganite puudulikkusega, sagedamini hüpotüreoidismiga

- võib olla seotud endokriinsete tuumoritega
- füsioloogiline rasedatel, laktatsiooniperioodis

MRT leid: suurenenud, homogeenselt kontrasteeruv nääre konveksse ülakontuuriga

> 10 mm (kuni 15 mm)

Kliiniline tähendus

Arenguline häire -> düsfunktsioon

- adenohüpofüüsi hüpoplaasia, ektoopiline neurohüpofüüs, infundibulumi muutused (deformeeritud, lühenenud)

Enneaegne puberteet

- tuumorid hüpotaalamuse, nägemisristmiku piikonnas, tuber cinereumi ja infundibulumi anomaaliad

Tsentraalne diabetes insipidus

- hüpotaalamuse- neurohüpofüüsi düsfunktsioon- trauma, infektsioonid, tuumorid

Hüpersekretsiooni sündroomid

- adenohüpofüüsi patoloogia, nimetatakse hormoonide järgi, nt. prolaktinoom

Sella ja hüpofüüs

MRT uuring:

- väike FOV, tsentreering hüpofüüsile
- T1 ja T2 kujutised kitsa kihiga (2-3 mm) kolmes tasapinnas (koronaar-, sagitaal- ja aksiaaltasapinnas)

Kontrastaine süstimine

- mikroadenoomi hindamiseks dünaamilise kontrasteerimisega kitsa (2 mm) kihiga uuring
  - kontrastaine süstitakse boolusena
  - skanneering 10-15 sek järel vähemalt 5-6 faasi

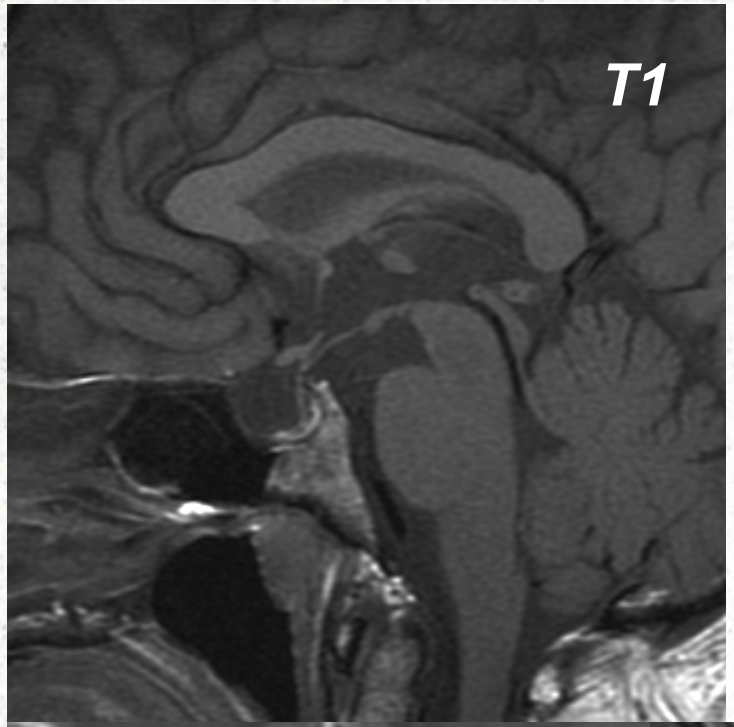

Empty sella

- arahnoidi, liikvori protrusioon intrasellaarsele
- hüpofüüs on sella põhjas lame
- harva sümptomaatiline

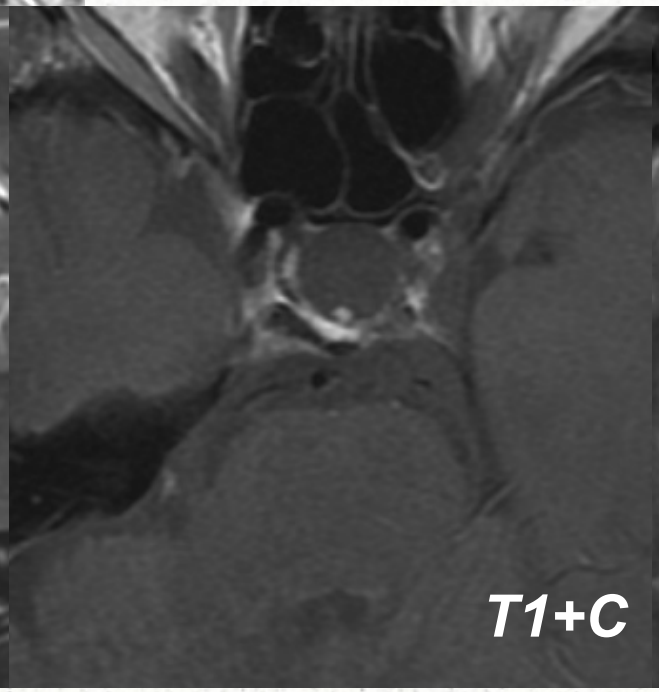

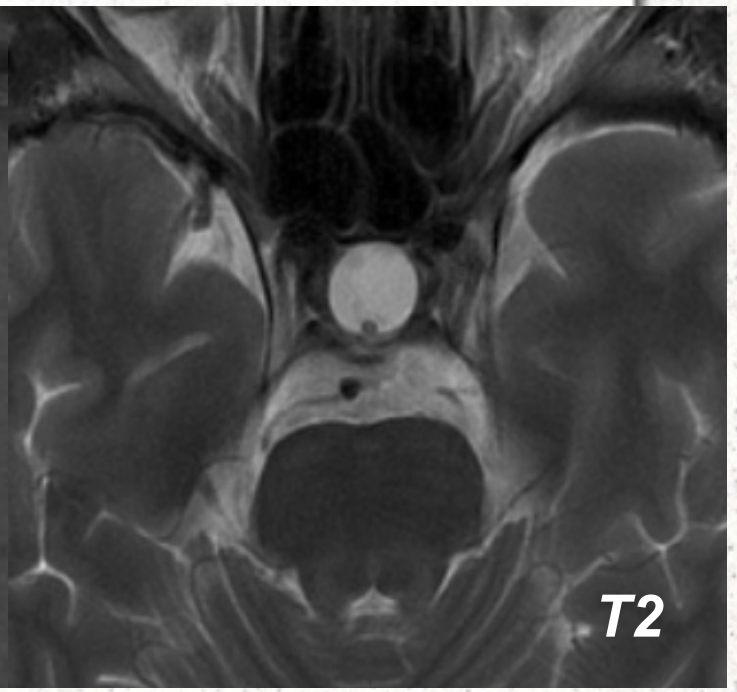

Sella piirkonna massid

Intrasellaarne mass	***Suprasellaarne mass***
hüperplaasia	makroadenoom
mikroadenoom	meningioom
mitteneoplastiline tsüst	dermoid, epidermoid
meningioom (tavaliselt ekstrasellaarse lähtega)	arahnoidtsüst
kraniofarüngioom	kraniofarüngioom
	tuber cinereumi hamartoom
	põletikud- hüpofüsiit, sarkoidoos
	aneurüsm
	metastaas, lümfoom, muu

Ektoopiline neurohüpofüüs

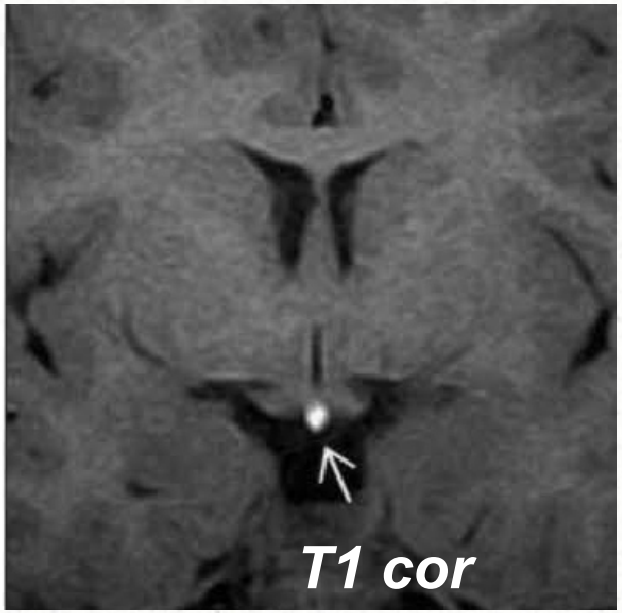

- arenguline
- potensiaalne hüpotaalamuse-hüpofüüsi düsfunktsioon

Diagnostic imaging: Brain

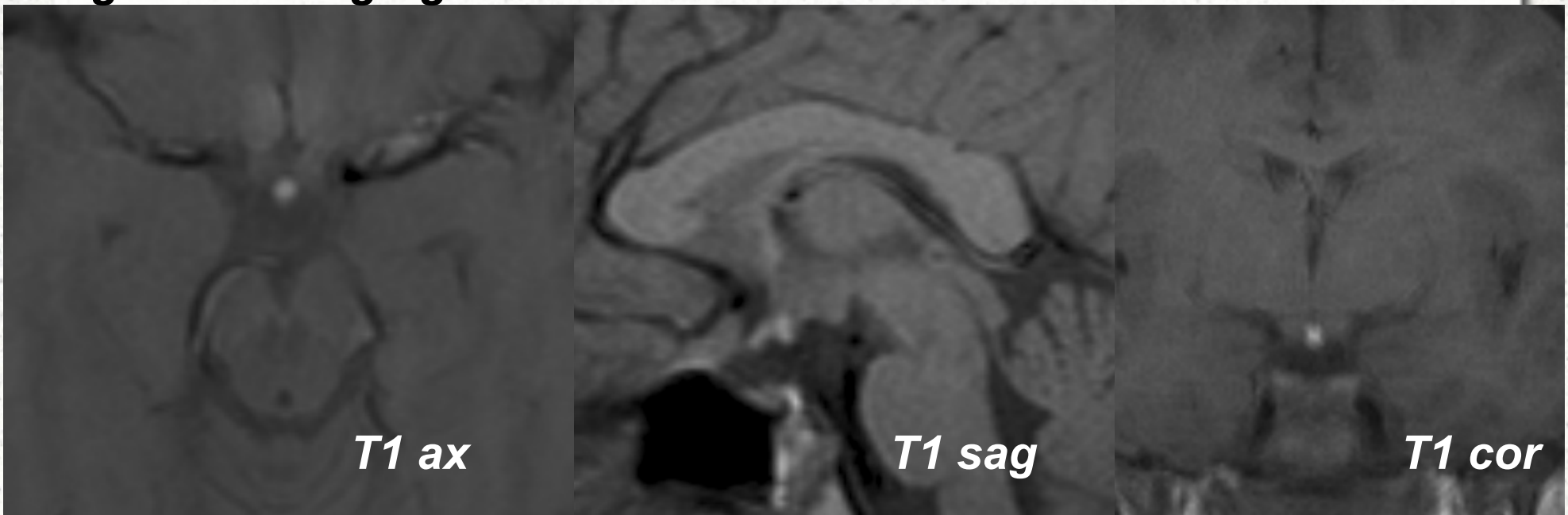

Rathke tasku tsüst
e.mitteneoplastiline tsüst

Etioloogia: tekib embrüonaalse Rathke lõhe jäänustest

Lokaliseerub: 40% intrasellaarsel, 60% ulatub suprasellaarsele

MRT leid:

- tsüst väikese sõlmega selle sees on patognostiline
- signaal sõltub tsüsti sisaldisest (seroosne või mukoidne)
- T1 50% hüpo, 50% hüper, 5-10% võib olla vedelik-vedelik nivoo, 75% hüperintensiivne tsüstisisene sõlm
- T2 70% hüper, 30% iso/hüpo; 75% hüpointensiivne sõlm
- ei kontrasteeru; +/- kontrasteeruv ääris

Rathke tasku tsüst

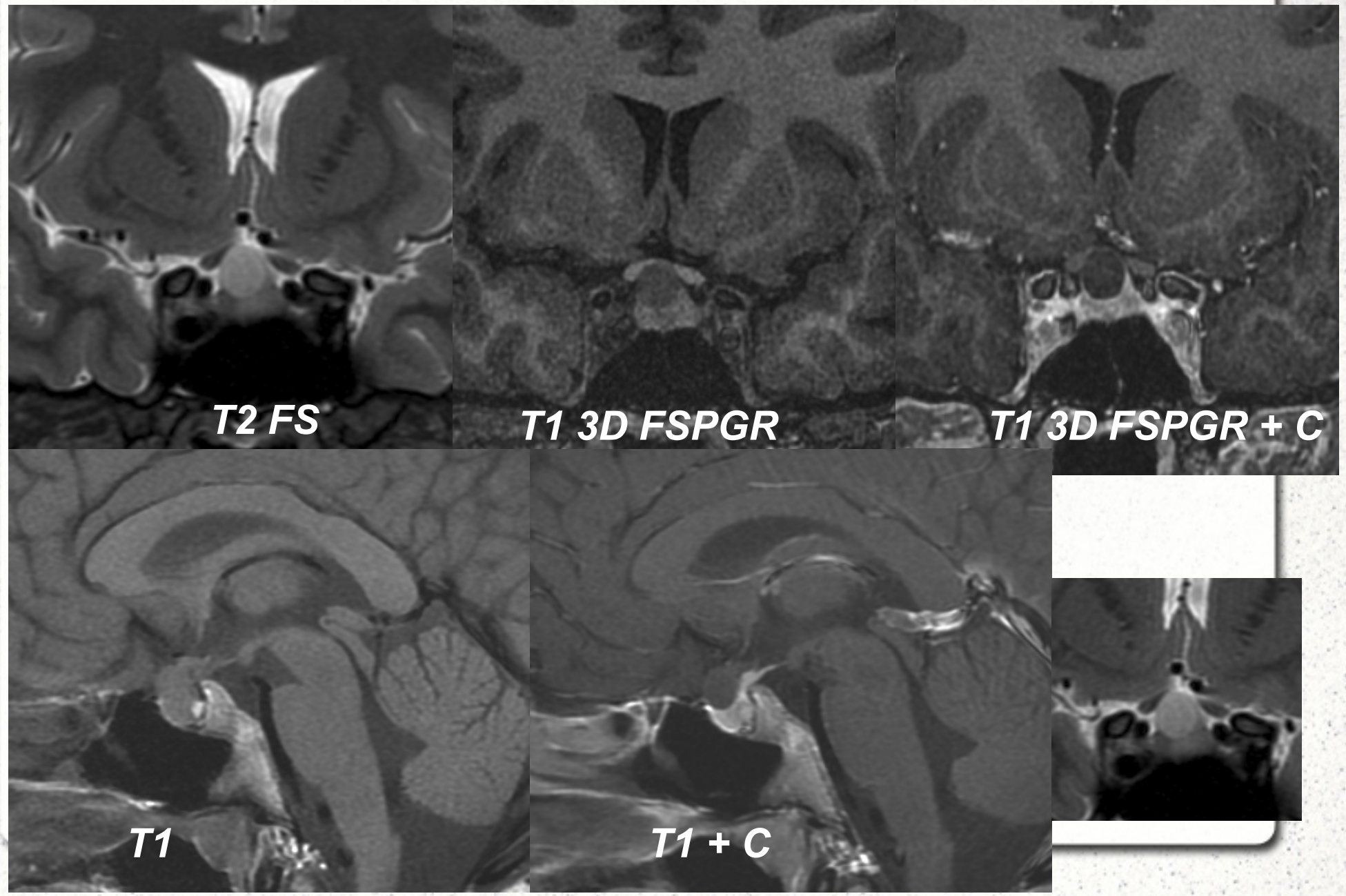

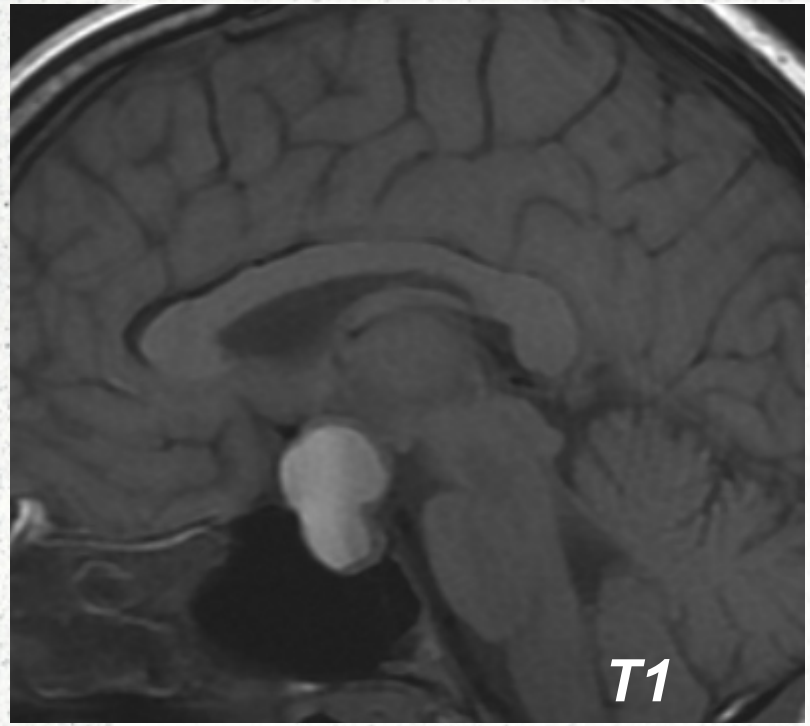

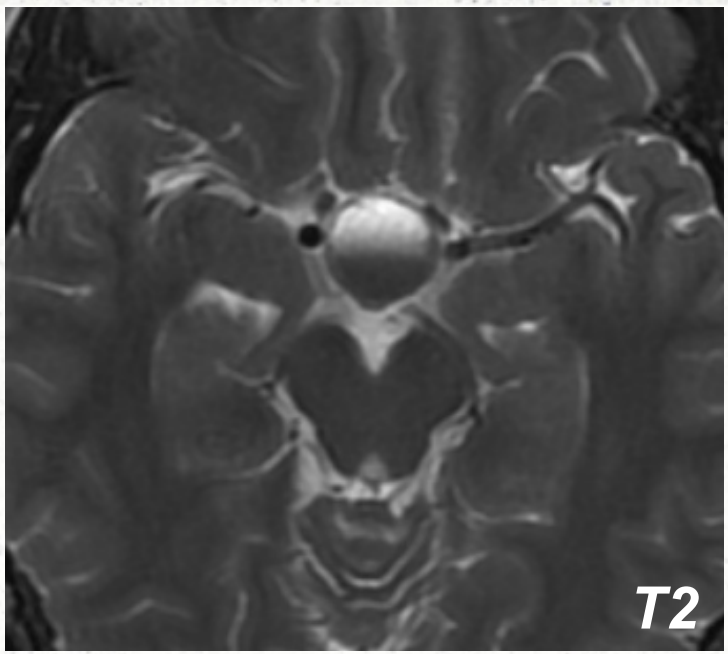

Rathke tsüst

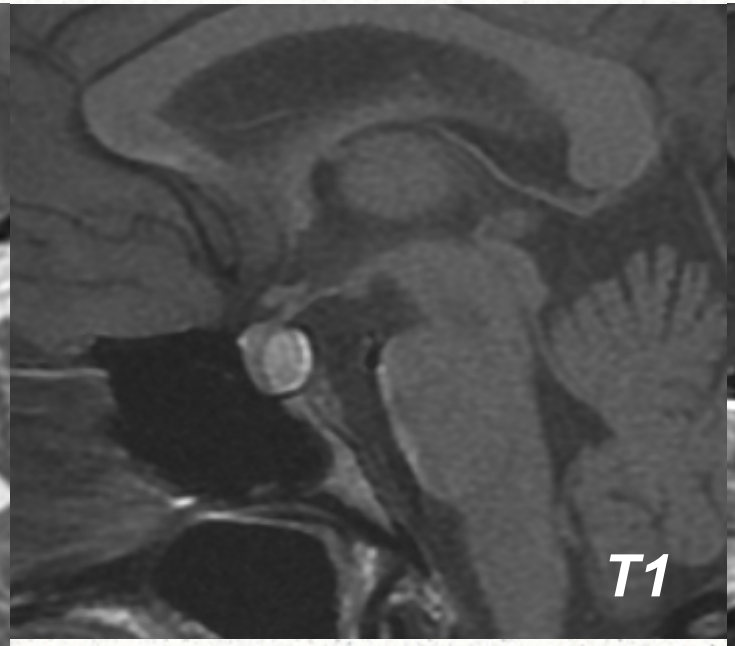

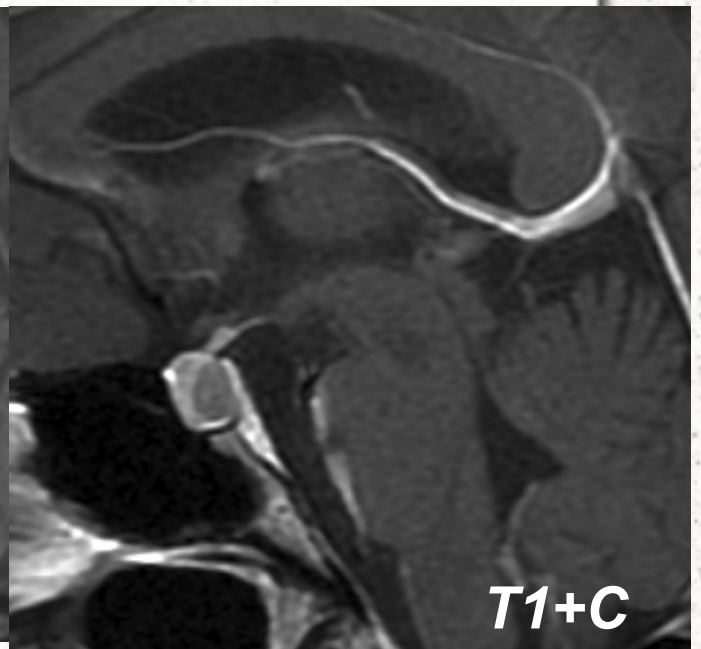

Tuber cinereumi hamartoom

Definitsioon: kaasasündinud hallaine heterotoopia *tuber cinereumi* piirkonnas

Kliiniliselt: enneaegne puberteet – tsentraalne, LHRH sõltuv; krambid

MRT leid: ümarovaalne laatuv või jalal mass *tuber cinereumi* piirkonnas, suurus mõnest mm-st kuni 3-4 cm-ni, signaal sarnane aju hallainele

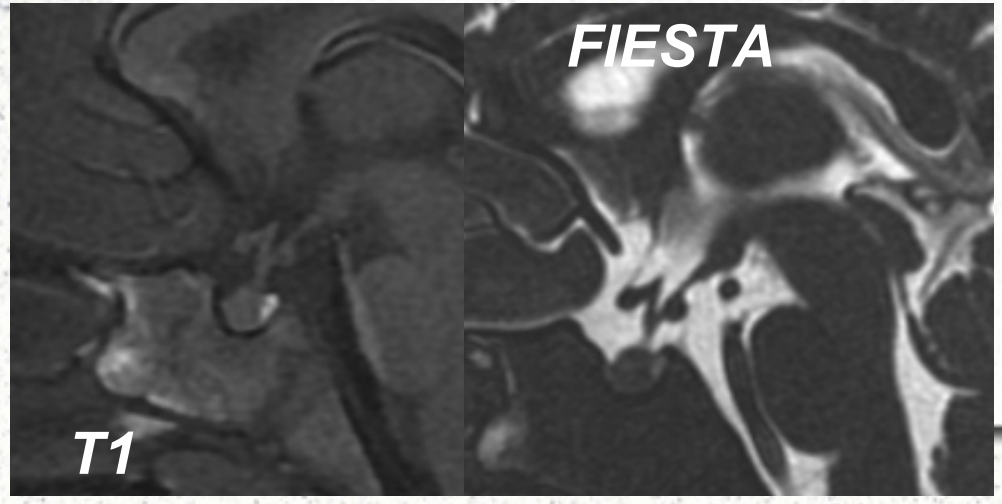

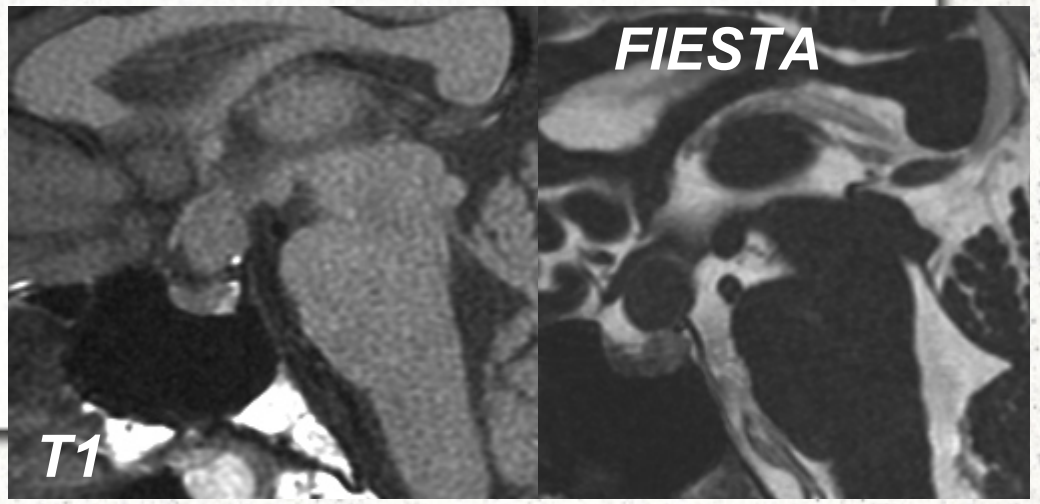

Hüpofüüsi mikroadenoom

Hüpofüüsis on 5 tüüpi endokriinseid rakke, millest võib areneda mikroadenoom

laktotropiinid- prolaktiin

somatotropiinid- kasvuhormoon

gonadotropiinid

adenokortikotroopne hormoon-ACTH

türeotropiinid- türeoid-stimuleeriv hormoon TSH

Mikroadenoom- tuumor diameetriga < 10 mm

MRT leid: kolle hüpofüüsis, mis kontrasteerub vähem intensiivselt kui muu hüpofüüsi kude (dünaamilise kontrasteerimisega uuring)

Hüpofüüsi mikroadenoom

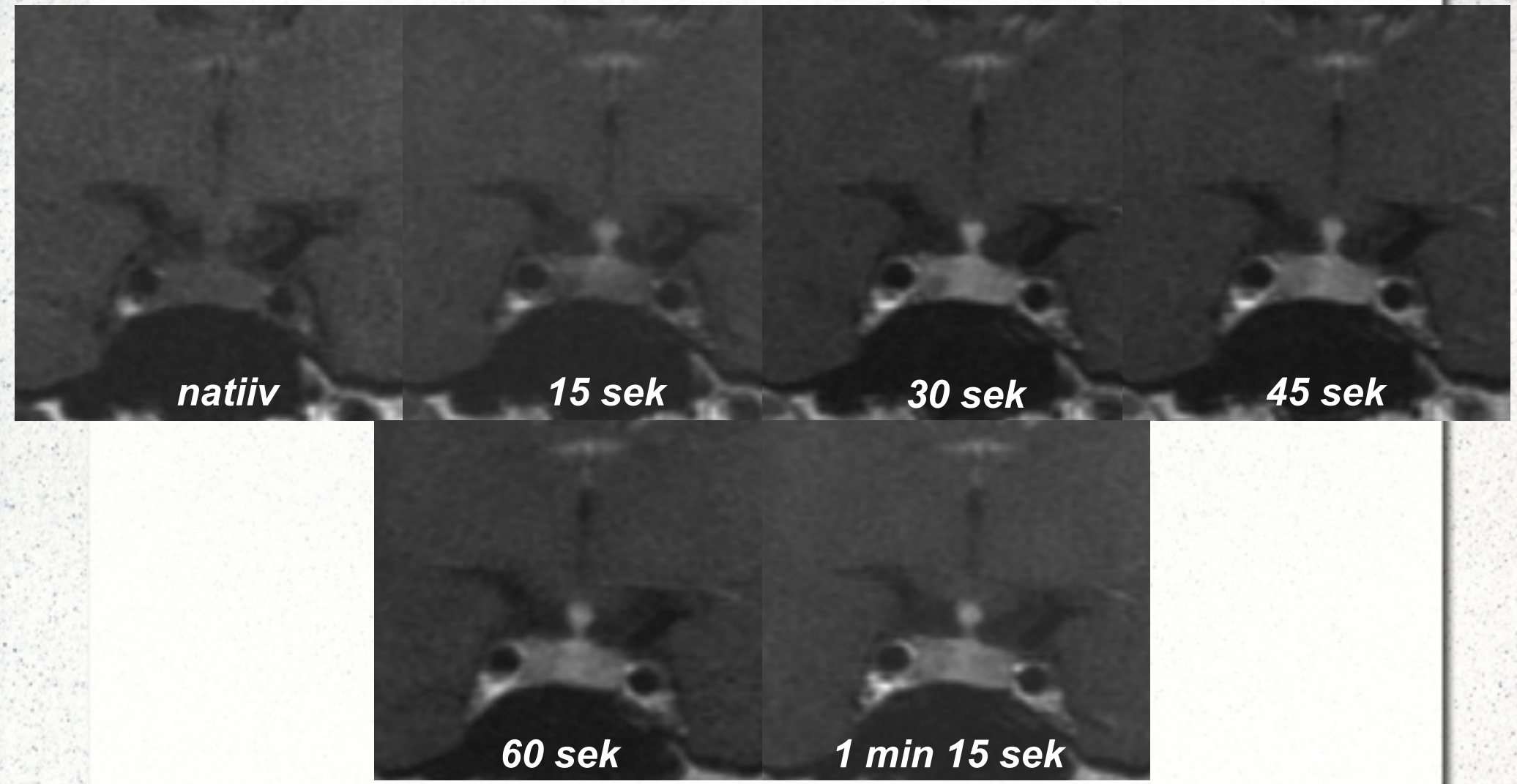

Dünaamiline kontrastainega uuring

Hüpofüüsi makroadenoom

Definitsioon: beniigne tuumor, mis tekib adenohüpfüüsi pituitsüütidest;

Makro= > 10 mm; gigantne = > 4 cm

MRT leid:

- sella piirkonna mass, mis ei ole eristatav hüpofüüsist e. mass ongi hüpofüüs
- nii T1 kui T2 signaalilt sarnane aju hallainele; võib sisaldada verdumisi, väikeseid tsüste
- suprasellaarsele ulatuva massi konfiguratsioon 8 e. lumememme kujuline

Hüpofüüsi makroadenoom

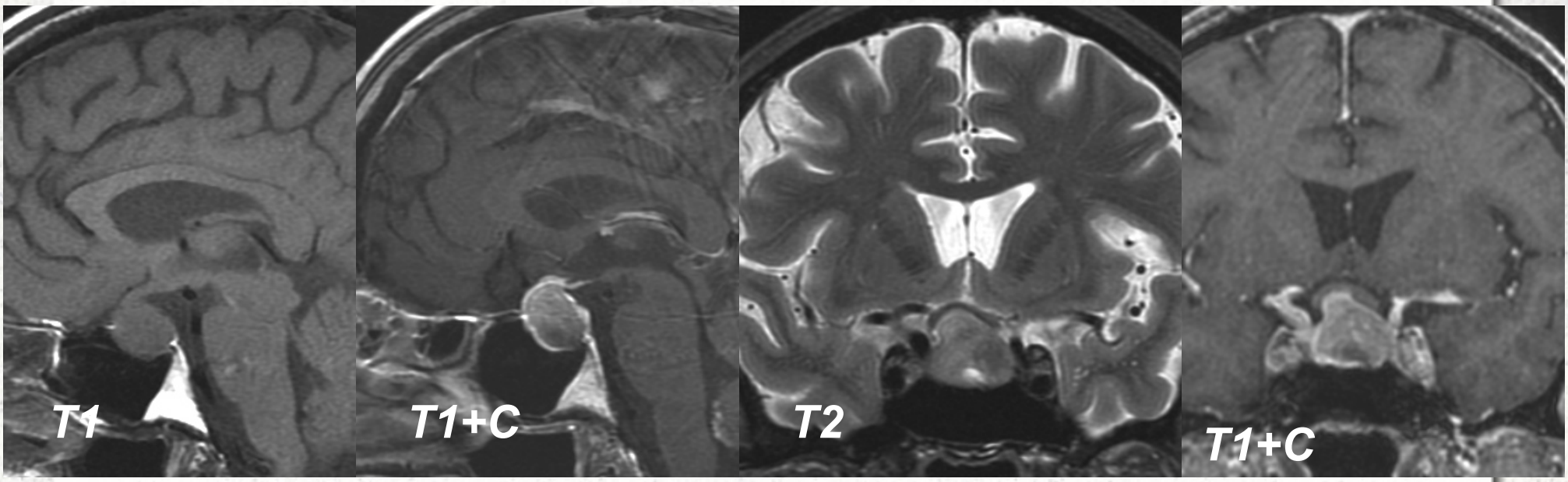

Prolaktinoom

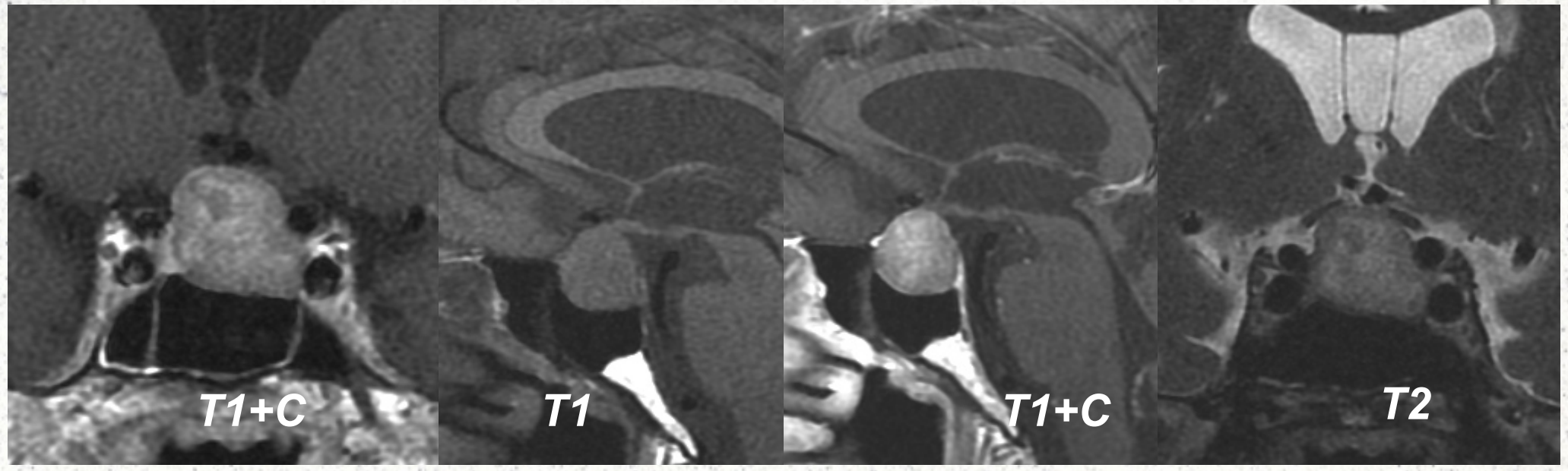

Hüpofüüsi apopleksia e. nekroos

Äge kliiniline sündroom peavalu, nägemishäire/oftalmopleegiaga, varieeruvate endokriinsete ja vaimse seisundi häiretega

Etioloogia: põhjuseks hüpofüüsi hemorraagia või infarkt, tekib sageli makroadenoomi foonil

MRT leid võib olla erinev; tüüpiline hüpofüüsi mass > 1 cm, perifeerse kontrasteerumisega, +/- hemorraagia

Hüpofüüsi apopleksia e. nekroos

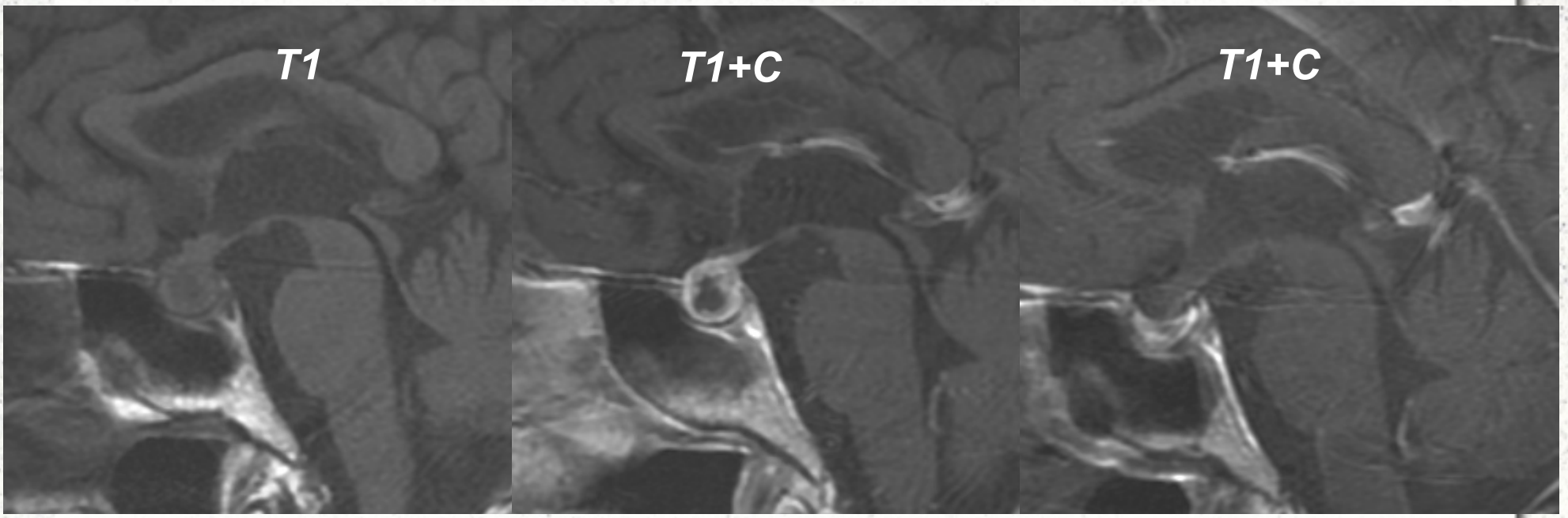

juuni 2010 ***juuni 2010*** ***oktoober 2010***

Lümfotsütaarne hüpofüsiit

adenohüpofüsiit, infundibuliit

Idiopaatiline põletik hüpofüüsi eesmises osas

MRT leid: infundibulum pakseneb, +/- hüpofüüsi mass; intensiivne kontrasteerumine

Vanus keskmiselt N= 35, M= 45 a.v; M:N=1:8/9, eriti peripartumi perioodis

Kliiniliselt hormonaalne puudulikus, peavalud

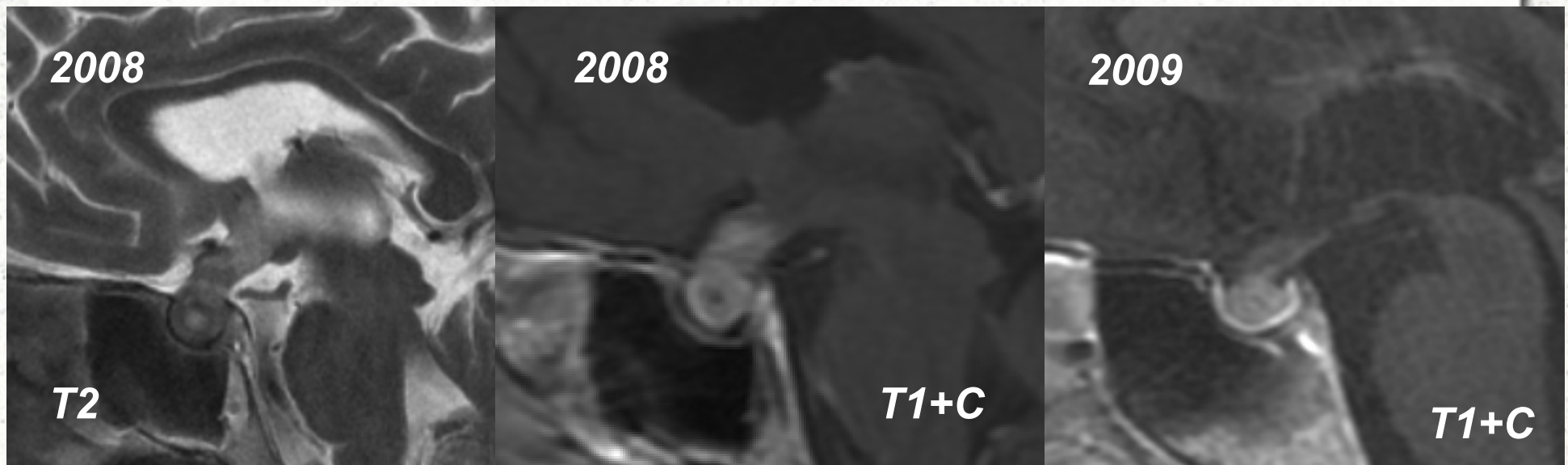

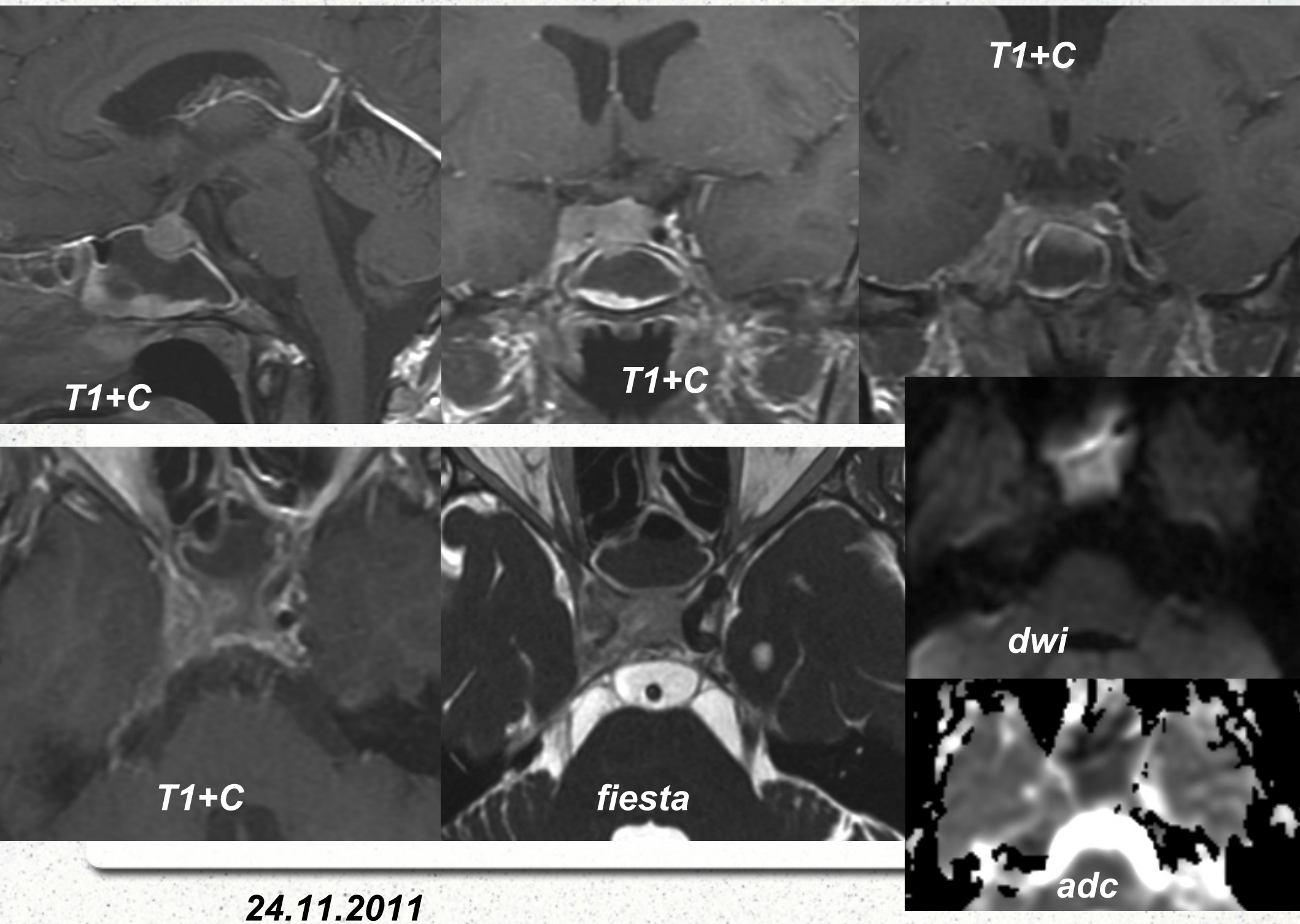

24.11.2011

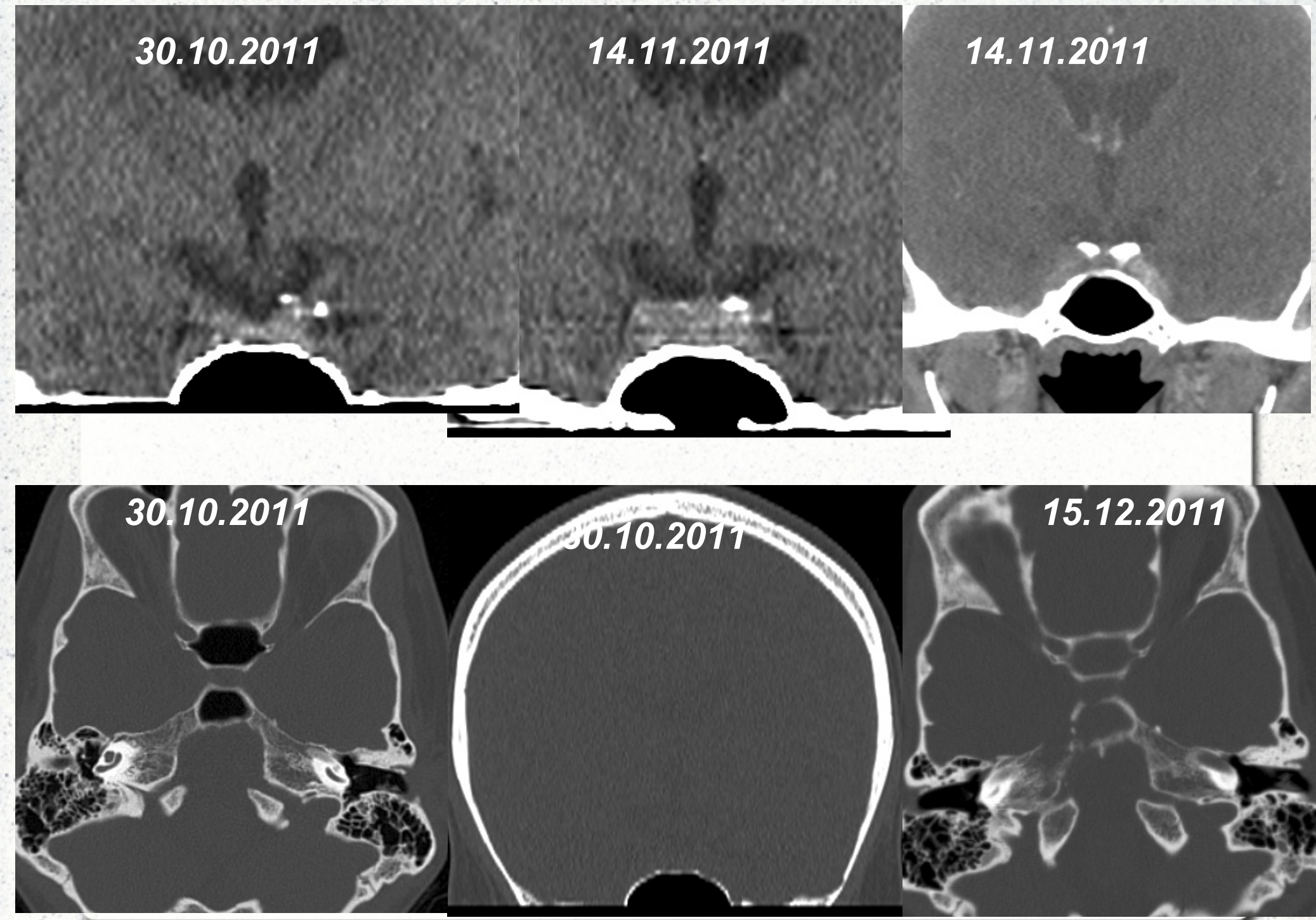
30.10.2011
14.11.2011
14.11.2011
30.10.2011
30.10.2011
15.12.2011

jaanuar 2012

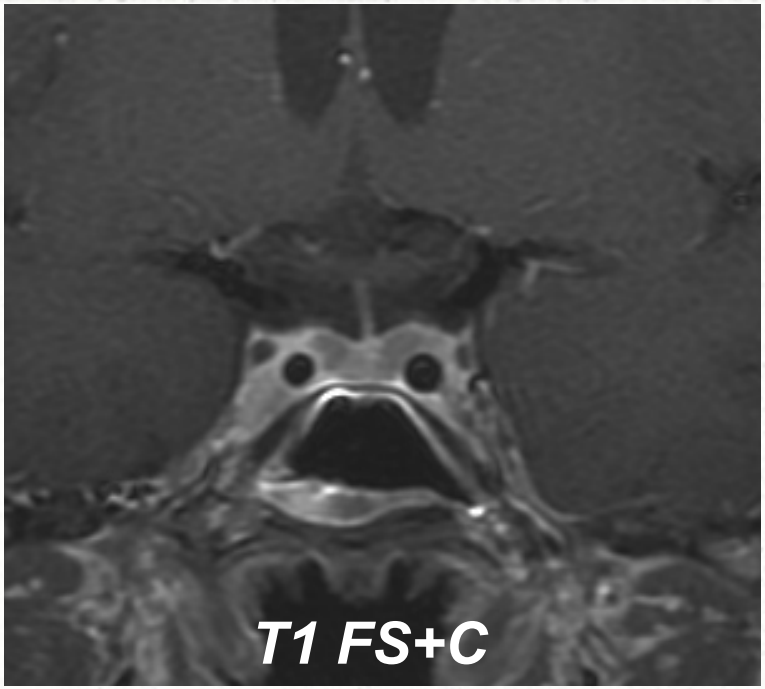

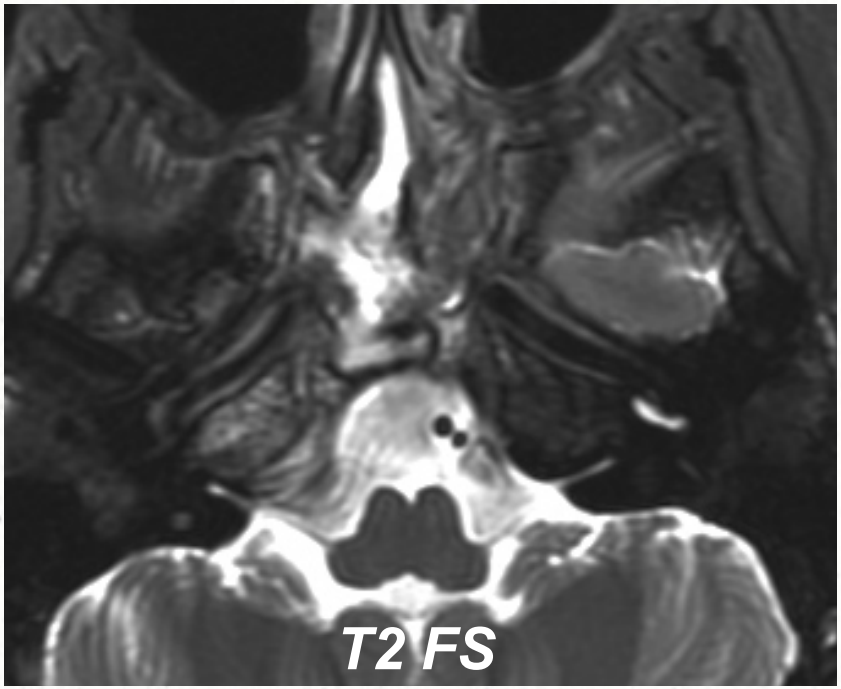

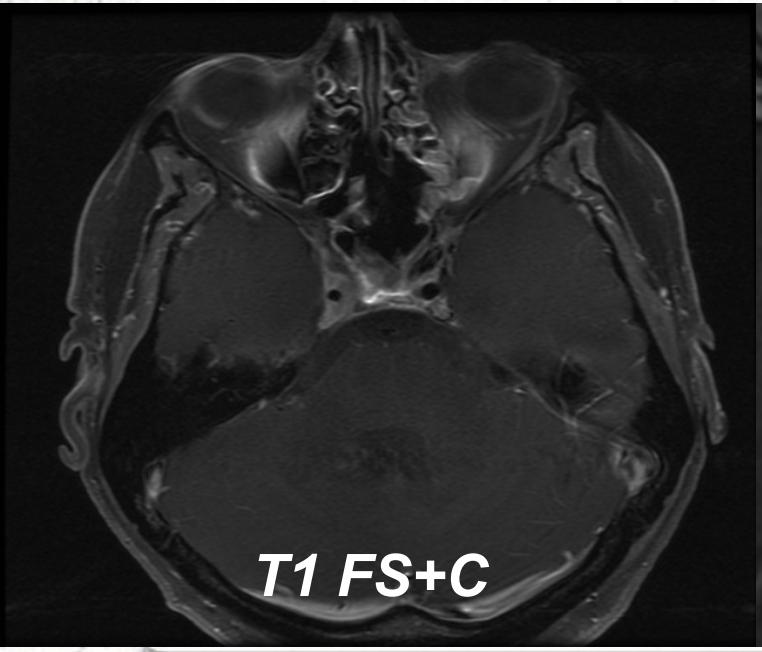

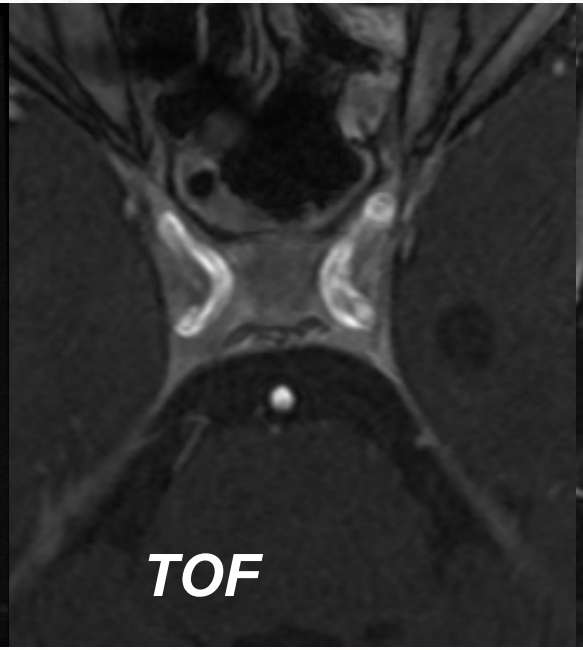

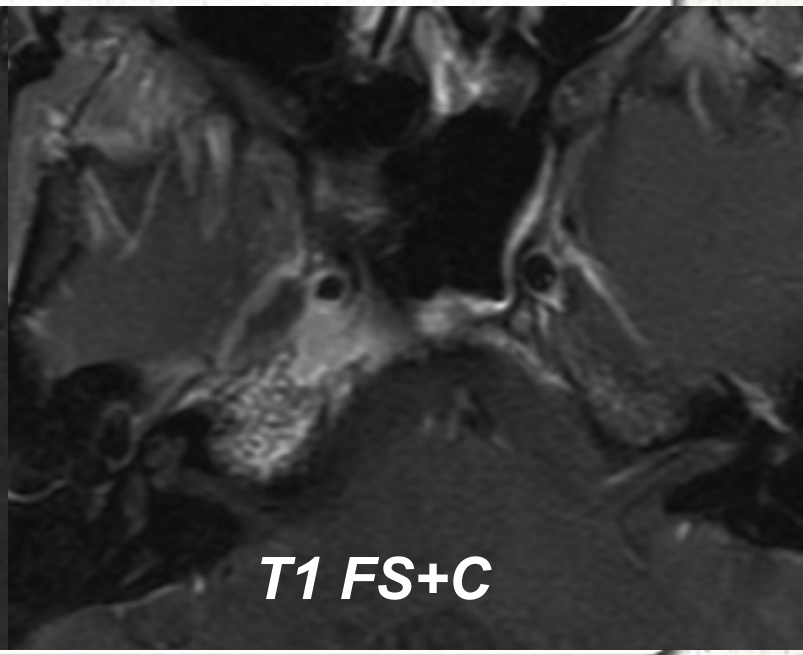

Kraniofarüngioom

Definitsioon: beniigne düsontogeneetiline epiteliaalne tuumor, areneb Rathke tasku epiteelist

Vanuseliselt 2 piiki: 5-15 a.v. ja > 50 a.v.

Kliiniline leid sõltub tuumori lokalisatsioonist, suurusest ja pt. vanusest:võimalikud hormonaalsed häired, nägemishäired, hüdrotseefalus

MRT leid: koelised ja tsüstjad komponendid; koelised komponendid kontrasteeruvad inhomogeenselt, tsüstide seinad intensiivselt

Kraniofarüngioom

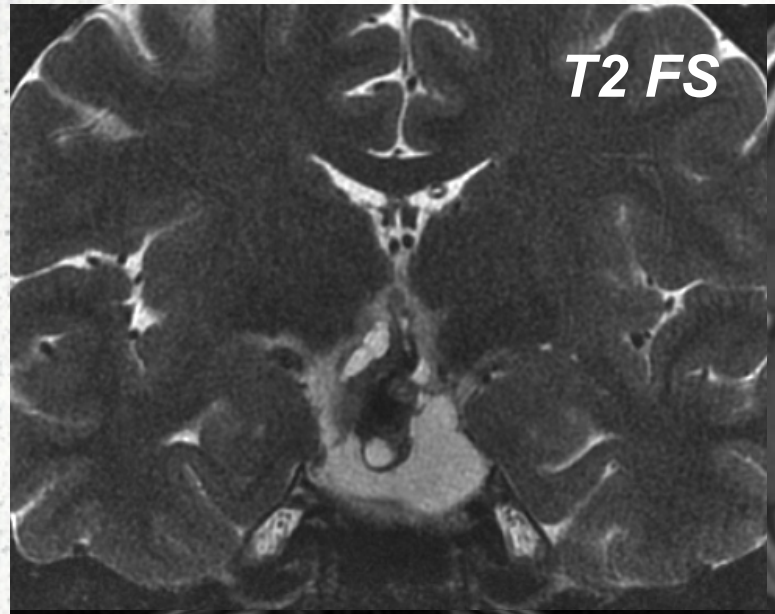

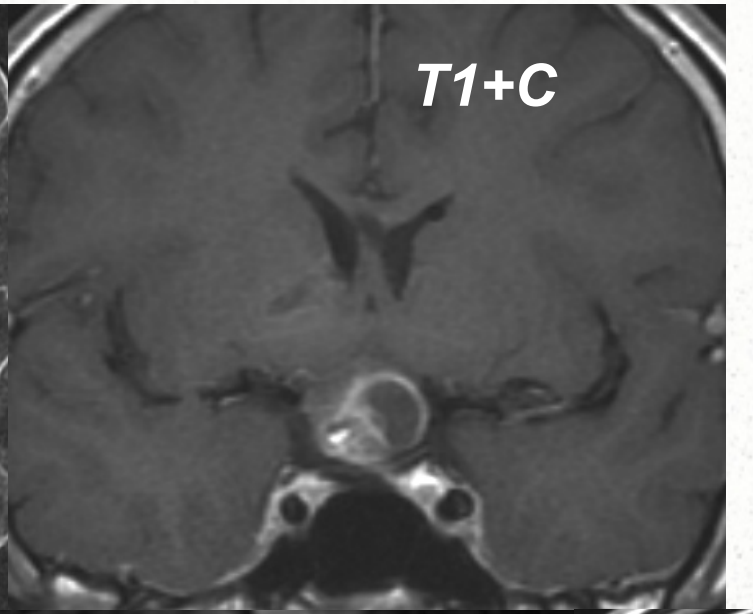

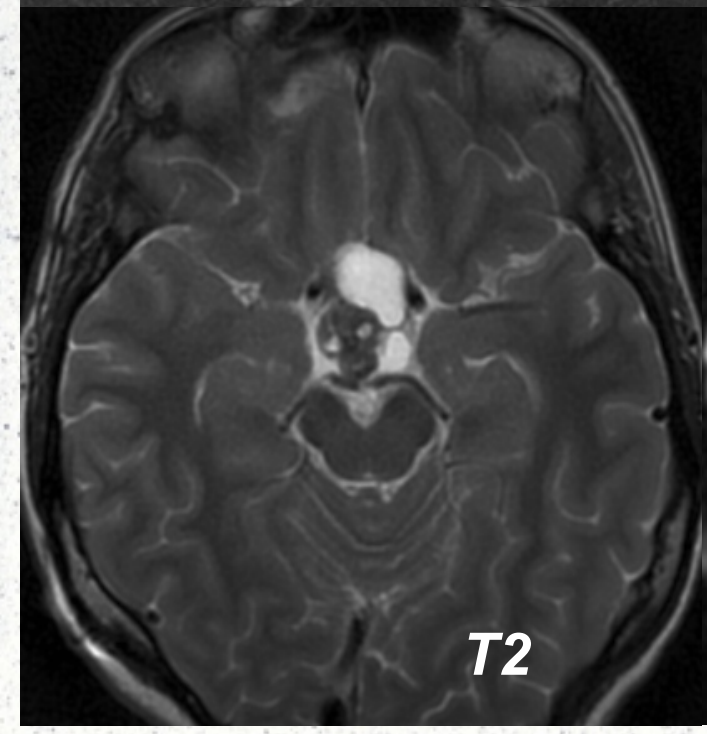

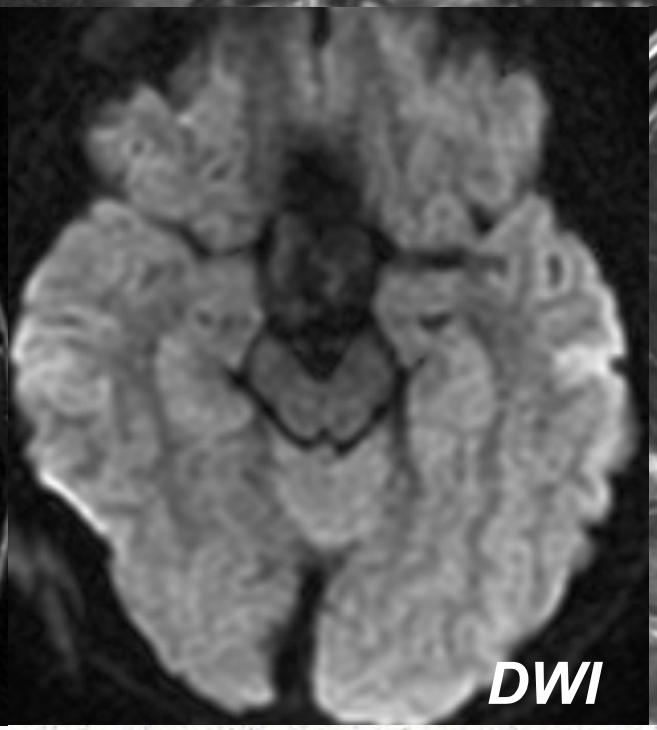

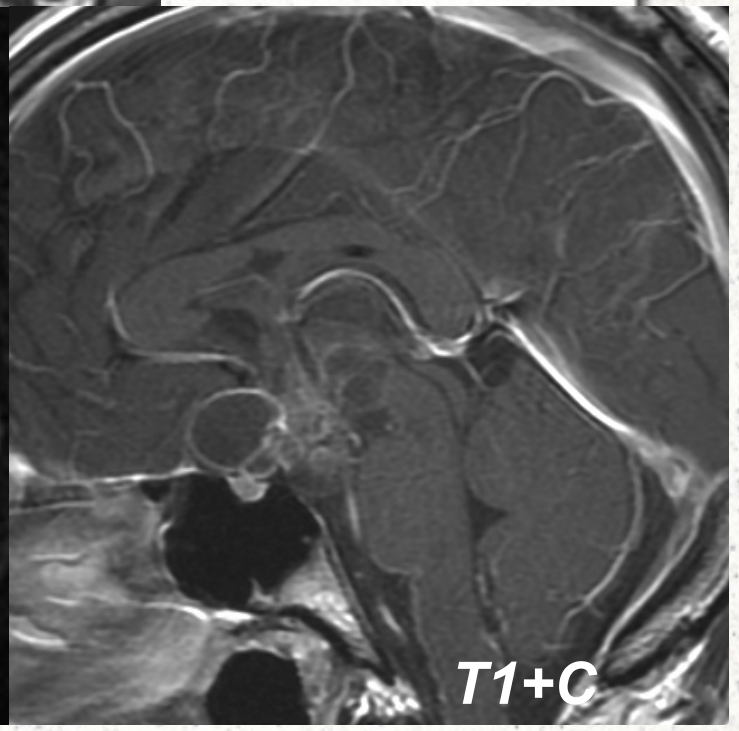

Kraniofarüngioom

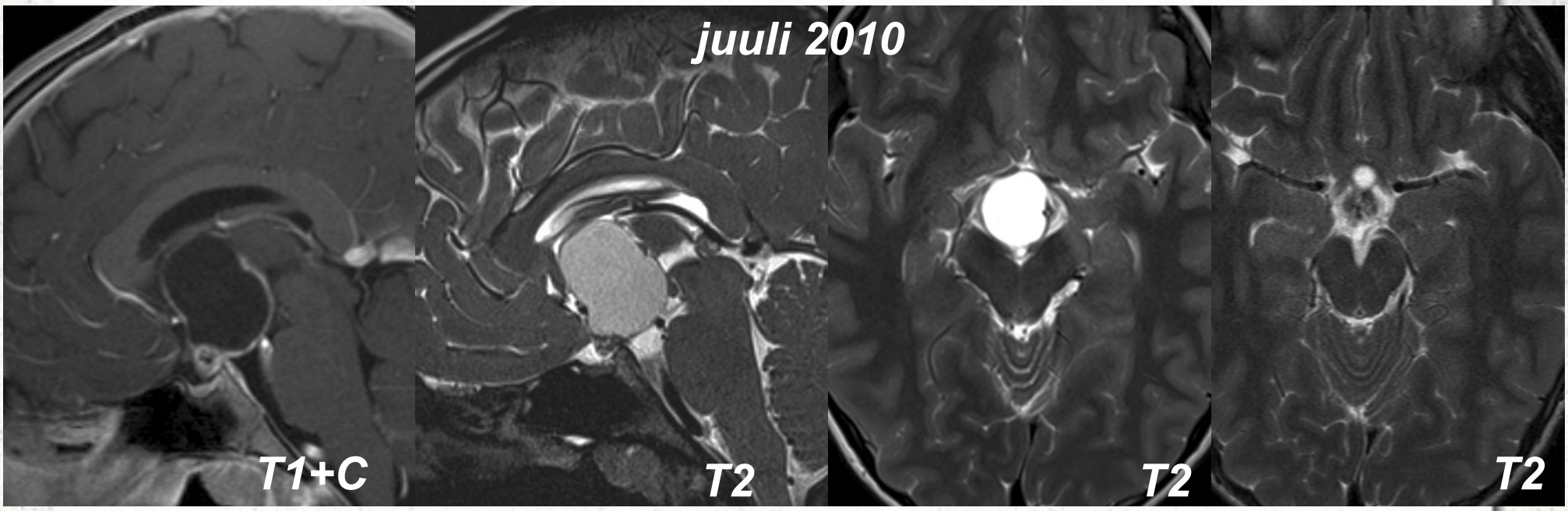

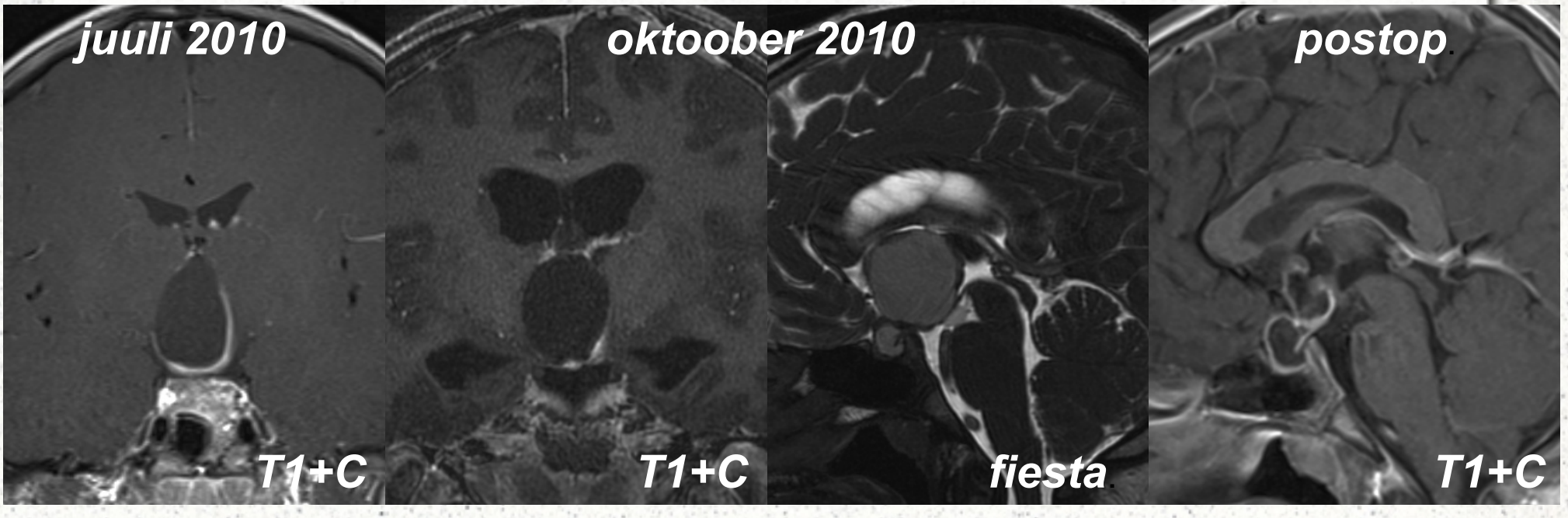

Sella piirkonna meningioom

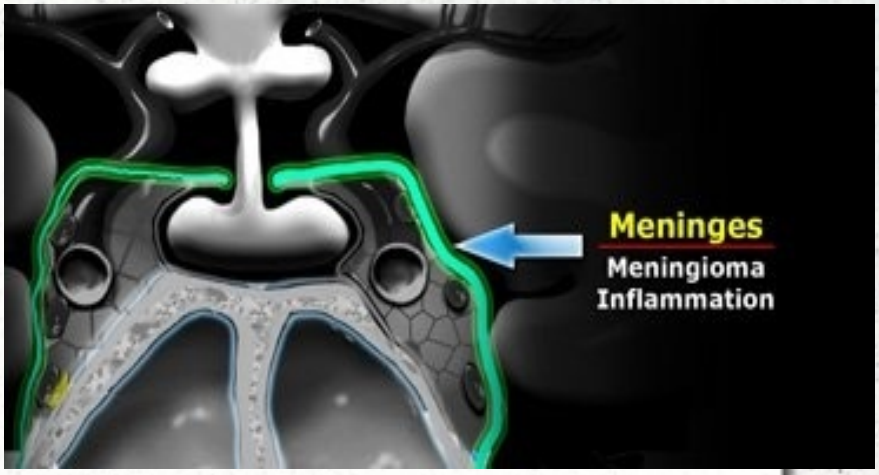

http://www.radiologyassistant.nl

Intrasellaarne meningioom

- lähtub tavaliselt *diafragma sellae*`lt
- hüpofüüs on diferentsitav massist eraldi

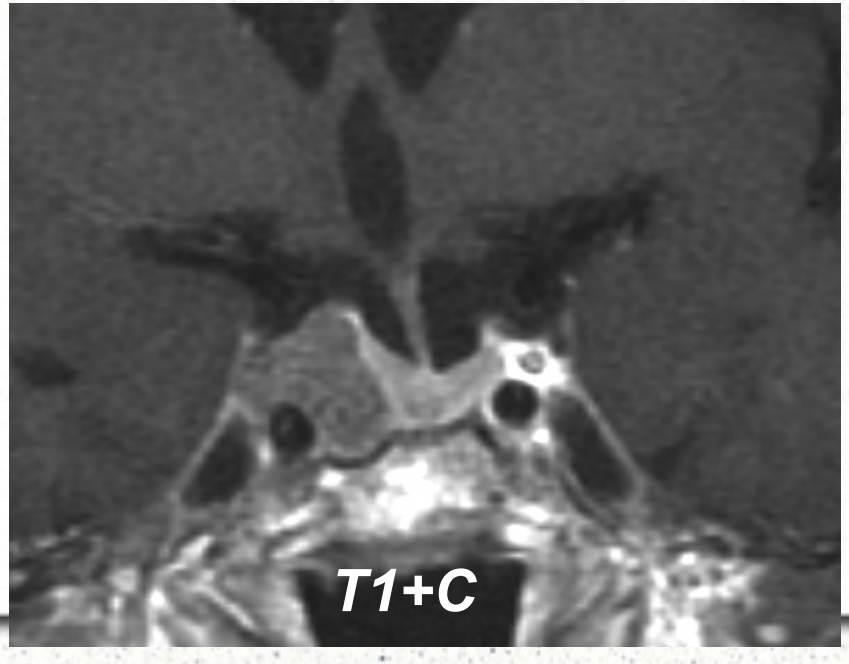

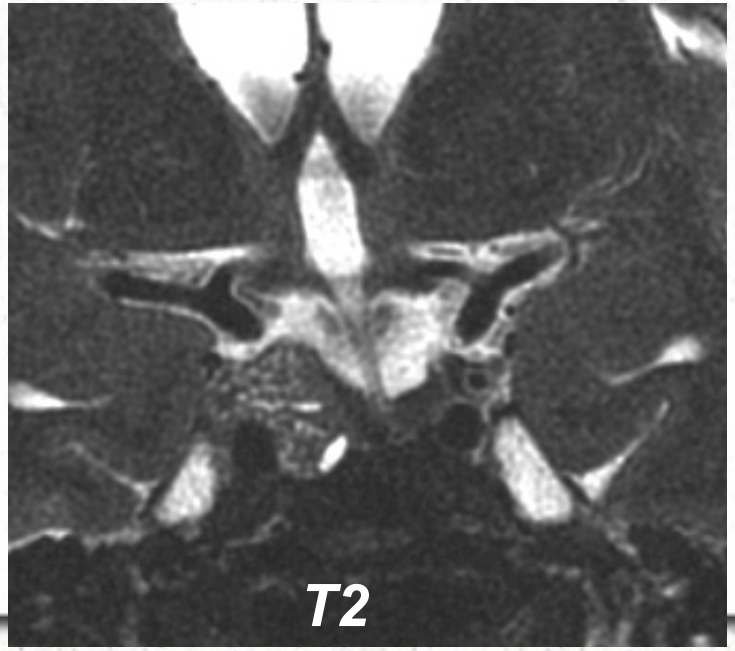

Suprasellaarne meningioom

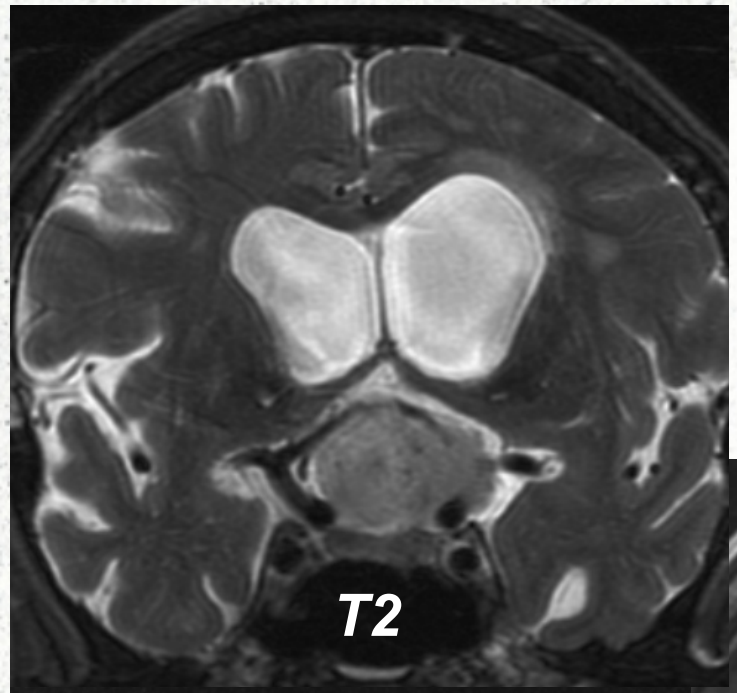

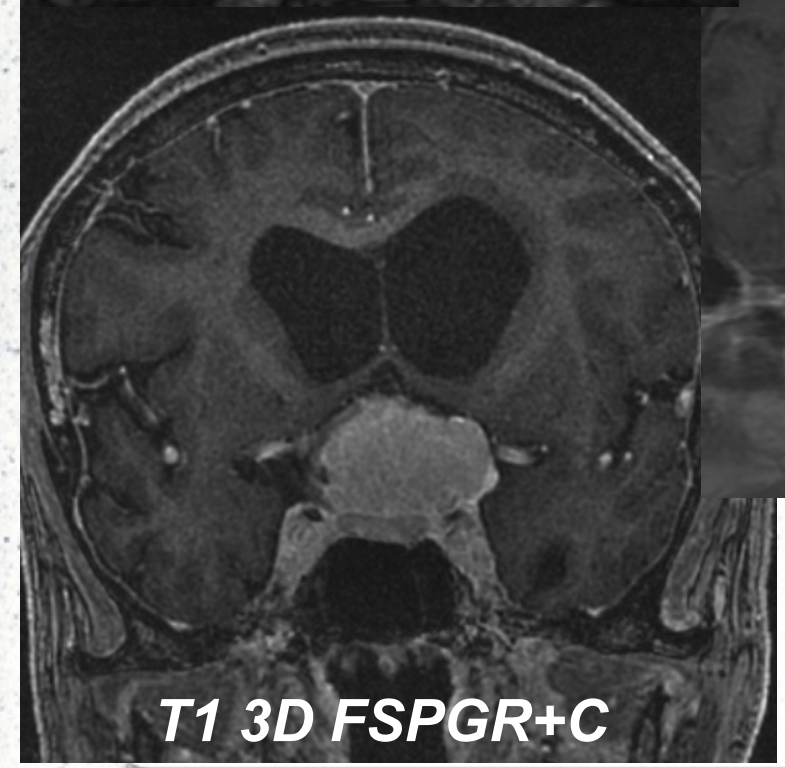

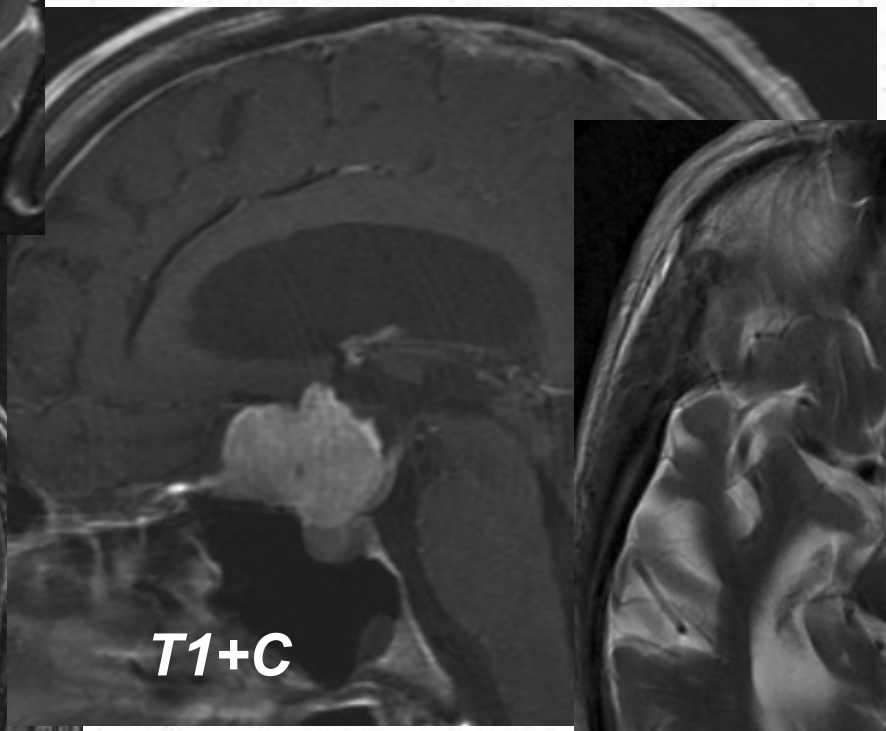

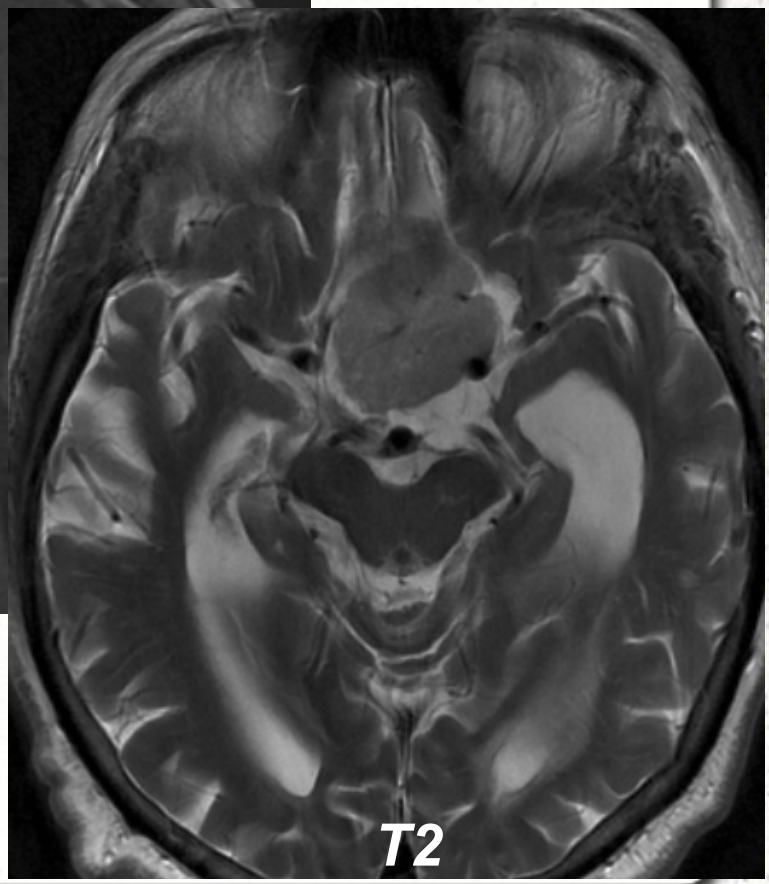

Sella piirkonna meningioom

Kasvab intrasellaarsele, suprasellaarsele, parasellaarsele, tagumisse koljukoopasse

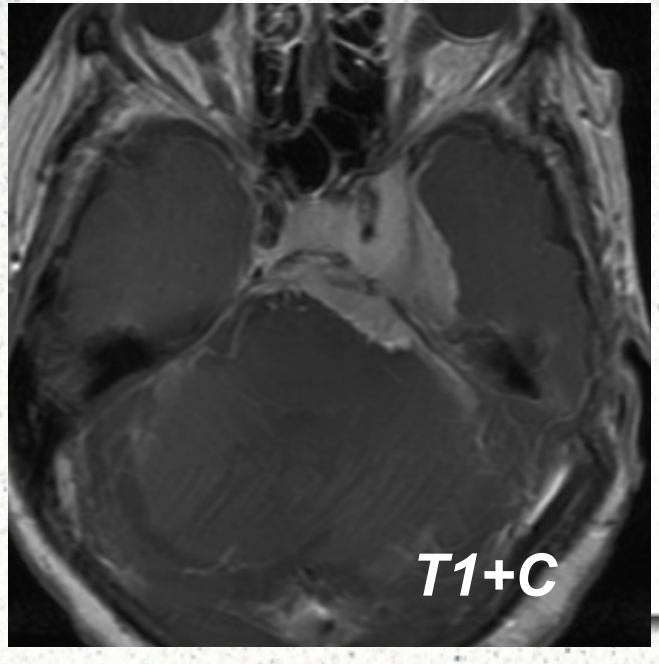

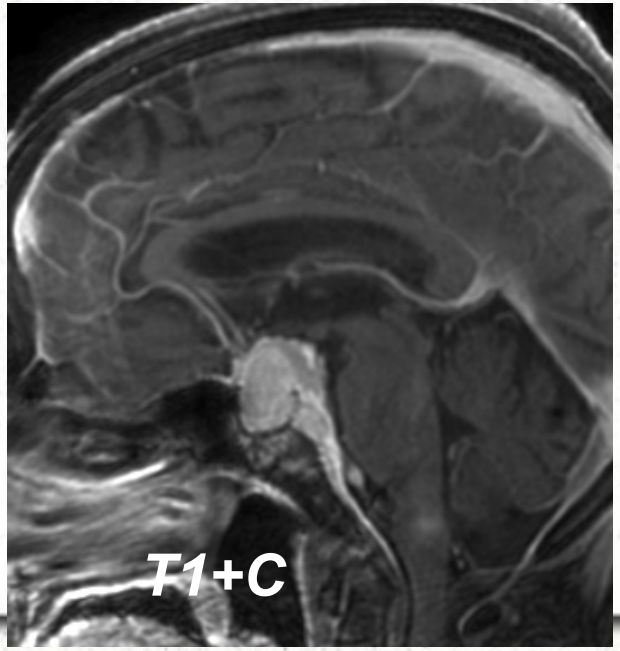

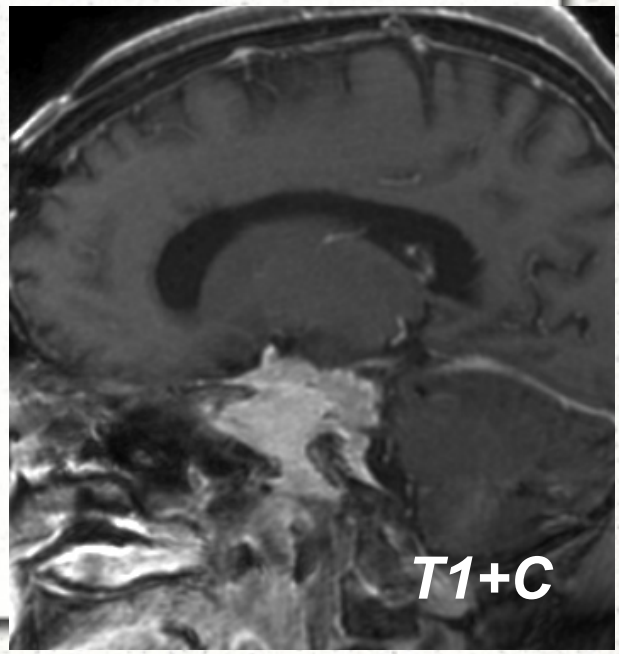

Intra- või suprasellaarne mass

Tsüstjas: Rathke tsüst, kraniofarüngioom, arahnoidtsüst, epidermoidtsüst, laienenud III vatsake, abstsess

T1 intensiivse signaaliga „täpp“: ektoopiline neurohüpofüüs, lipoom, dermoid, tromboseerunud aneurüsm

Infundibulumi mass: arenguline, hüpofüsiit, sarkoidoos, metastaas, lümfoom, pituitsütoom, germinoom, histiotsütoos

Laienenud III vatsake

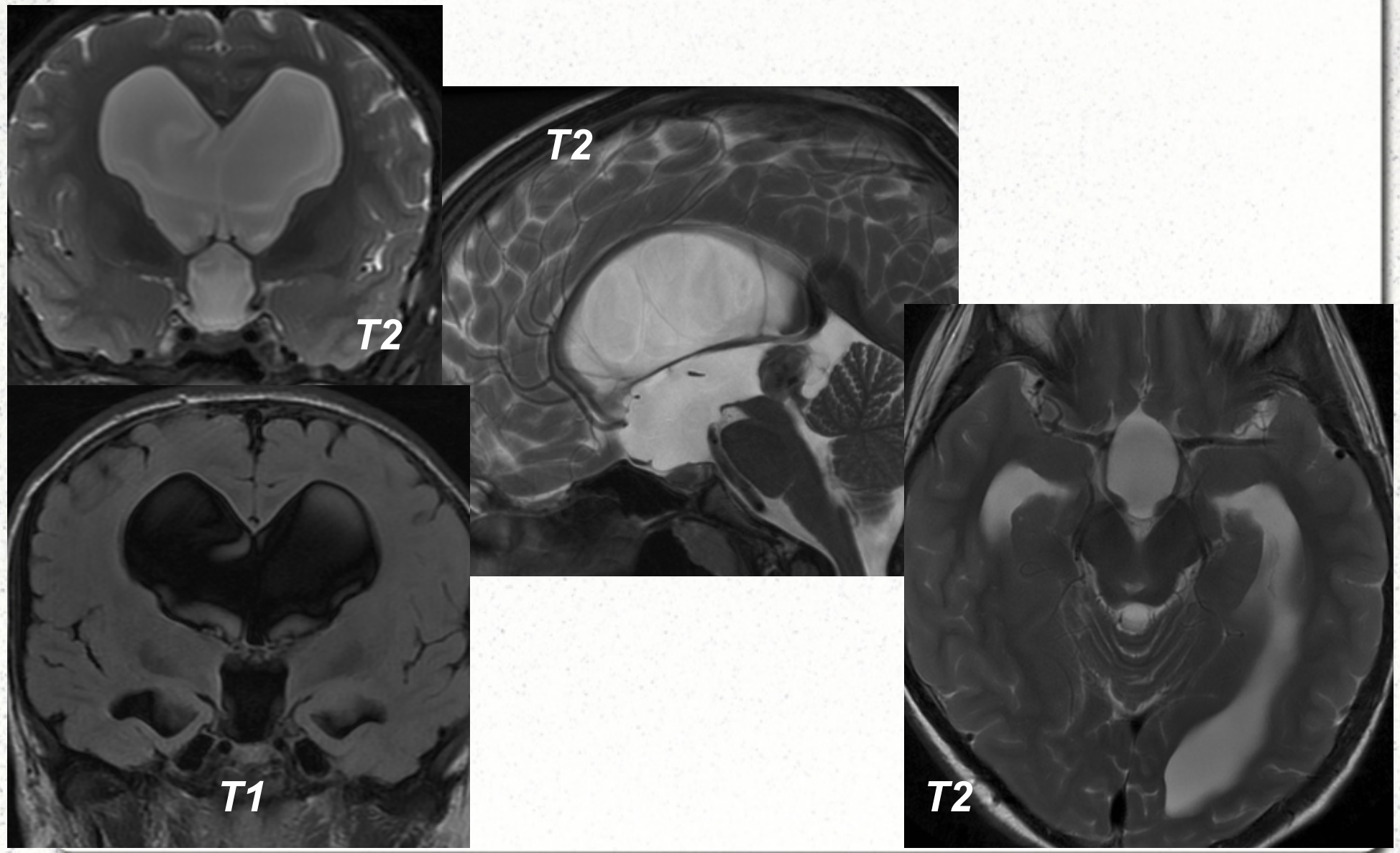

Arahnoidaaltsüst

Definitsioon: arahnoidi või kollageeniga vooderdatud kogumid, mis ei ole otseselt ühendatud subarahnoidaalruumi või vatsakeste süsteemiga

MRT leid: tsüstjad massid tsisternides, mille seinad on õhukesed, sageli mitte diferentsitavad,

signaal kõikides sekventsides sarnane liikvorile

dislotseerib, kuid ei ümbritse piirnevaid struktuure

Lokalisatsioon:

keskmine koljukoobas 50%,

tagumises koljukoopas 33%,

suprasellaarne 10%;

muu lokalisatsioon kokku 7%

Kliiniliselt: enamasti juhuleid, mis ei vaja ravi

Arahnoidaaltsüst

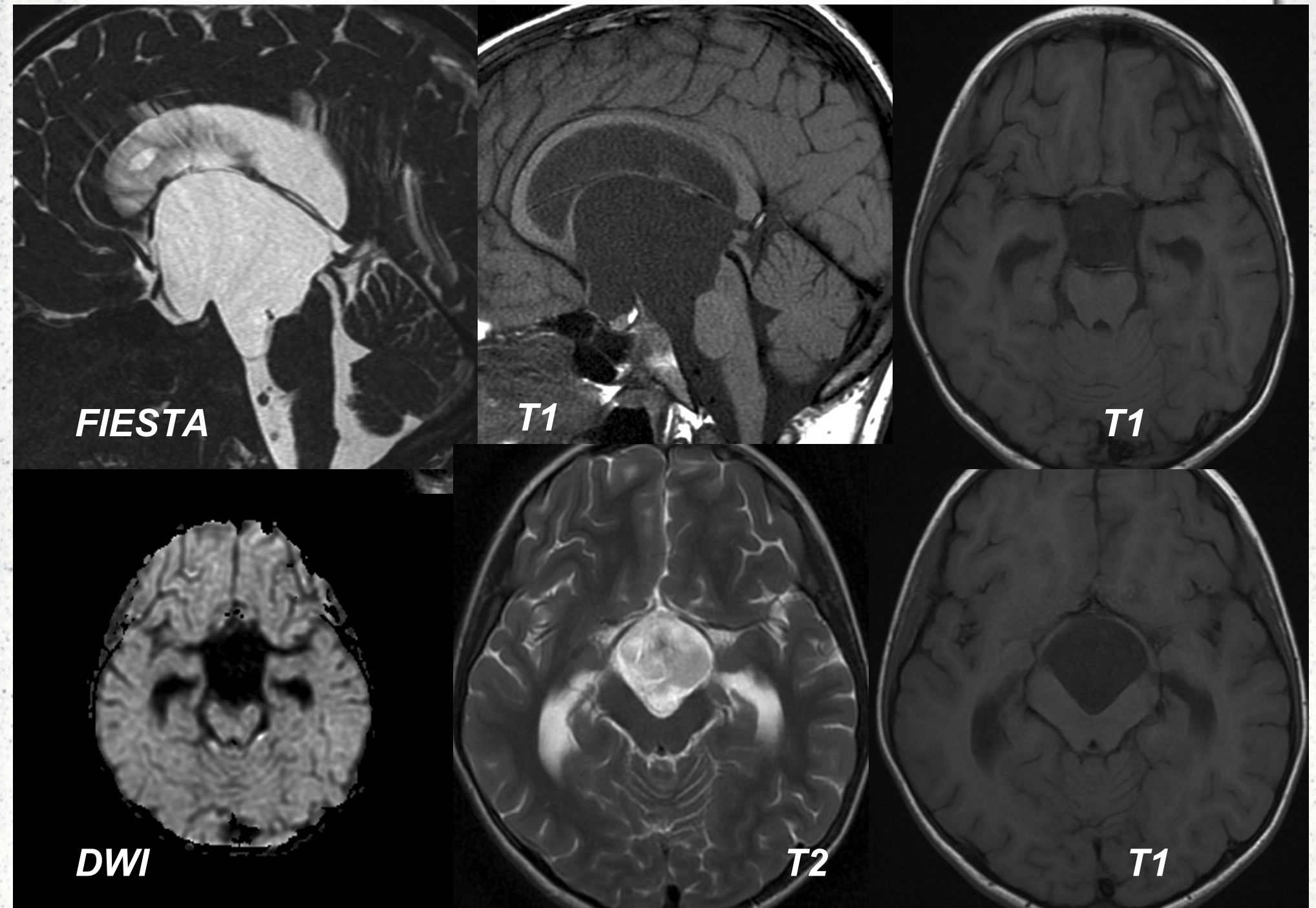

Arahnoidaaltsüst

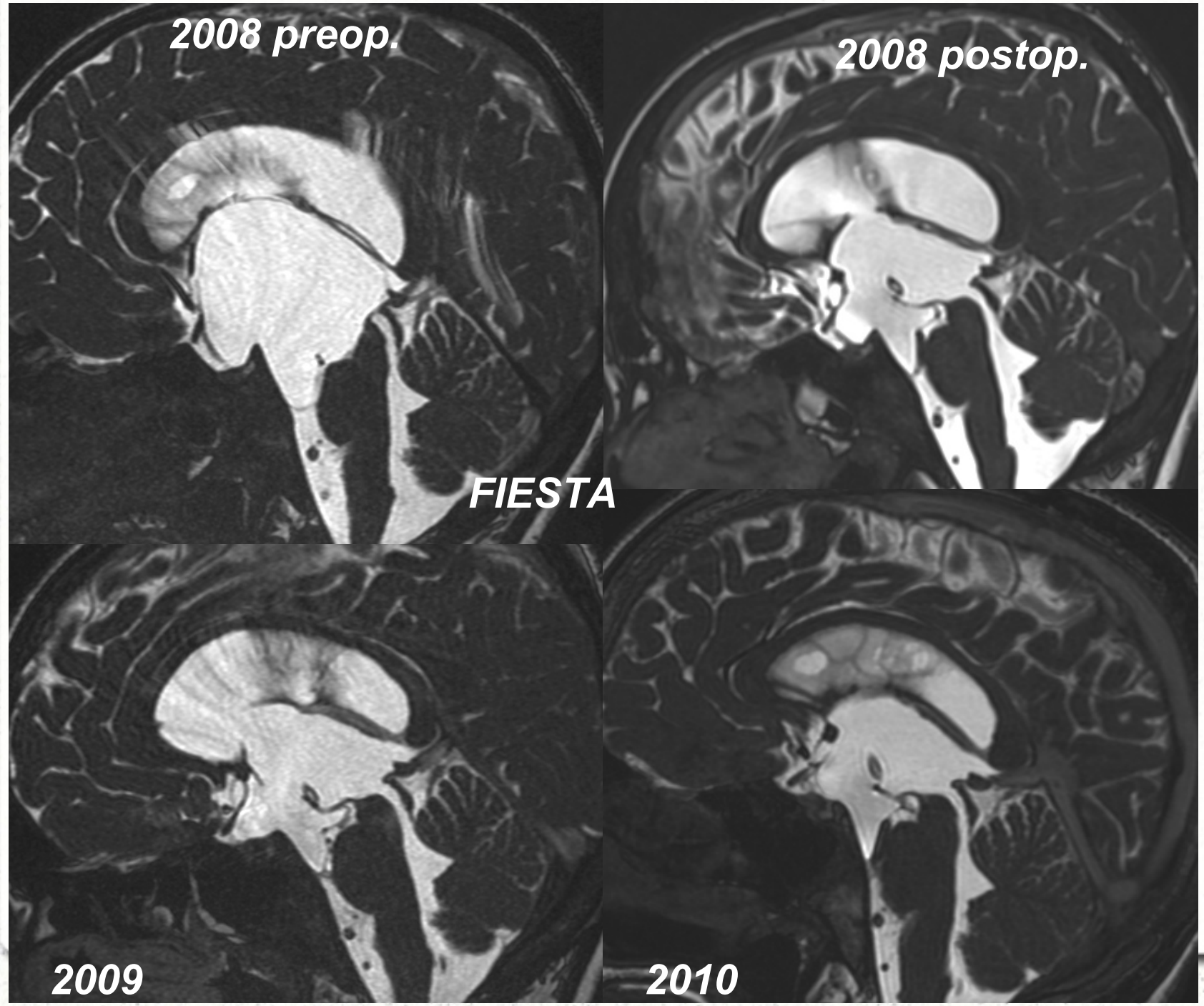

Arahnoidaaltsüst T sin

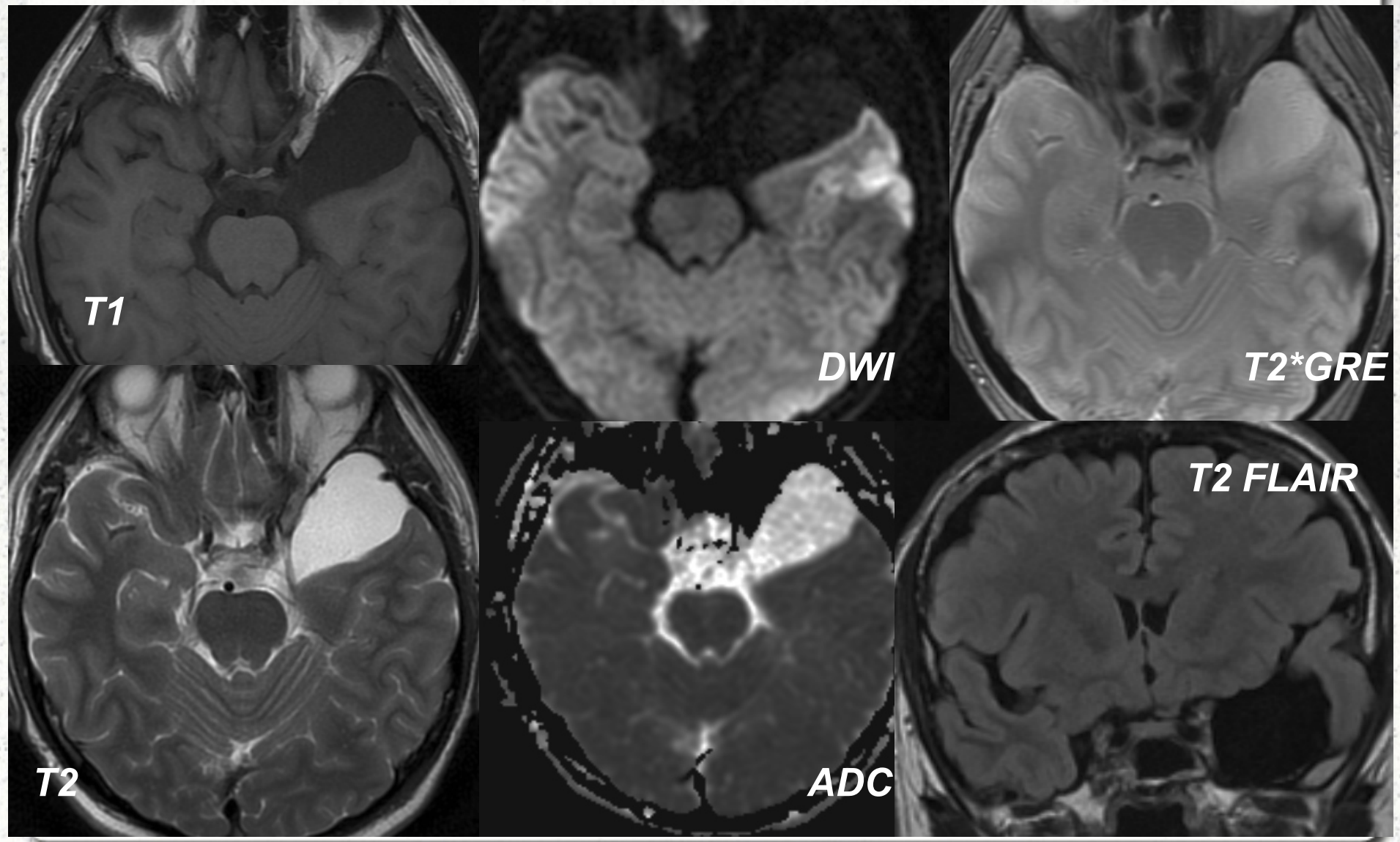

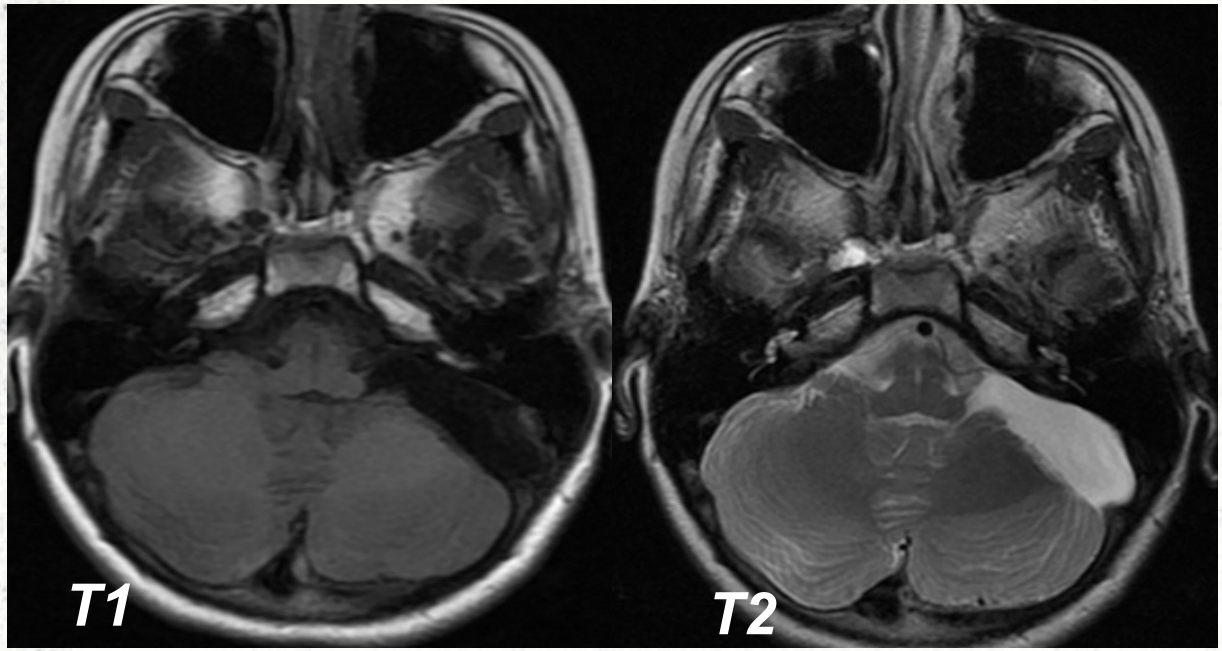

Arahnoidaal-tsüst

Tagumises kolju-

koopas PC tsisterni piirkonnas

Meckeli koopas

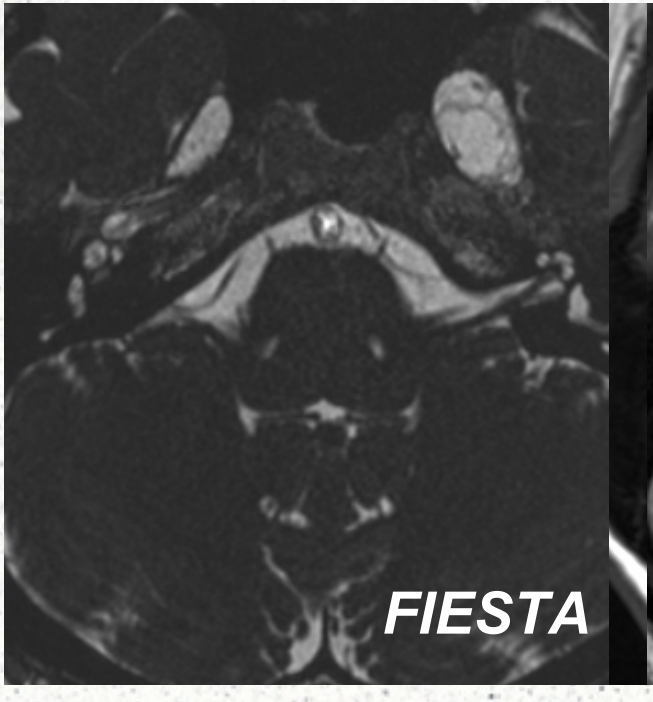

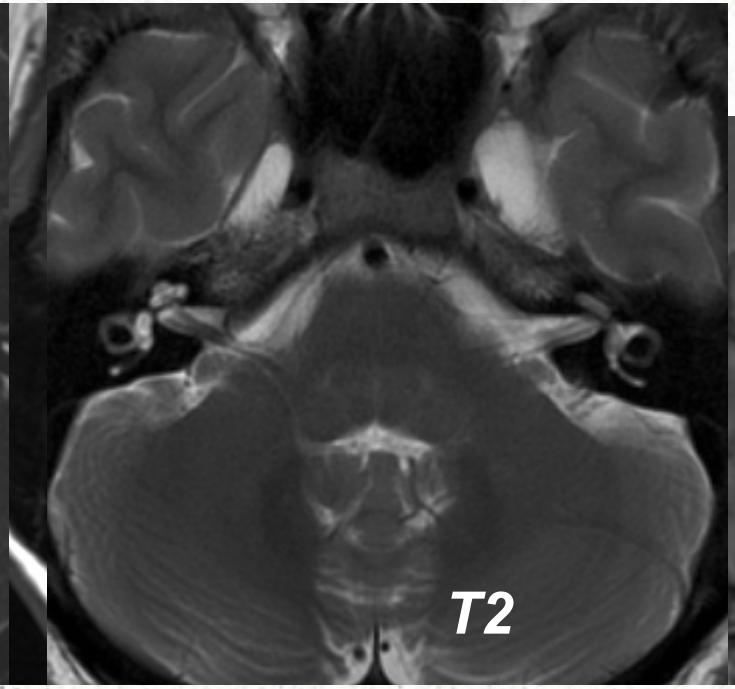

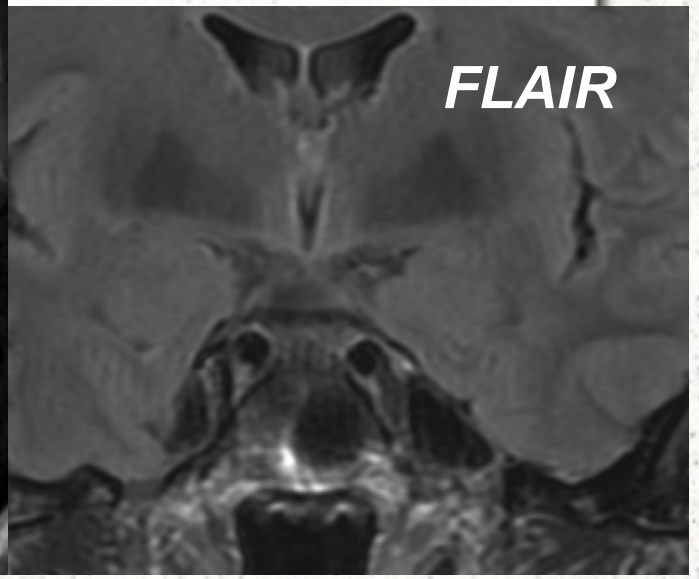

Epidermoid

Definitsioon: kongenitaalne tsüst, tekib ektodermi epiteliaalsete elementide inklusioonist neuraaltoru sulgumisel

Aeglase kasvuga, piik 40 a.v. (20-60 a.v.)

Kliiniline leid: sõltuvalt lokalisatsioonist: pearinglus, peavalu, neuralgiad, kuulmise langus

Lokalisatsioon: tagumine koljukoobas PC tsistern -> IV vatsake, kasvuvektor ülespoole ja keskele

MRT leid:

- DWI kujutistel intensiivse signaaliga,
- ADC signaal sarnaneb ajukoele;
- T1 signaal erinev sõltuvalt proteiinisisaldusest,
- FLAIR kujutistel ei ole signaal täielikult maha surutud
- võib olla vähest servmist kontrasteerumist

Epidermoid

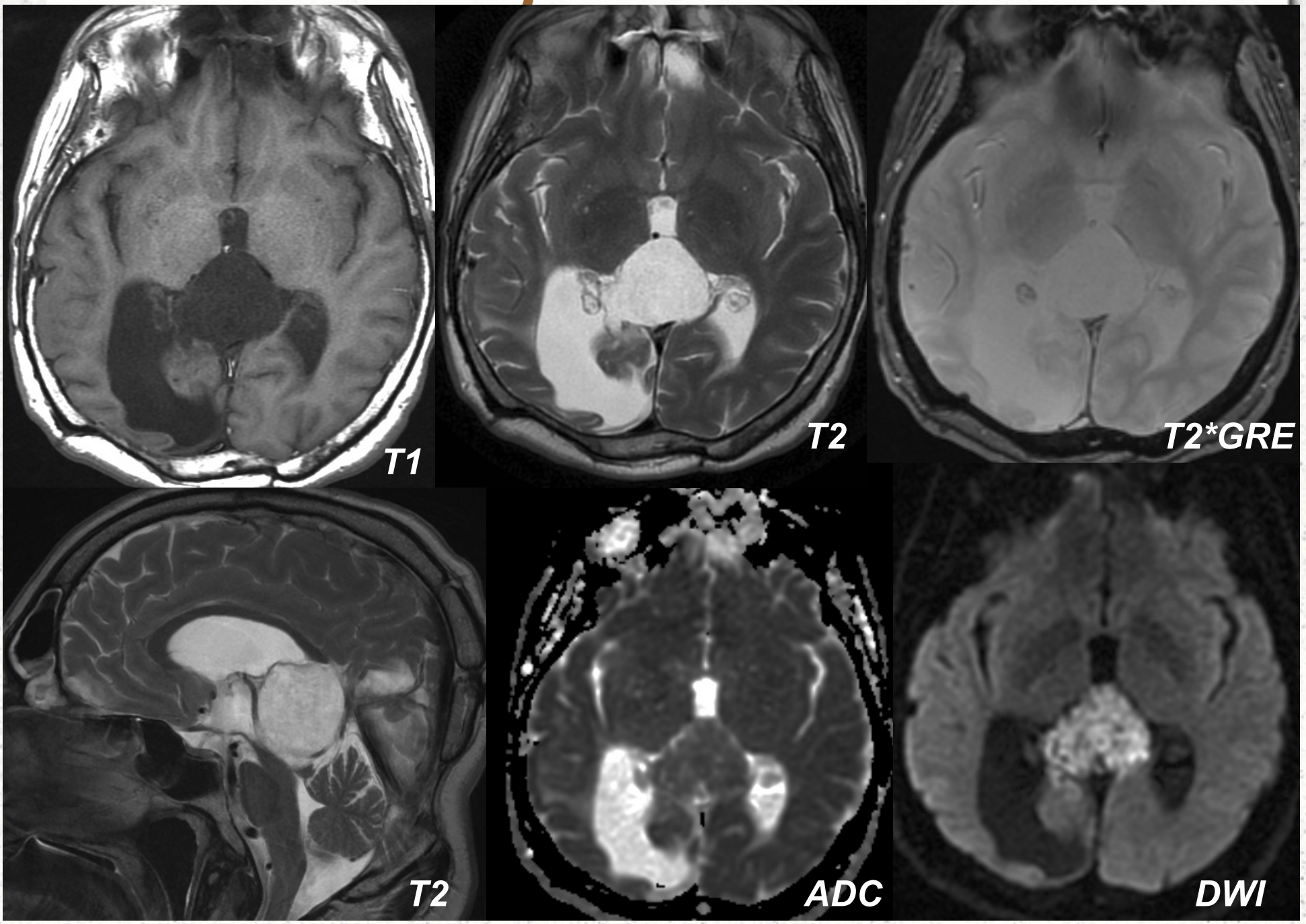

Dermoid

Definitsioon: kaasasündinud ektodermi inklusiooni tsüst

Lokalisatsioon:

- sellaarne, parasellaarne, frontonasaalne piirkond
- tagumine koljukoobas, vermis, IV vatsake
- intraventrikulaarne tela choroideas
- ruptuur- levib vedelikuruumides

Kliiniline leid: peavalu, krambid; muu sõltuvalt lokalisatsioonist

Vanus: 30-50 a.v.

Dermoid

MRT:

-T1 hüperintensiivne

-T2 inhomogeenne, hüpo-kuni hüperintensiivne

-sisadab rasva- rasv-supressioonil signaali langus

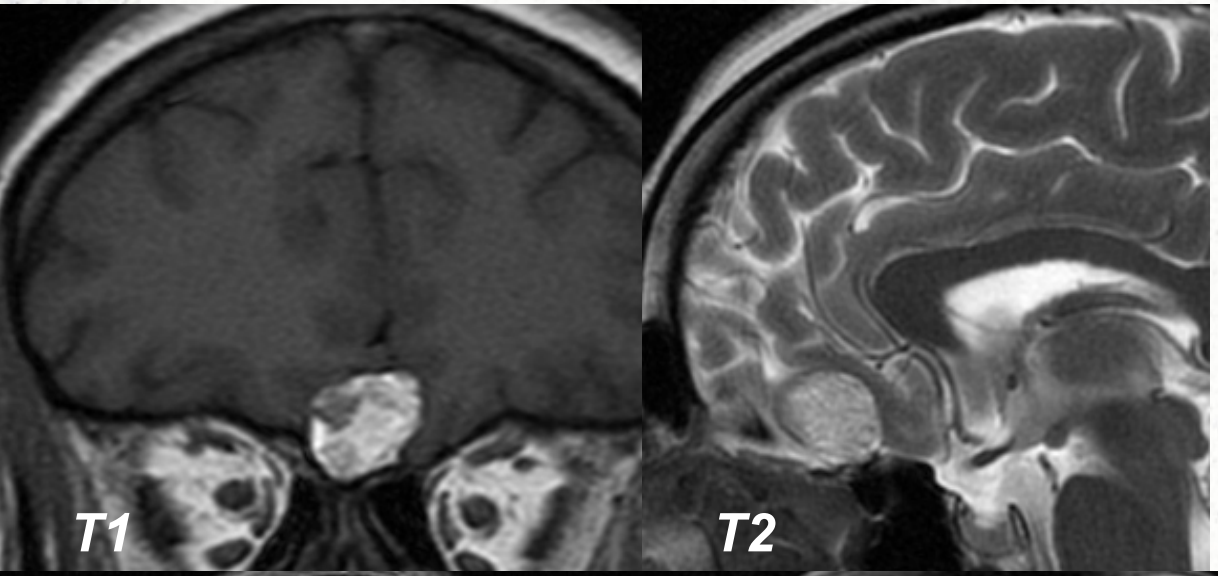

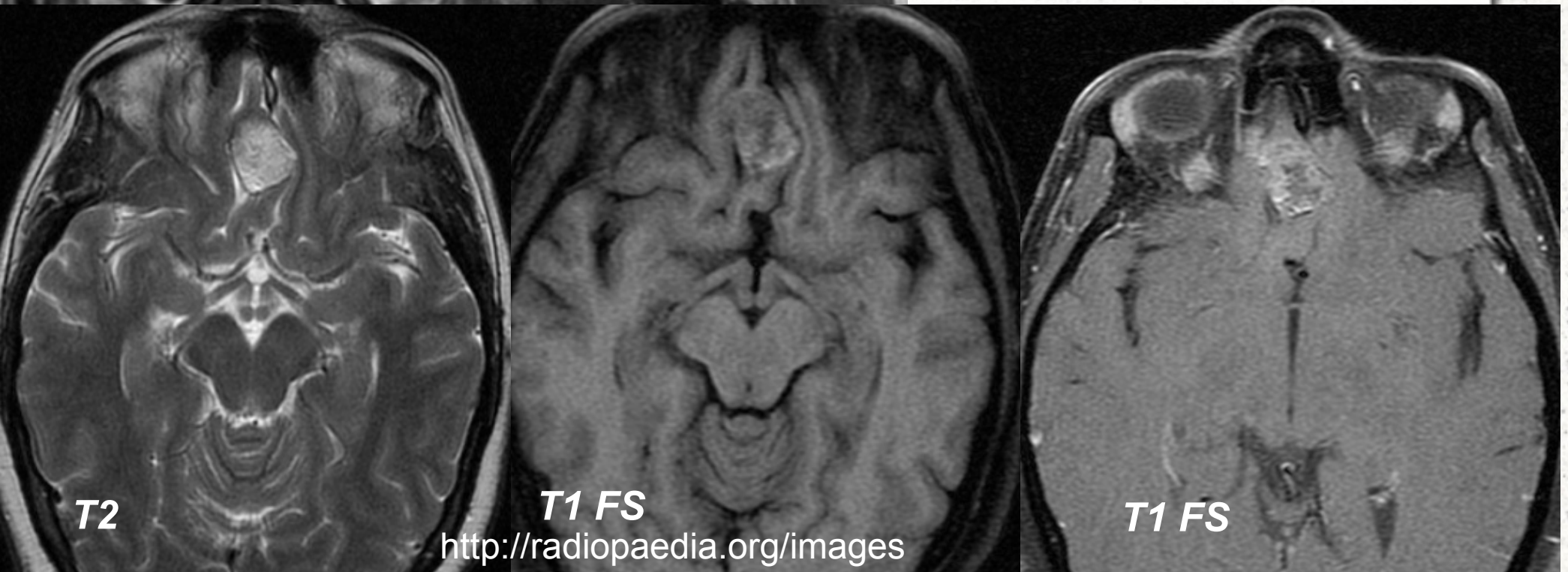

http://radiopaedia.org/images

Neurenteeriline tsüst

Arenguline- kongenitaalne endodermaalne tsüst

Lokalisatsioon tavaliselt prepontiinses tsisternis ligikaudu keskjoonel

Esinemine: väga harv lesioon, võib olla igas eas, M:N

Kliiniliselt: võib olla sümptomiteta; võib anda peavalu, ajutüve kompressiooni ja müelopaatiat

MRT leid: Tavaliselt sisaldab proteiinirikast vedelikku- T1 intensiivse signaaliga

Neurenteeriline tsüst

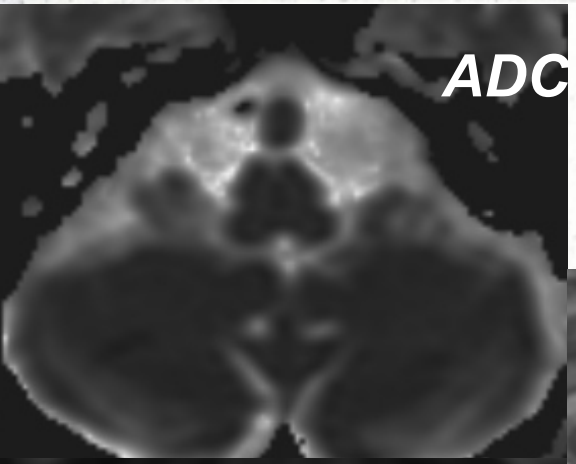

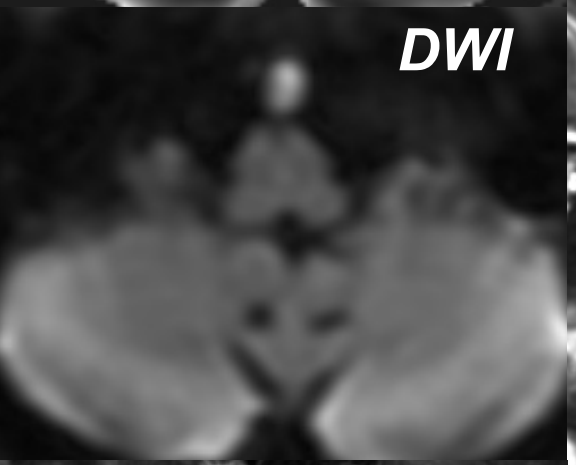

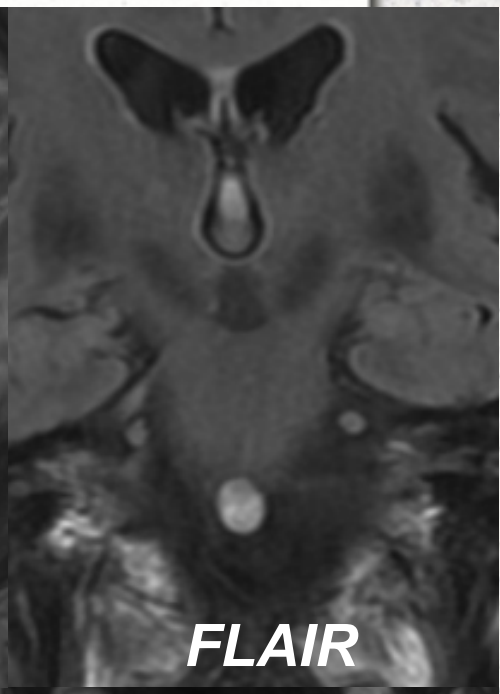

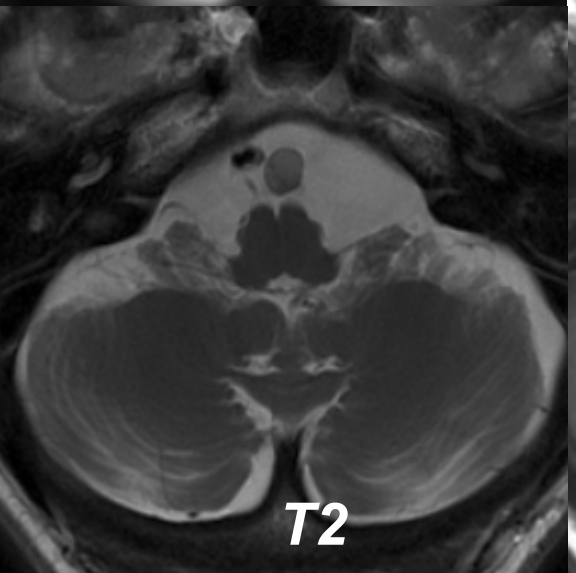

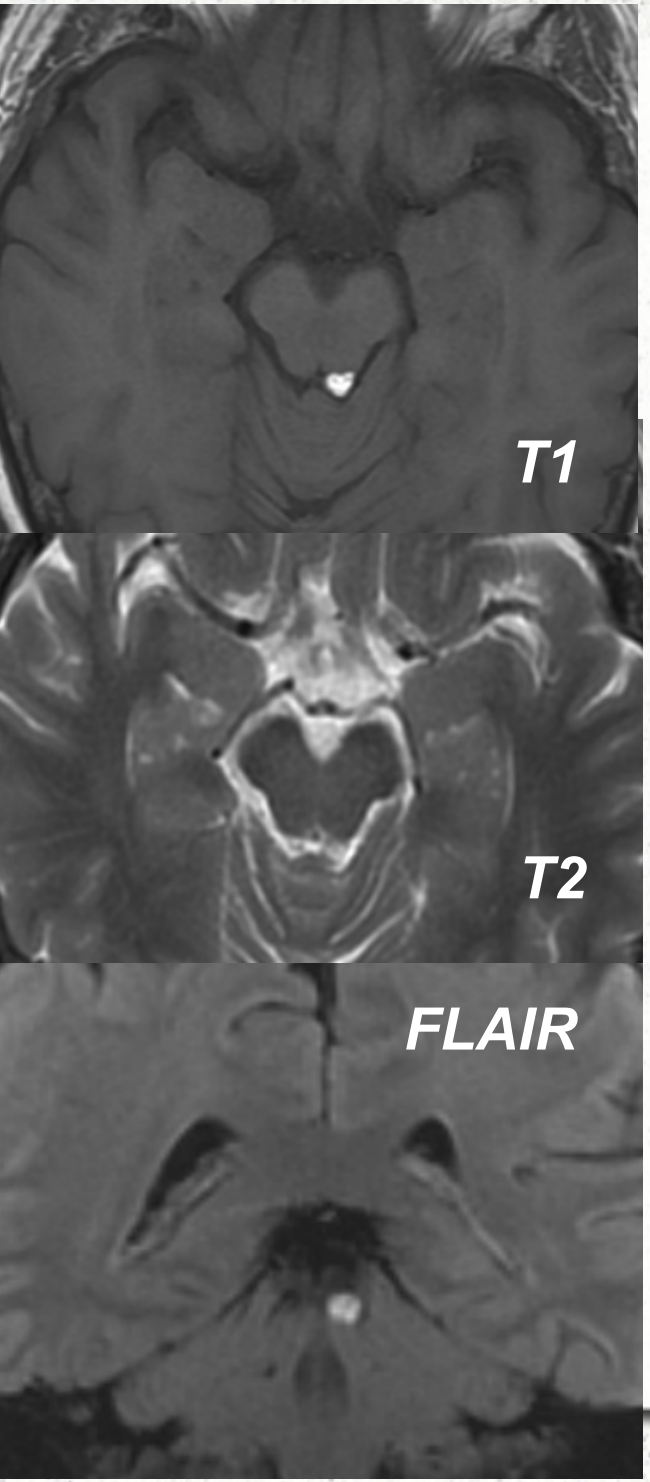

Lipoom

Beniigne kaasasündinud rasva sisaldav mass

Demograafiliselt: 10-40 a.v.

Kliiniline leid sõltuvalt lokalisatsioonist
kuulmislangus, vertigo, tinnitus neuralgia,spasm, näonärvi nõrkus, närvid läbivad seda

Lokalisatsioon:

hemisfääride vahel 45%

quadrigeminal/ cist. cerebelli sup.-s 25%

suprasellaarses/interpedunkulaarses tsisternis 15%

cisterna Sylvii`s 5%

sisekõrva vestibulumis

Pontotserebellaarnurk ja sisemine kuulmekanal

***N. vestibulo-cochlearis´*e švannoom** on sagedasim, üle 1/2 patoloogiatest selles piirkonnas

Muutused selles piirkonnas põhjustavad sagedamini

- mittekomplitseeritud ühepoolset sensoneuraalset kuulmise langust (SNHL);
- komplitseeritud SNHL juhtudel kaasuvad ka teised sümptomid
- *n. cochlearise* kahjustusel kuulmislangus + tinnitus

Diferentsiaaldiagnostika I

Pseudolesioonid

- asümmeetriline väikeaju *flocculus*
- asümmeetriline *plexus choroideus*
- ebaühtlane luuüdi signaal kuulmekäigu ümbruses

Kongenitaalne patoloogia

- epidermoidtsüst
- arahnoidtsüst
- lipoom
- neurofibromatoos

Vaskulaarne patoloogia

- aneurüsm (PICA, AICA, vertebraal- või basillaararter)
- arteriovenoosne malformatsioon

Diferentsiaaldiagnostika II

Infektsioon, põletik

- meningiit (bakteriaalne, granulomatoosne, ...)
- viiruslik närvipõletik
- intrakraniaalne pseudotuumor

Beniigsed tuumorid

- švannoomid (*n. vestibulo-cochlearis, n. facialis*)
- meningioom
- papilloom (*plexus choroideuse*)

Maliigsed tuumorid

- metastaasid
- ependümoom, ajutüvest lähtunud glioom
- melanootiline švannoom

Ramsay-Hunt sündroom

Etioloogia: varicella- Zoster viirus, haarab 7. ja 8. närvi sensoorseid kiude

MRT leid:

- 7. /+- 8. närvi patoloogiline kontrasteerumine sisemise kuulmekäigu funduses
- 7. närvi kontrasteerumine oimuluu foonil, membranoosse labürindi haaratus

Kliiniline leid: näo halvatus, villiline lööve väliskõrvas

Bell`s palsy

Etioloogia: *herpes simplex* viirusest põhjustatud näonärvi halvatus

MRT leid: näonärvi kontrasteerumine sagedamini sisemise kuulmekäigu lõpposas, labürindi segmendis, lisaks veel võib olla *ganglion geniculatumi* ja trummiõõne segmendis, ka kogu oimuluu ulatuses;

NB! normaalne näonärvi kontrasteerumine!

Kliiniliselt:

- äge algus
- võib eelneda viiruse prodroom 1 nädal varem, võib olla valu sama poole kõrva ümbruses, maitsetunde muutused

Bell`s palsy: n. 7 kontrasteerumine ganglion geniculatumi, labürindi ja tümpanumi segmendis

g. geniculatumi norm. kontrasteerumine

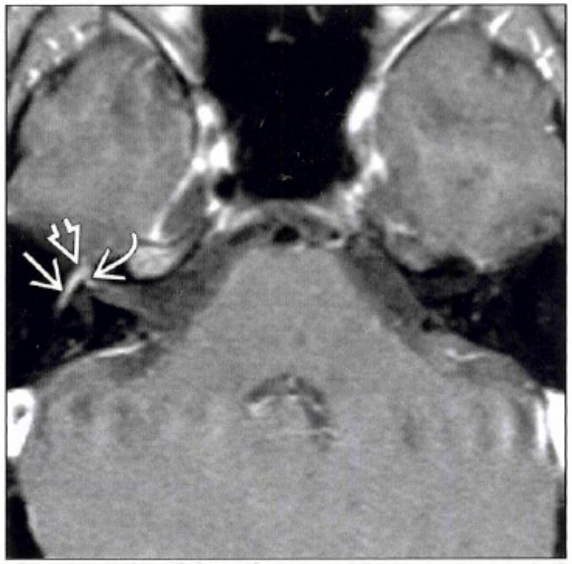

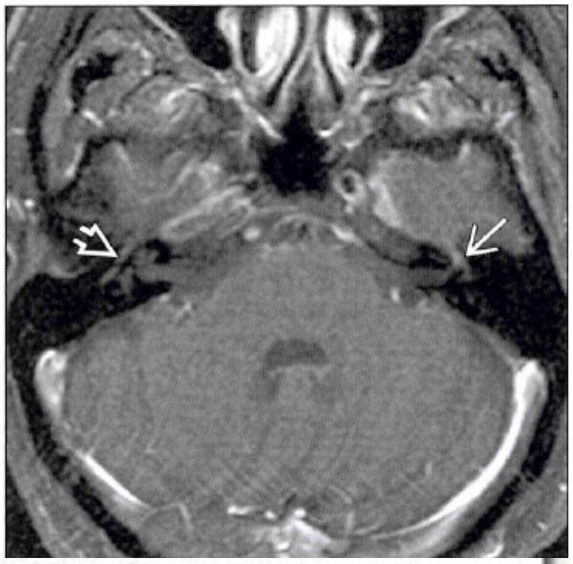

Ramsay Hunt sündroom- patoloogiline kontrasteerumine sisemise kuulmekäigu lõpposas

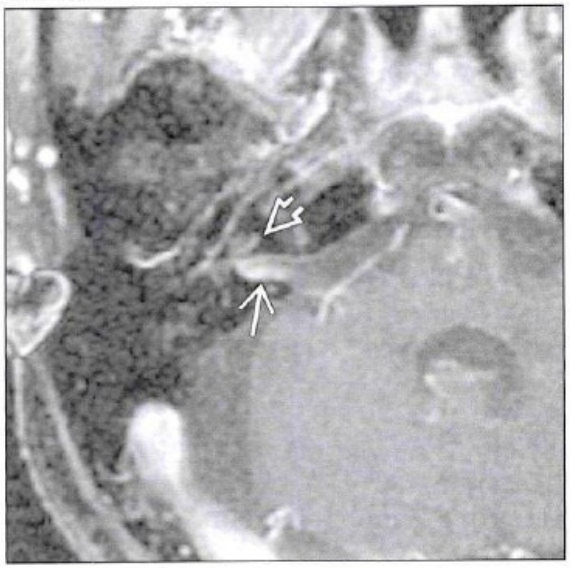

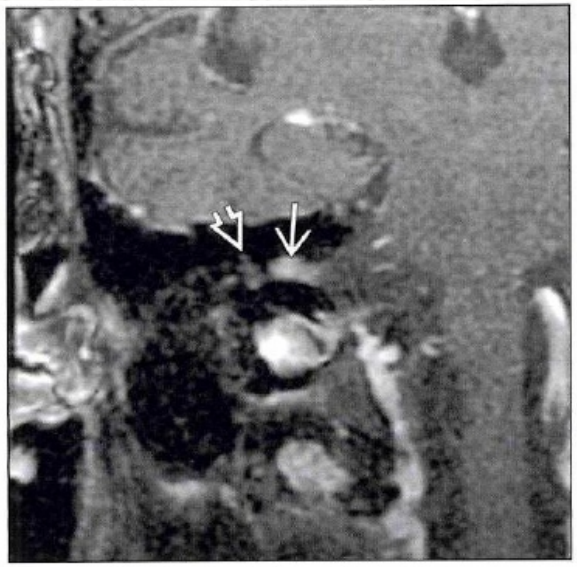

Neurosarkoidoos

Süsteemne haigus mittekaseoossete granuloomide moodustumisega mitmetes organsüsteemides

Vanus: enamasti 20-40 a.v.

Kliiniline leid sõltuvalt lokalisatsioonist- nägemise langus, *diabetes insipidus*, neuropaatiad

MRT leid: 2 tüüpi mustrit:

- granulomatoosne meningiit- plaatjas, nodulaarne või lineaarne meningeaalne kontrasteerumine,
- laatuvad kolded /massid- T2 hüpointensiivsed plaatjad või koldelised kontrasteeruvad massid

Neurovaskulaarne konflikt, vaskulaarne kompressioon

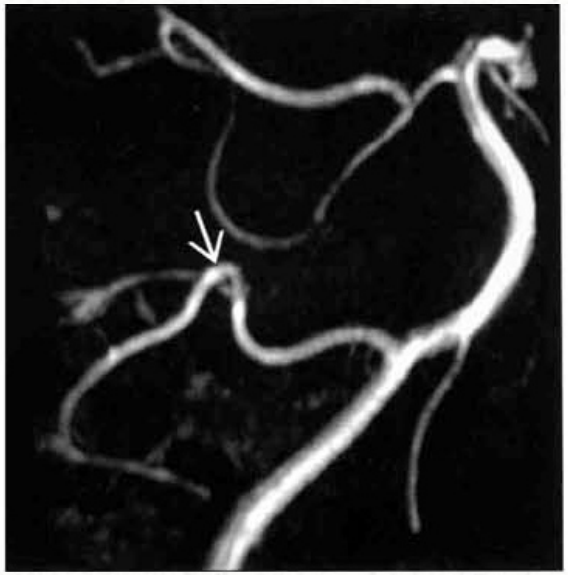

Kliiniliselt:

- episoodiline torkav/ lõikav valu
- tahtmatud ühepoolsed näo spasmid

N. vestibulo-cochlearis´e švannoom

Sünonüümid: vestibulaarne schwannoom

neurinoom, neurilemmoom

n. acusticuse neuroom, n. acusticuse tuumor

Beniigne tuumor, lähtub Schwanni rakkudest, mis ümbritsevad närve

MRT leid:

- väikesed- tavaliselt kanalisisesed silindrilised massid
- suuremad- kanalis ja PC tsisternis- nn. jäätisetorbiku kujuga
- kontrasteeruvad intensiivselt
- võivad sisaldada tsüste, hemorraagiaid

N. vestibulo-cochlearis´e švannoom

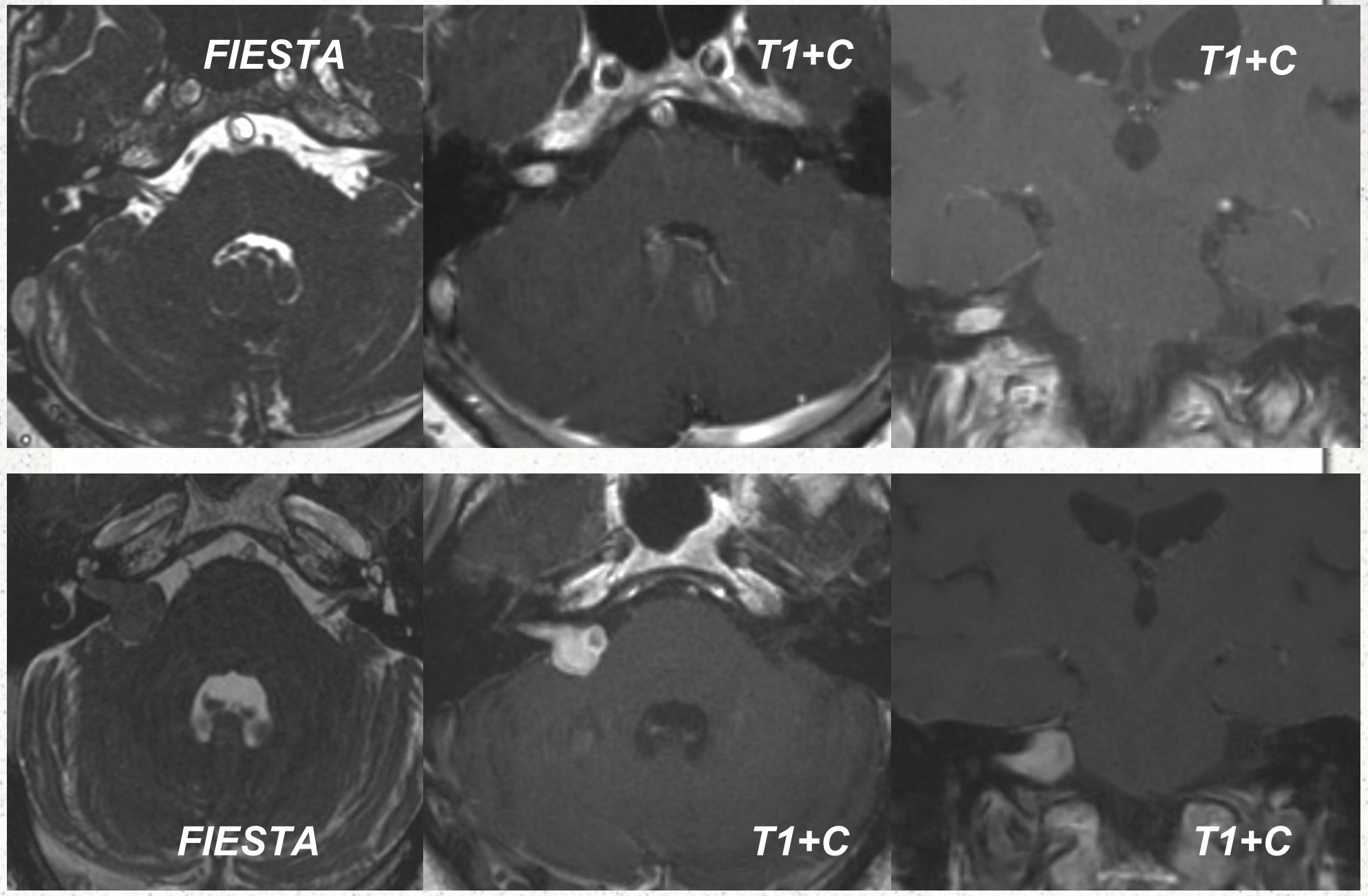

N. vestibulo-cochlearis´e švannoom

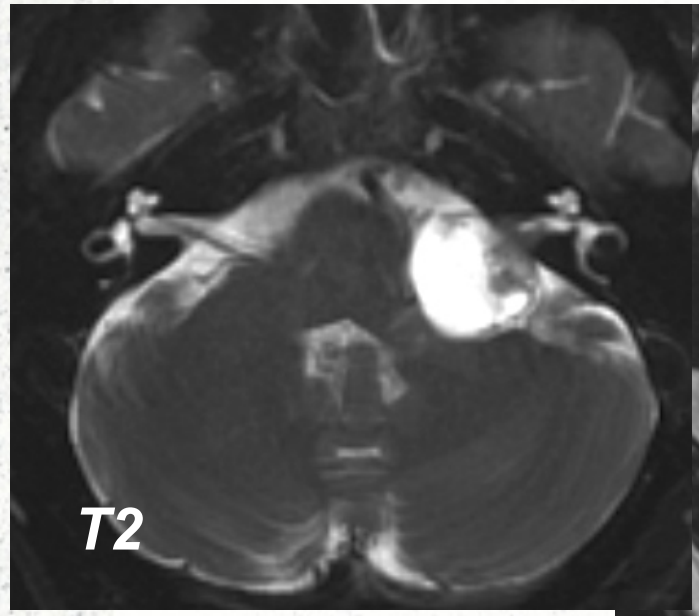

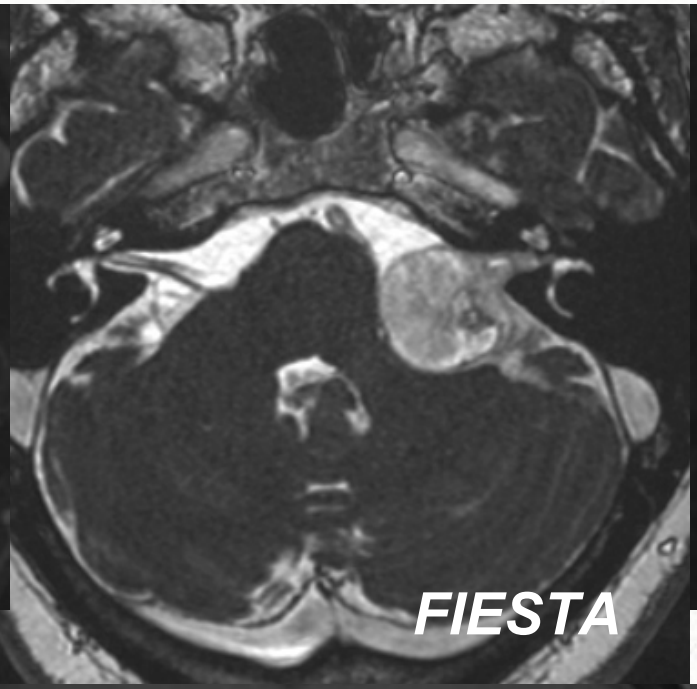

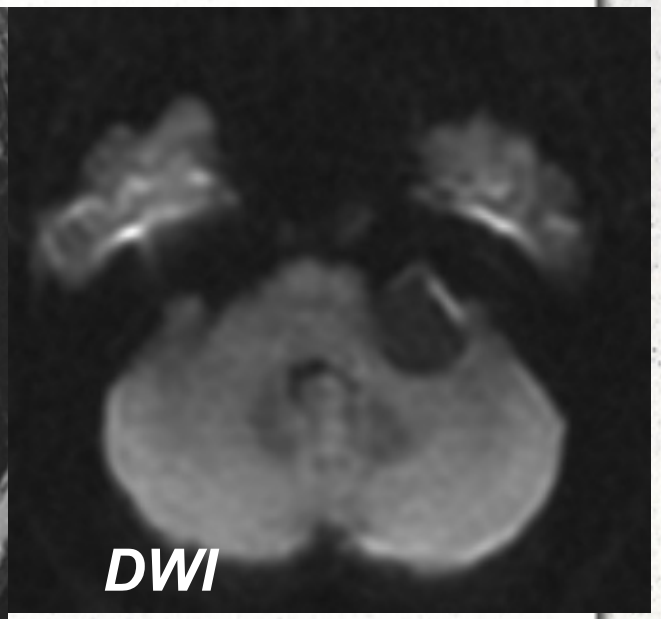

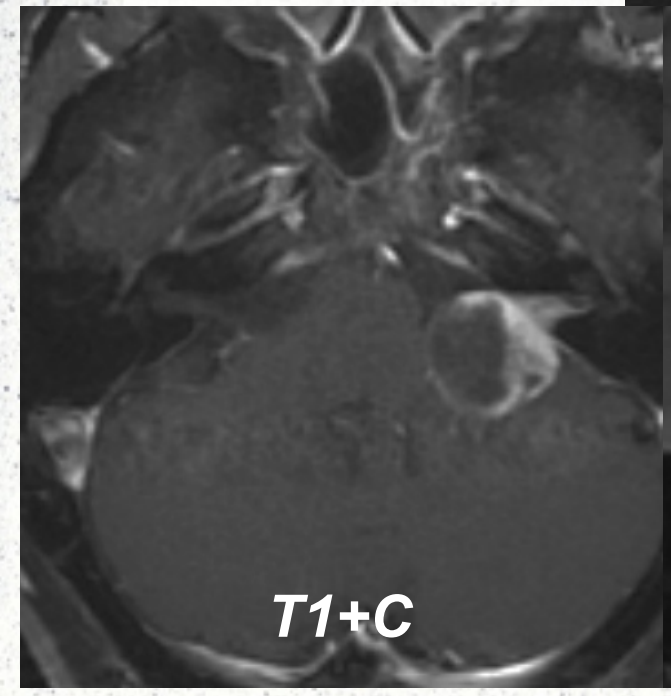

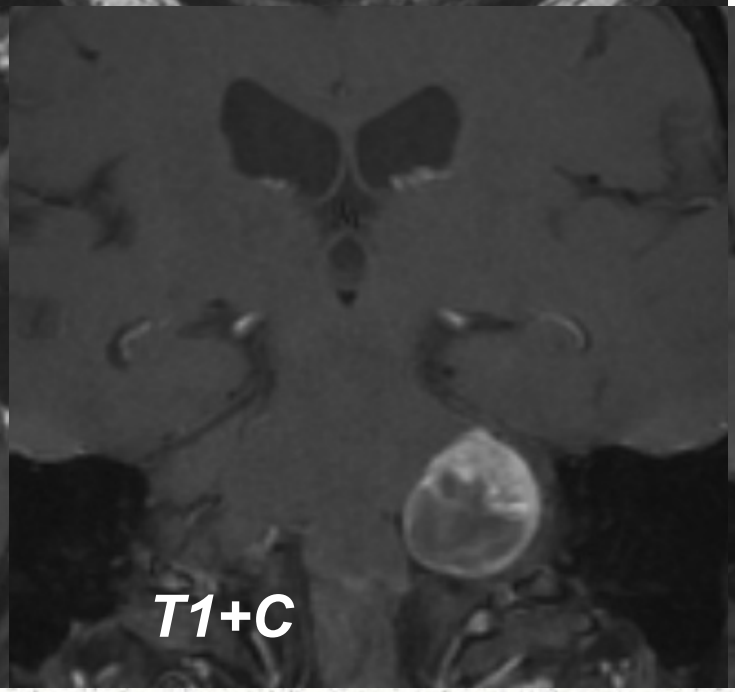

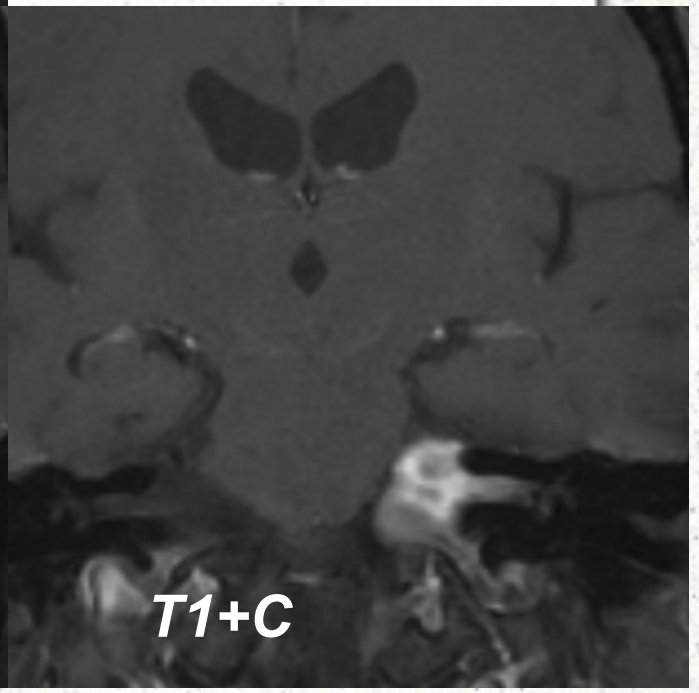

Neurofibromatoos

NF2- pärilik sündroom mitmete švannoomide, meningioomide ja ependümoomidega

Pärilikkus: autosoom-domnantne

Demograafiliselt: keskmine vanus dgn.-l 25 a.v.

MRT leid:

- bilateraalsd kontrasteeruvad PC tsisterni-sisemiste kuulmekäikude massid
- teised meningioomid ja švannoomid, ependümoomid ja glioomid, lubistused p*lexus choroideustes*, väikeaju hemisfäärides, aju kortikaalses hallaines

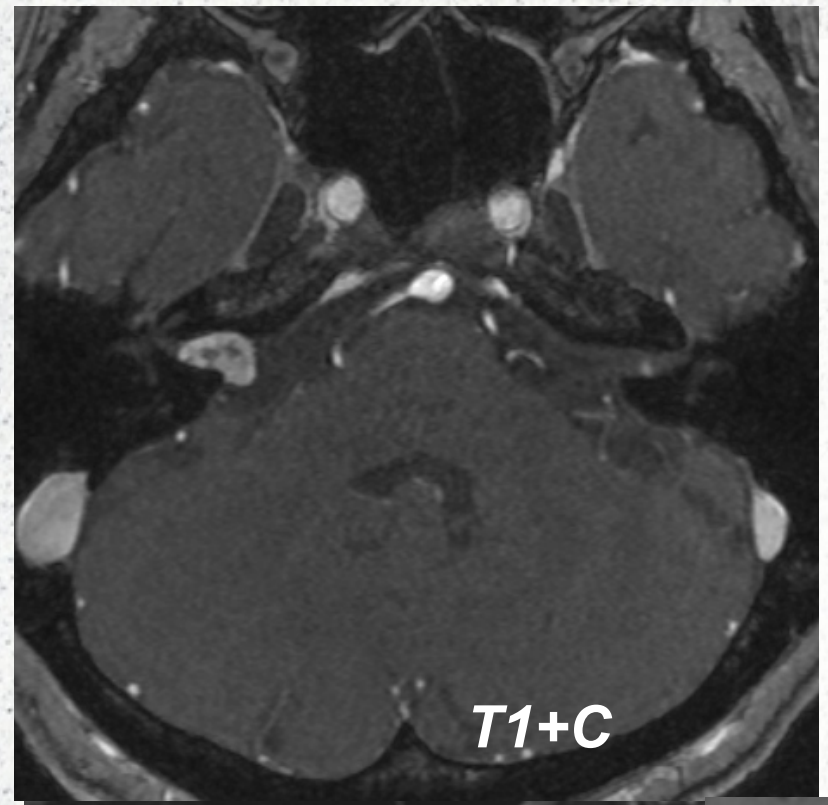

Neurofibromatoos NF-2

Kahepoolsed kanalisisesed tuumorid võivad olla seotud nii

VII kui kaVIII närviga

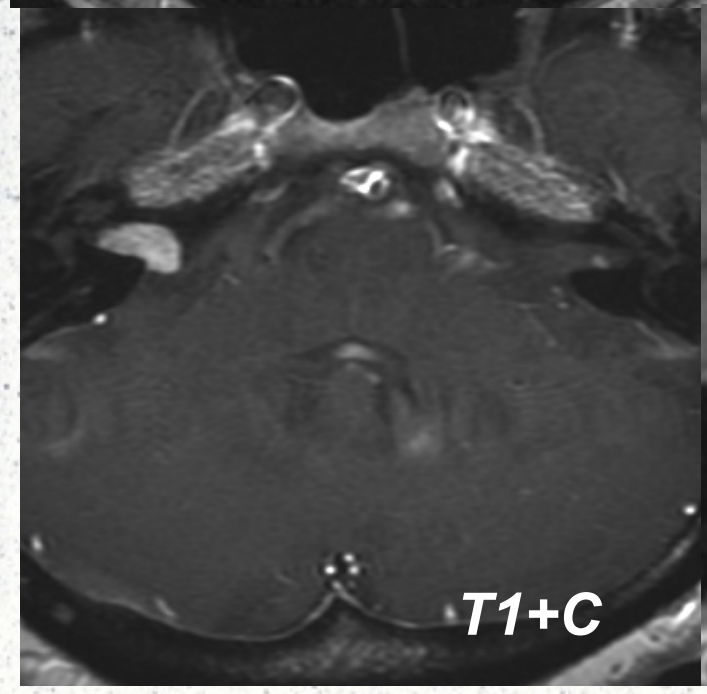

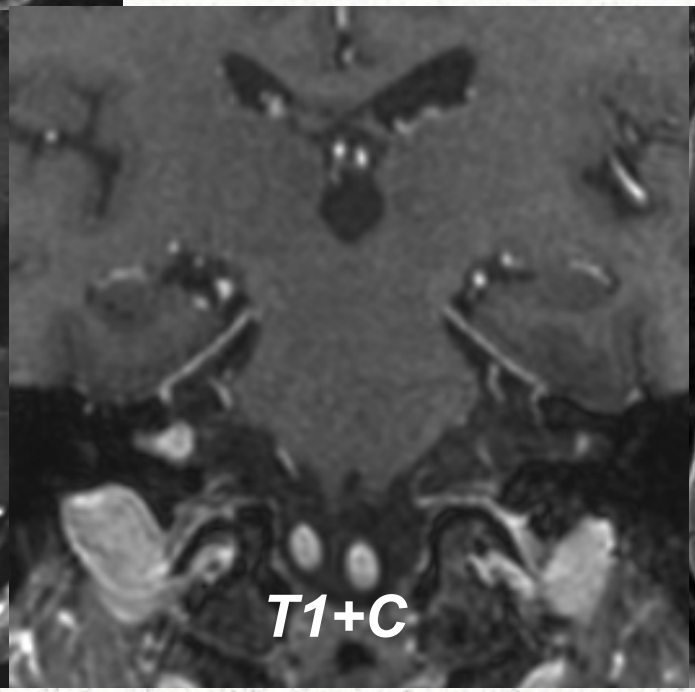

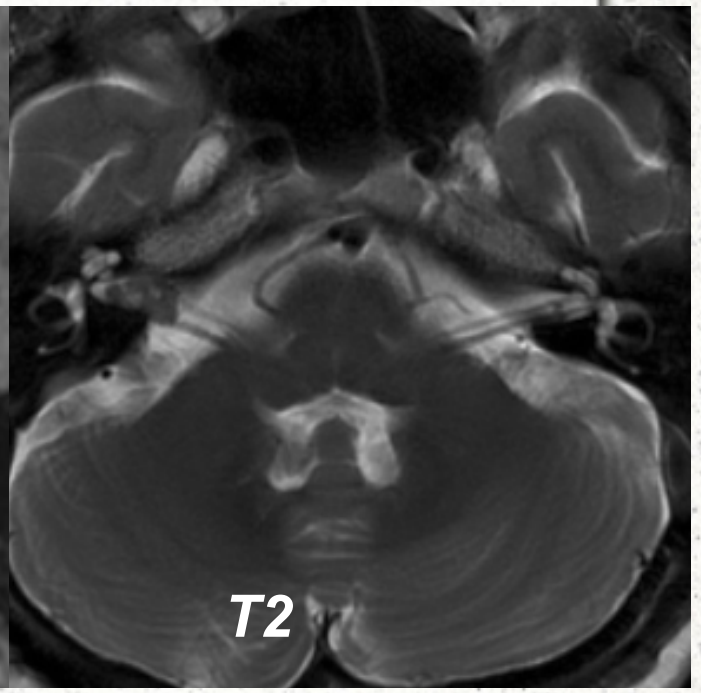

Teiste kraniaalnärvide švannoomid

Esinemissagedus mitte- vestibulaarsetel švannoomidel on 5>>9>10>7>11>12>3>4>6 kraniaalnärv.

Foramen jugulare švannoom- 9., 10., 11. närvist lähtunud (sagedamini *n. glossopharyngeusest*)

Keskealiste haigus, piik 45 a.v.

MRT leid:

- selgelt piirdunud kontrasteeruv fusiformne mass
- kasvuvektor kraniaalnärvide kulgu pidi
- T2 kujutistel intensiivsema signaaliga kui aju valgeaine

Teiste kraniaalnärvide švannoomid

Näonärvi švannoom - ulatub sisemisest kuulmekäigust näonärvi kanalisse, distaalsemal võib olla erineva lokalisatsiooniga

esineb harva, sageli koos NF2-ga, piik 40 a.v.

N. hypoglossuse švannoom (12. närv)- läbib vastava kanali, kasvuvektor allpool karotiidruumi suunas ning ülal basaalsete tsisternide suunas

põhjustab keelelihaste atroofiat (rasvdüstroofiat)

T2 suhteliselt intensiivse signaaliga selgelt piirdunud liivakellakujuline (*dumb-bell*) tuumor

Diagnostic Imaging Head and Neck images.radiopaedia.org/

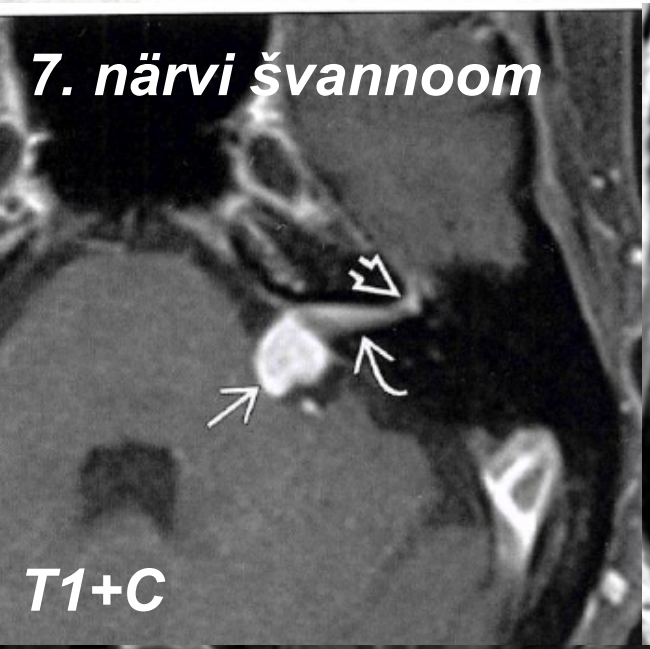

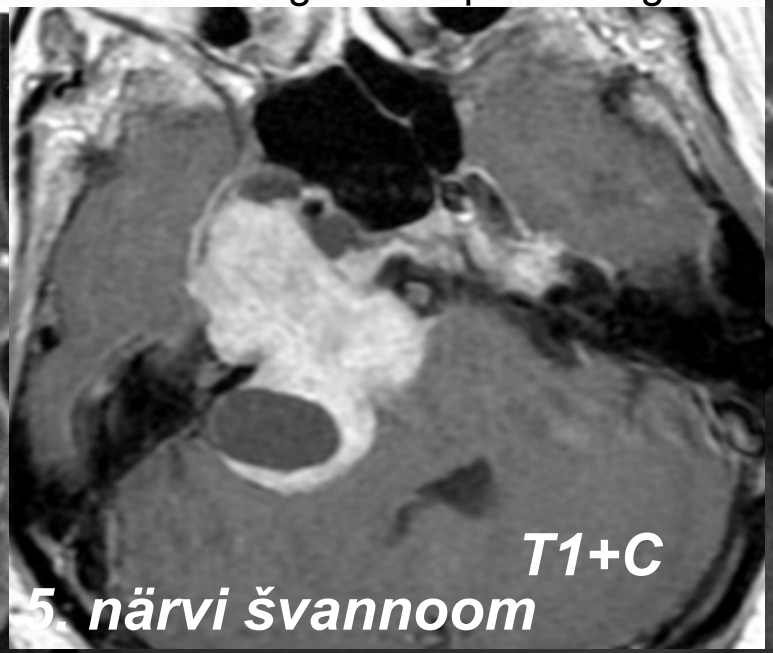

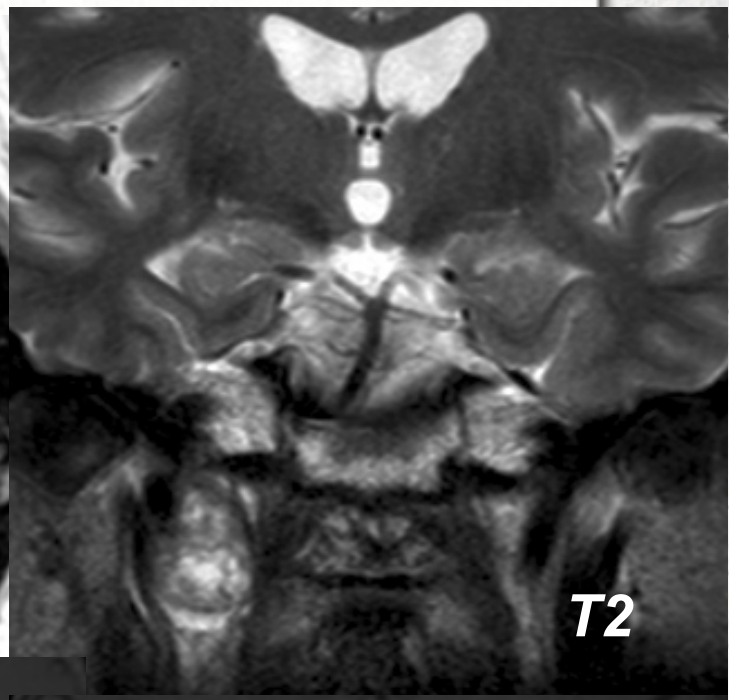

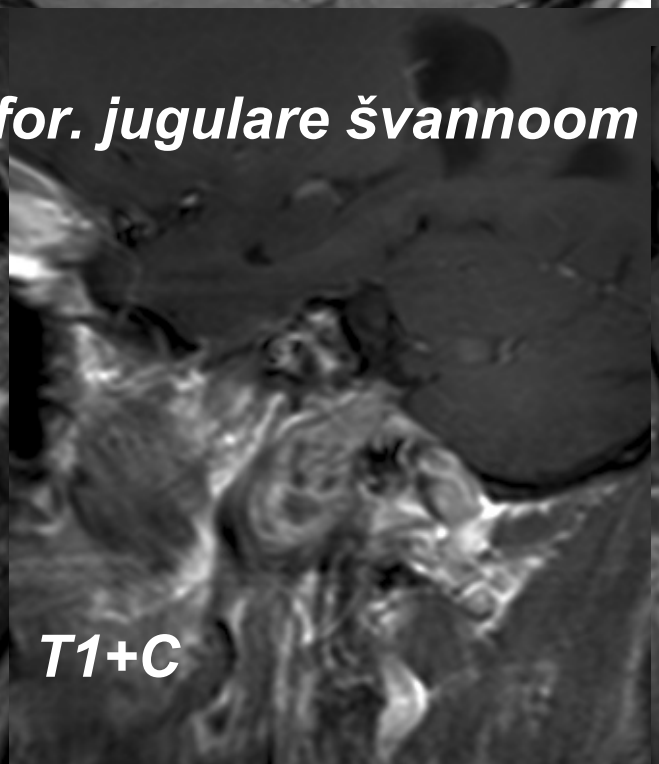

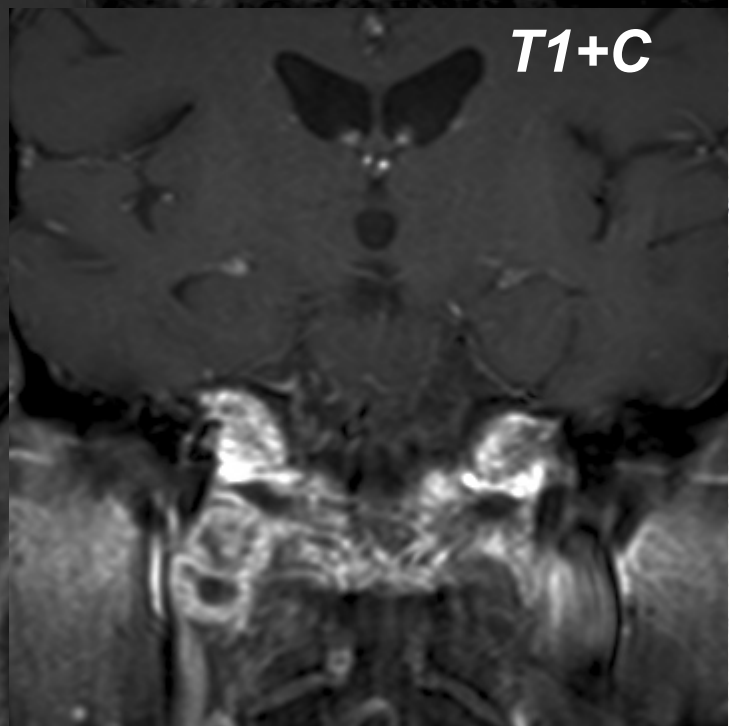

Nägemisnärvi glioom

Primaarne neurogliaalne tuumor

lastel- juveniilne pilotsütaarne astrotsütoom, võib olla seotud NF- 1-ga

täiskasvanutel maliigne glioom

MRT leid:

- fusiformne *n. opticuse* mass, variaabelse tagumiste traktide haaratusega,
- kontrasteerumine on väga erinev

N. opticuse glioom

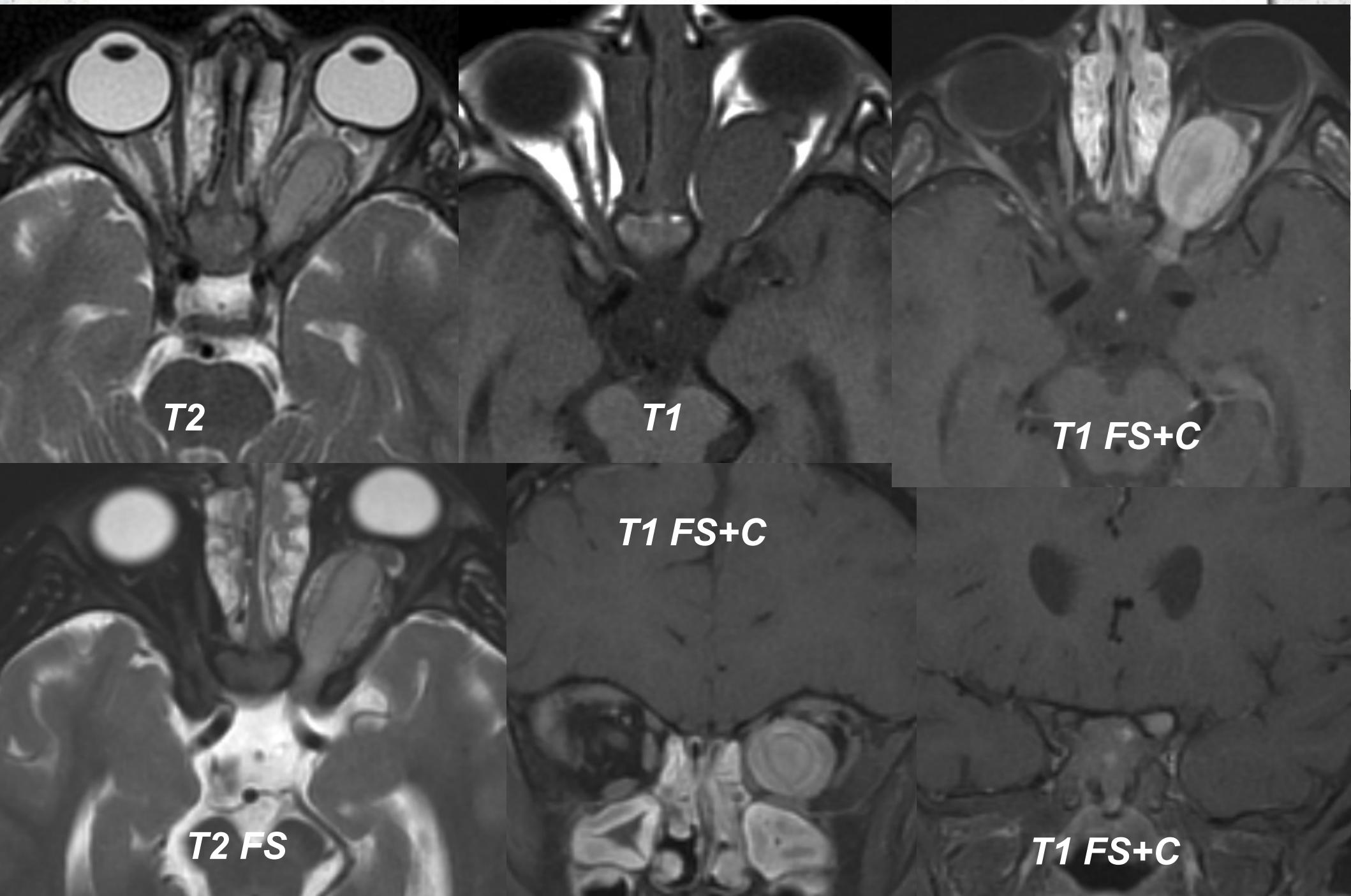

Paraganglioom

Beniigne tuumor, lähtub glomus - kehakestest (paraganglionidest)

- *glomus tympanicum* - kohlea promontooriumil keskkõrvas
- *glomus jugulotympanicum*- for. jugulare + keskkõrv
- *glomus vagale*-nodulaarne ganglion karotiidruumis ninaneelu piirkonnas
- karotiidkehakese paraganglioom- karotiidbifurkatsiooni piirkonnas

Kliiniline leid sõltub lokalisatsioonist: kõrvas tinnitus, kuulmislangus, näonärvi paralüüs, IX-XI +/- XII närvi neuropaatia

Vanuseliselt: 66% 40-60 a.v. N:M = 1:3

Paraganglioom

MRT leid:

- halvasti piiritletud, ümbritseva luu invasioon
- tüüpiline T1 kujutistel “sool ja pipar“ muster, mustad alad on nn. *flow voids* toitvatest arteriharudest, valged alad e. sool mikroverdumised või aeglase vooluga alad (<2 cm tuumoritel ei tule hästi esile)
- T2 hüperintensiivne mass hüpointensiivsete kolletega
- T1+C kontrasteerub intensiivselt

Glomus jugulare paraganglioom

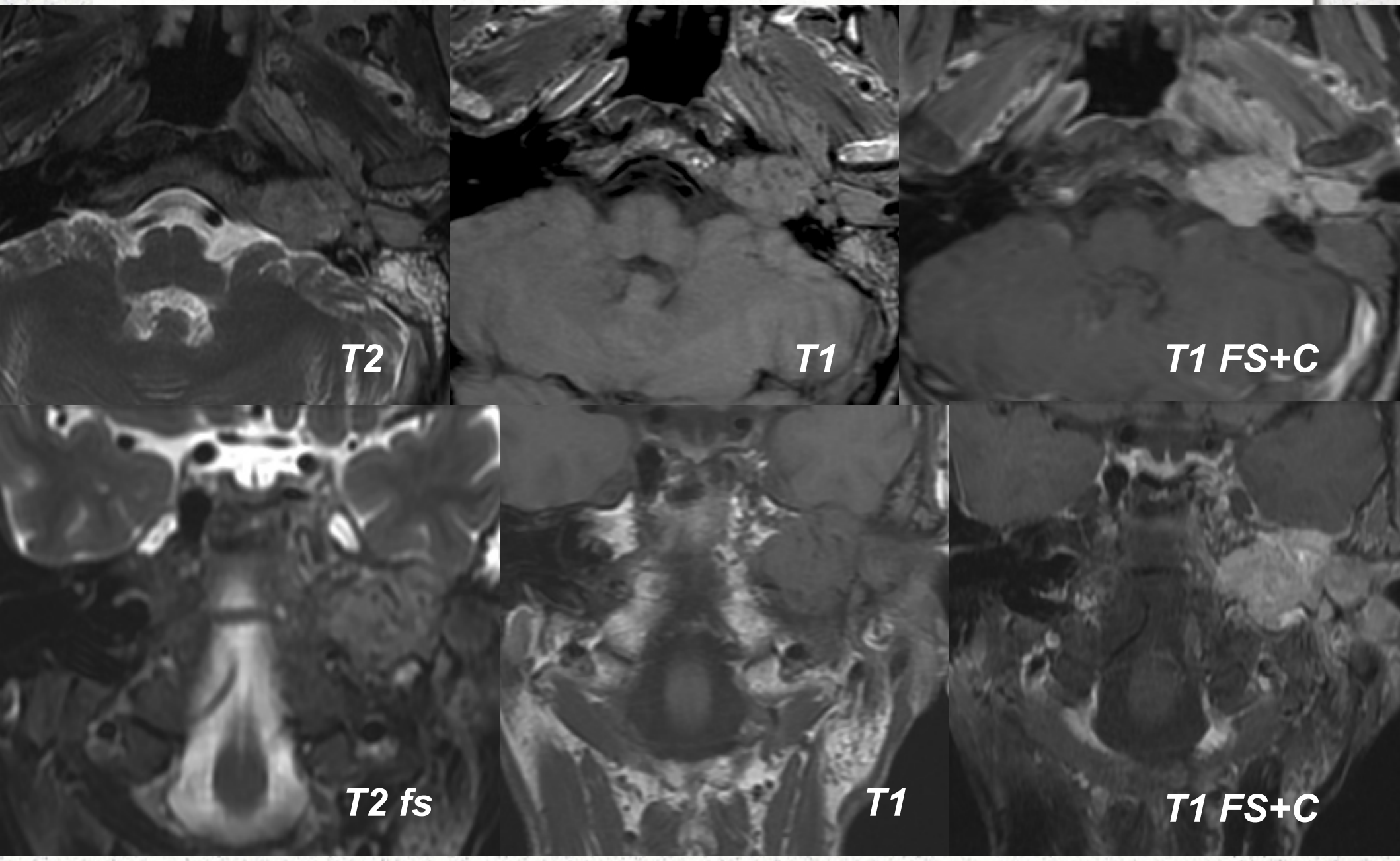

Kolesteatoom

Definitsioon: erosiivne mass, koosneb kihtirdunud keratiinist kihtidena asetatud skvamoosse epiteeli sees

Lokalisatsioon: sõltub east

Kaasasündinud välise kuulmekäigu seinas, keskkõrvas trummiõõne ees- ülaosa *tuba eustachi* juures, tagumises epitümpanumis istmuse juures

Omandatud: keskkõrvas *pars flaccida, pars tensa*; oimuluu püramiidi tipus, sisemise kuulmekäigu piirkonnas

Vanus- enam noortel, M/N-3/1

Kolesteatoom

MRT leid:

T2 kujutistel enamasti intensiivne

<u>difusiooni restriktsioon</u>

T1 kujutistel vahepealse signaaliga

ei kontrasteeru (võib olla kontrasteeruv granulatsioonkoest ääris)

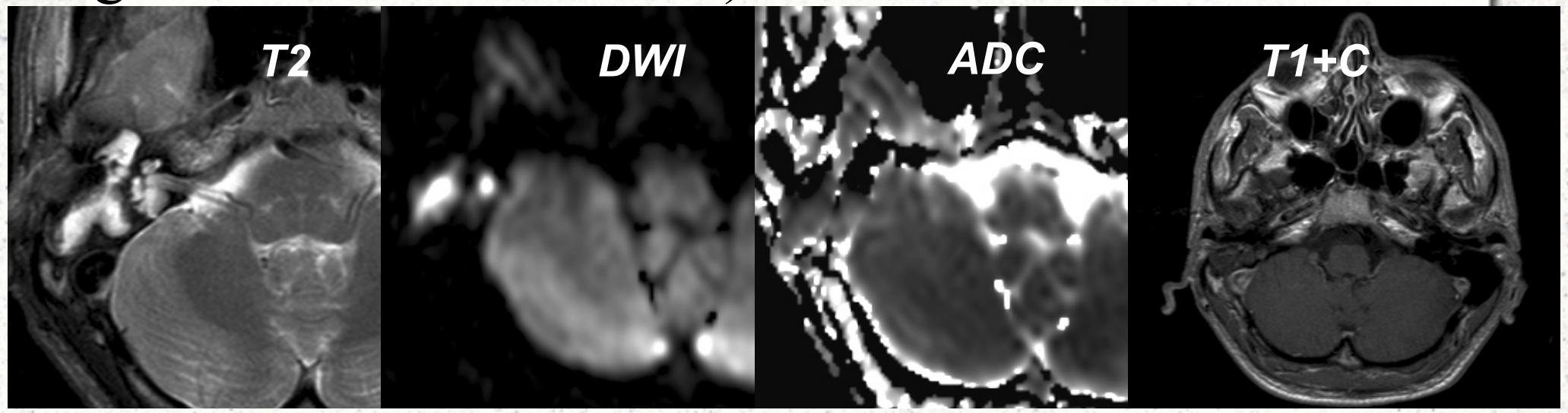

Kolesterooligranuloom

Definitsioon: põletikuline granulatsioonkoeline mass, mille põhjustavad korduvad veritsused

Lokalisatsioon: keskkõrvas, oimuluu püramiidi tipus, orbitas

Kliiniliselt: progresseeruv kuulmise langus, trummikile on sinakas

MRT leid:

- T1 intensiivse signaaliga;
- T2 keskosas intensiivne signaal, perifeersel signaali langus hemosideriini ladestusest;
- ei kontrasteeru;
- rasvsupressioonil signaali langust ei ole.

Kolesterooligranuloom

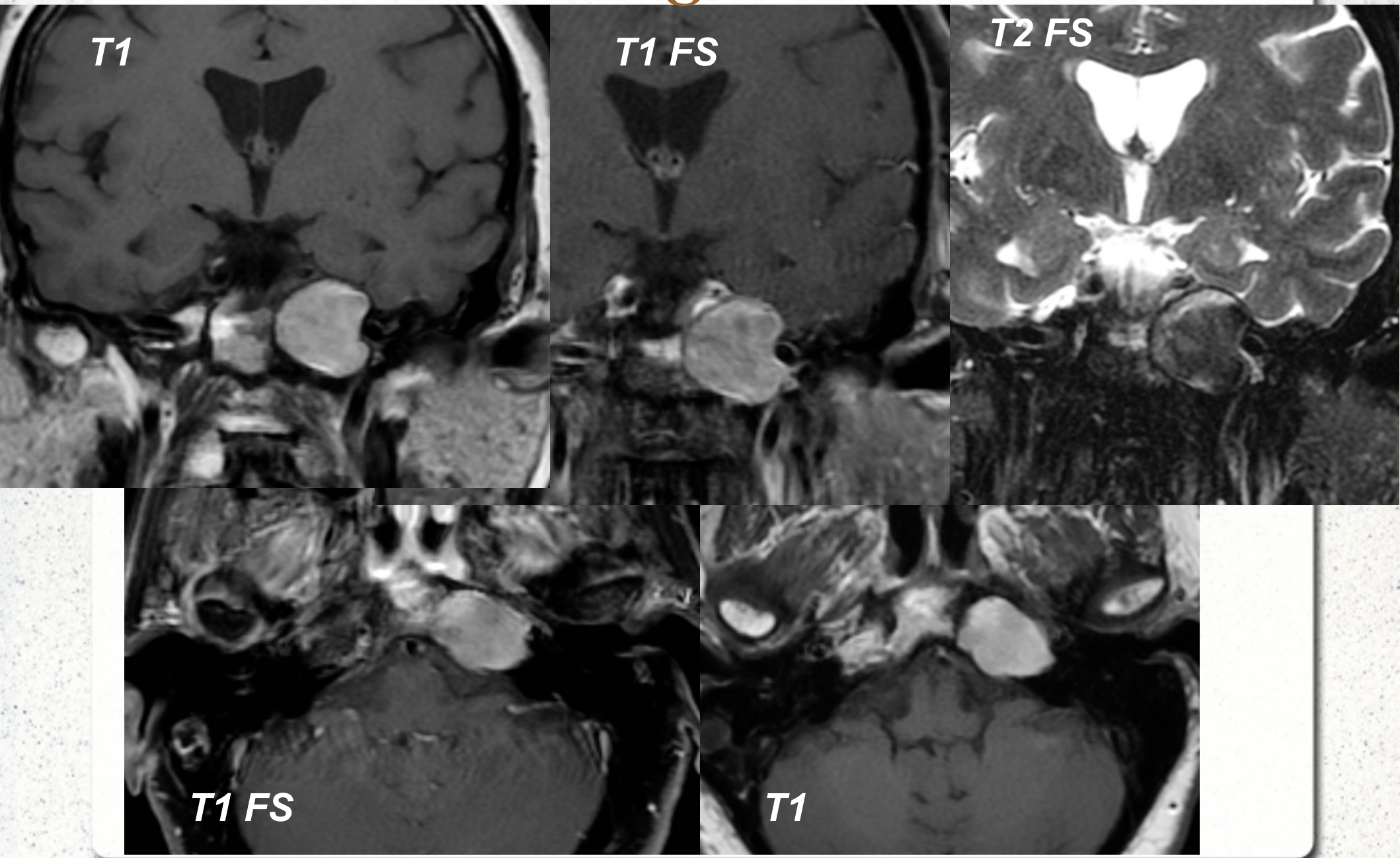

images.radiopaedia.org

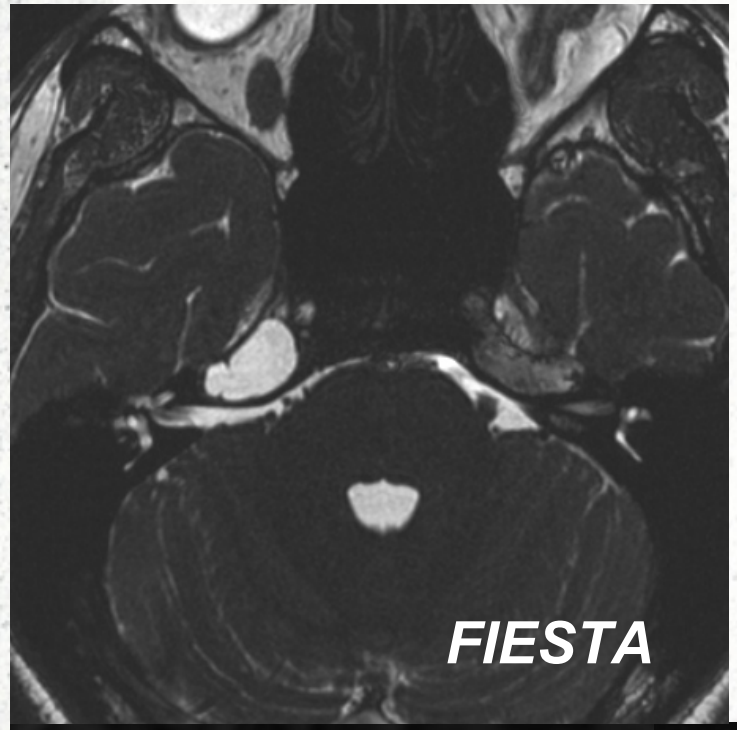

„Trapped fluid“

Steriilne vedelikukogum oimuluu püramiidi rakkudes

Tavaliselt ühepoolne, mittemahuline

Ei vaja ravi

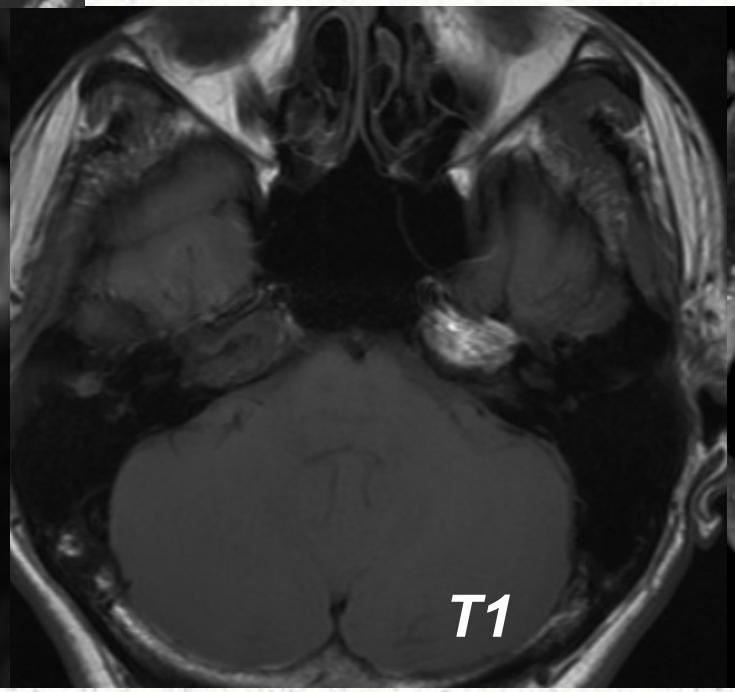

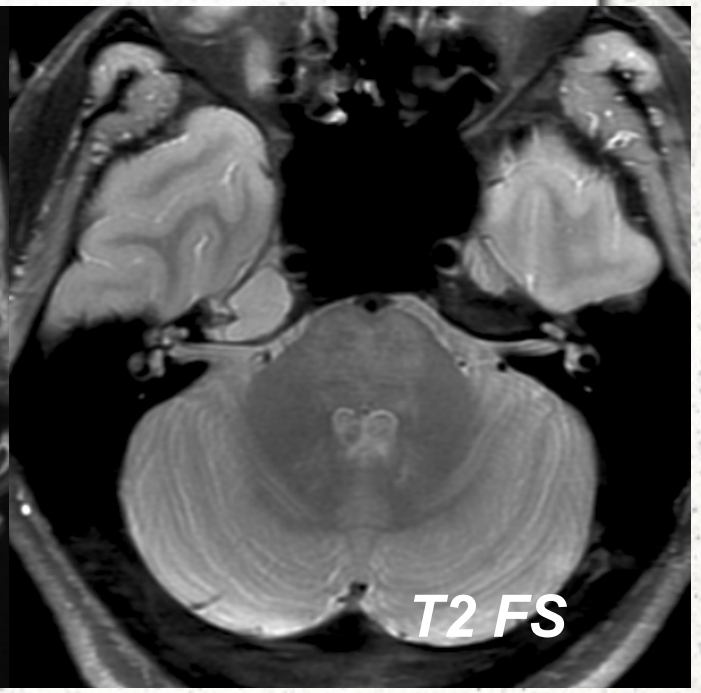

Meningioom

Lähtub meningoteliaalsetest arahnoidrakkudest

Moodustab 20% primaarsetest intrakraniaalsetest tuumoritest

Vanus: kesk- ja vanemaealistel, piik 60 a.v,

lastel mõtle NF-2-le;

Kliiniliselt: enamasti juhuleid; vähesed kaebused, kui on suur

MRT leid: duraga laatuv mass, kontrasteerub enamasti intensiivselt, võib olla nn. "***dural tail***"

3 tüüpi morfoloogiat:

- seenemütsi taoline
- plaatjas (*en plaque*) +- luu invasioon hüperplaasiaga;
- ovoidne mass

Meningioom-
ovoidne mass tagumises koljukoopas

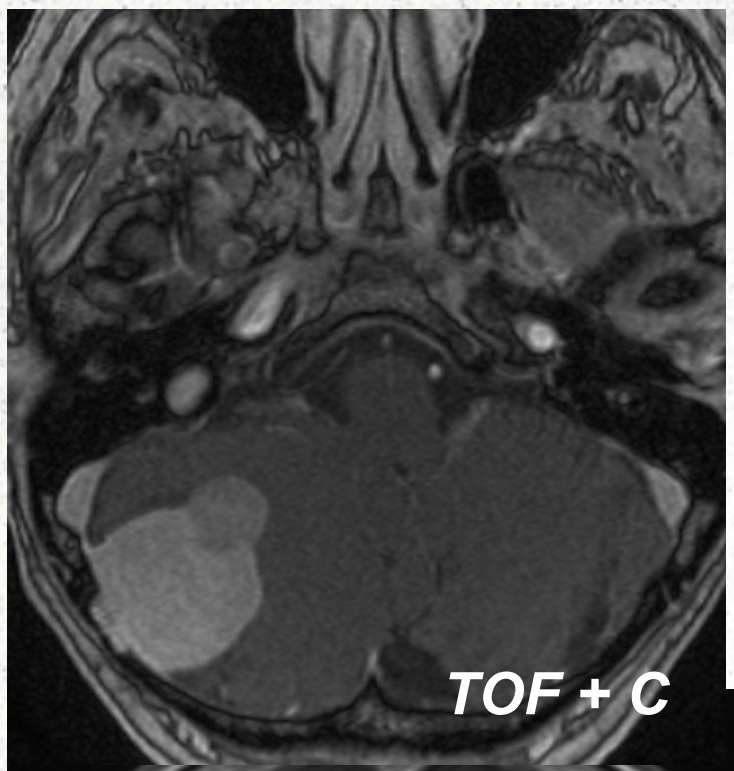

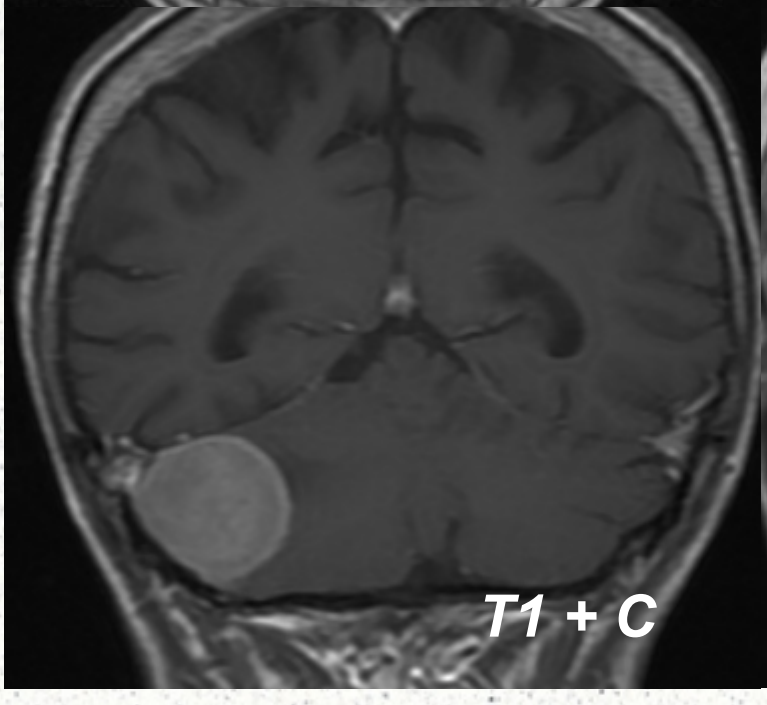

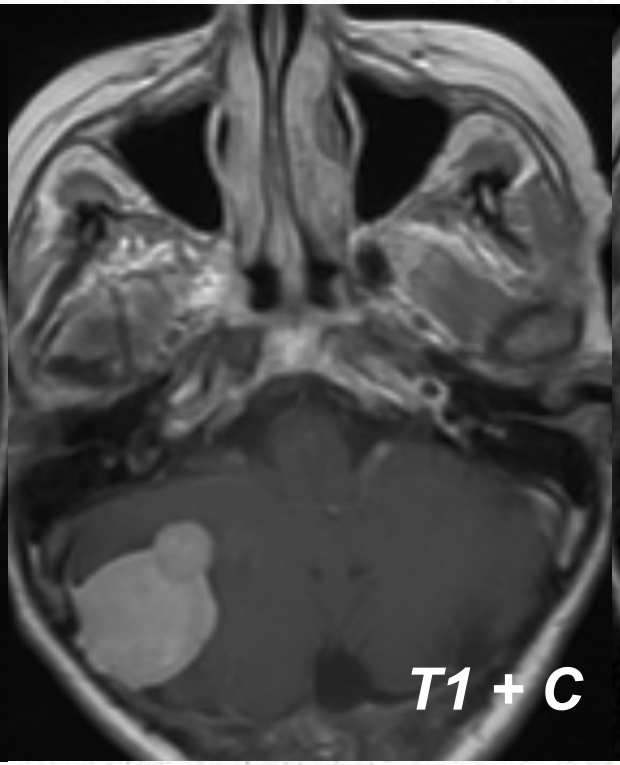

Plaatjas meningioom

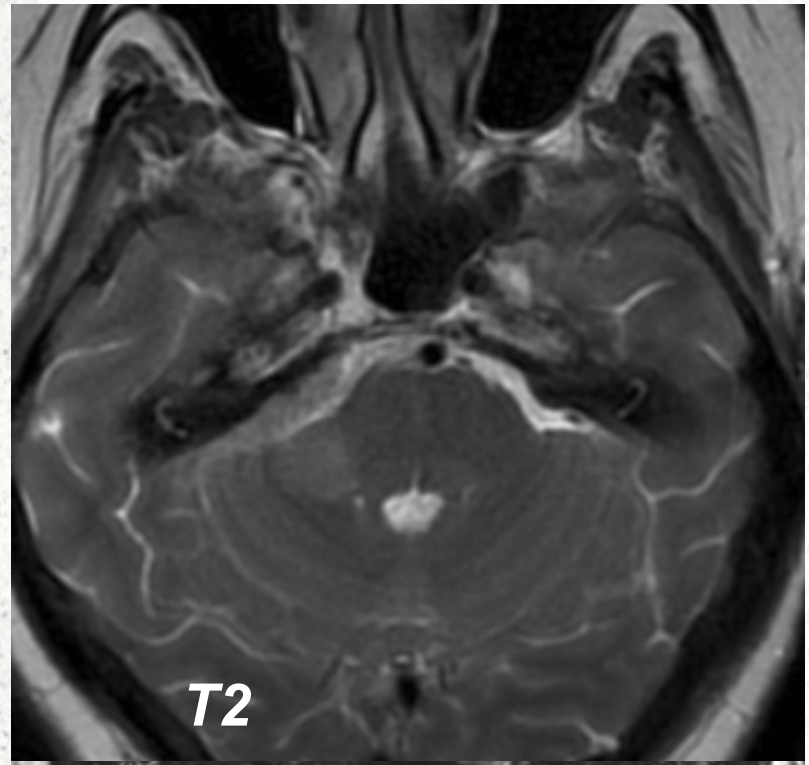

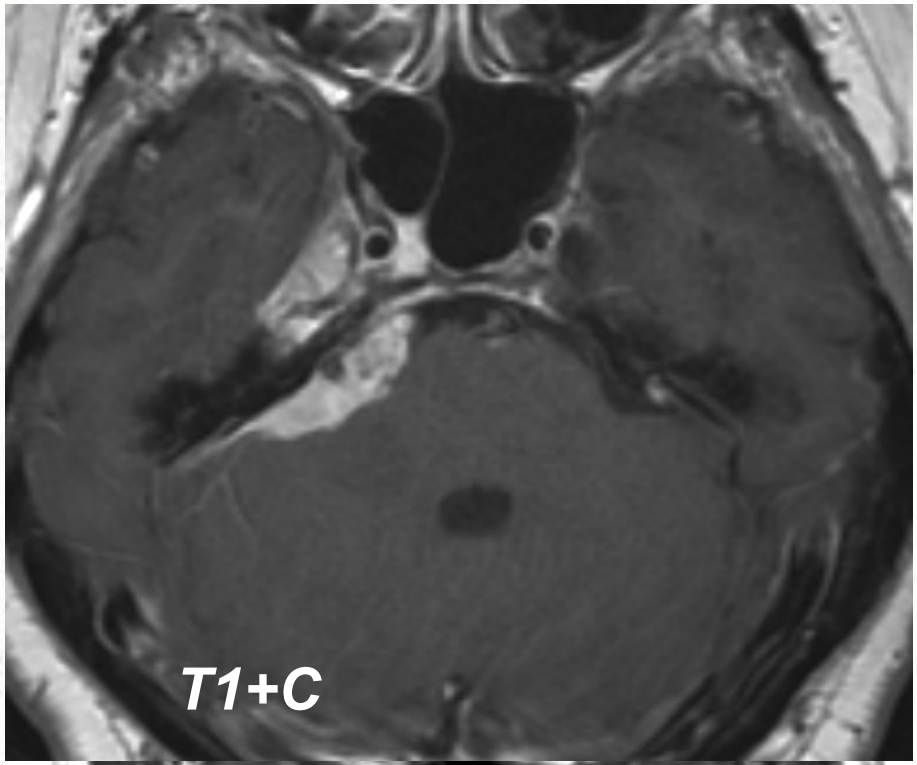

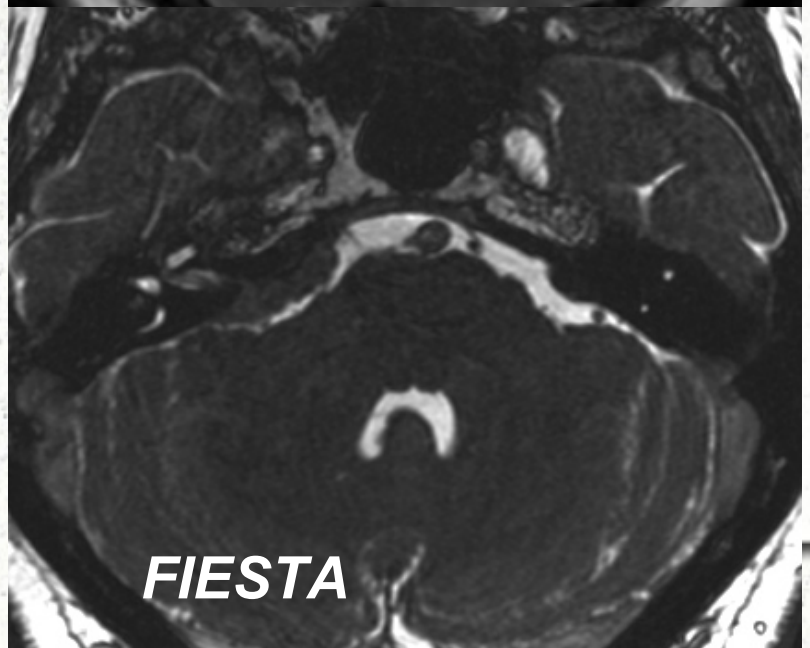

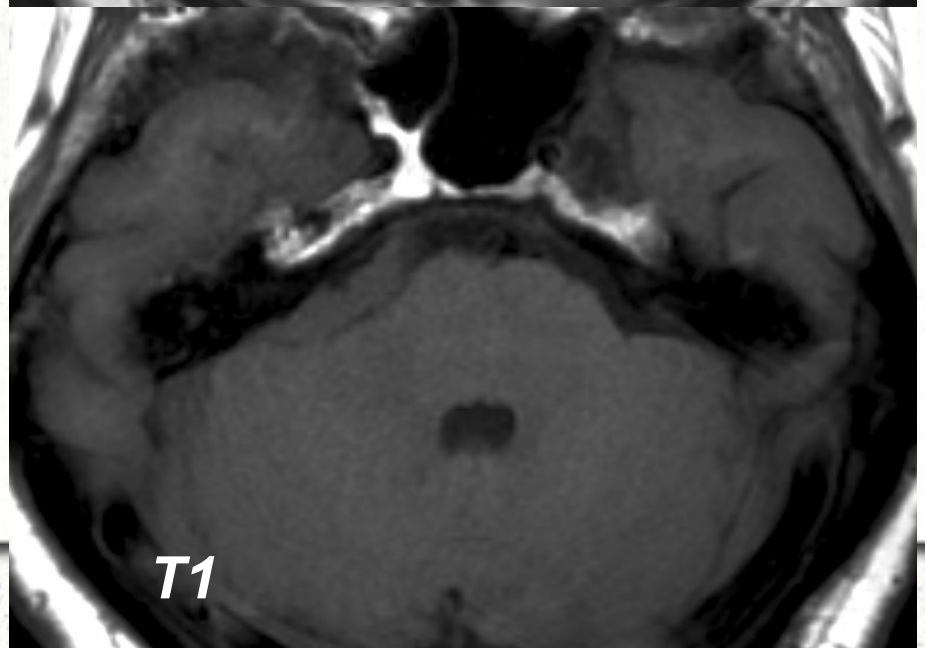

Meningioom

F dex kolju konveksiteedil

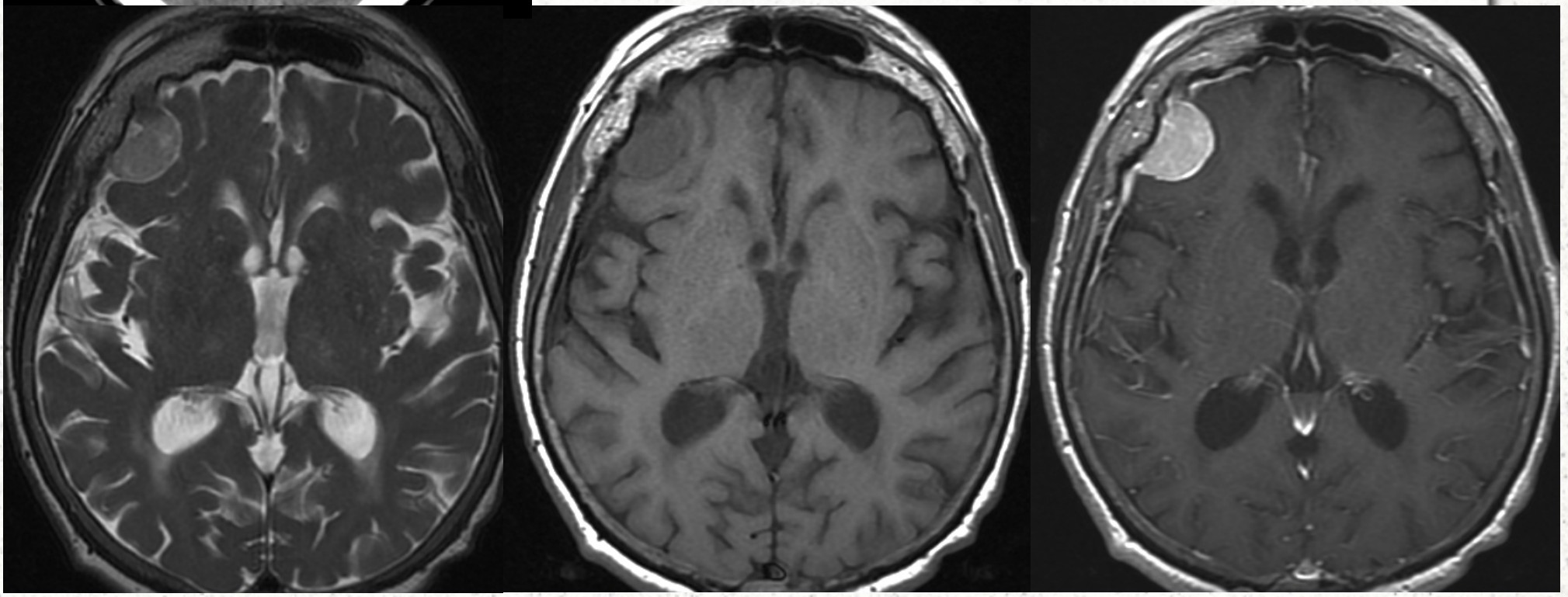

Meningioom

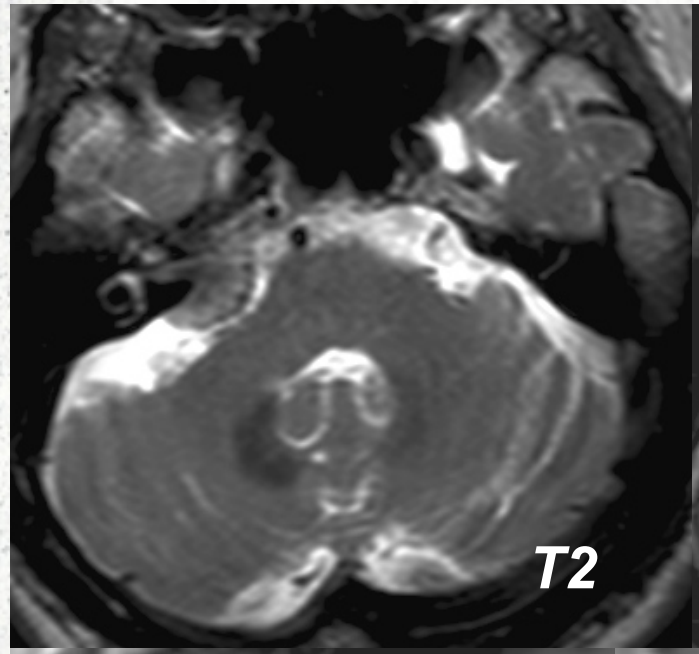

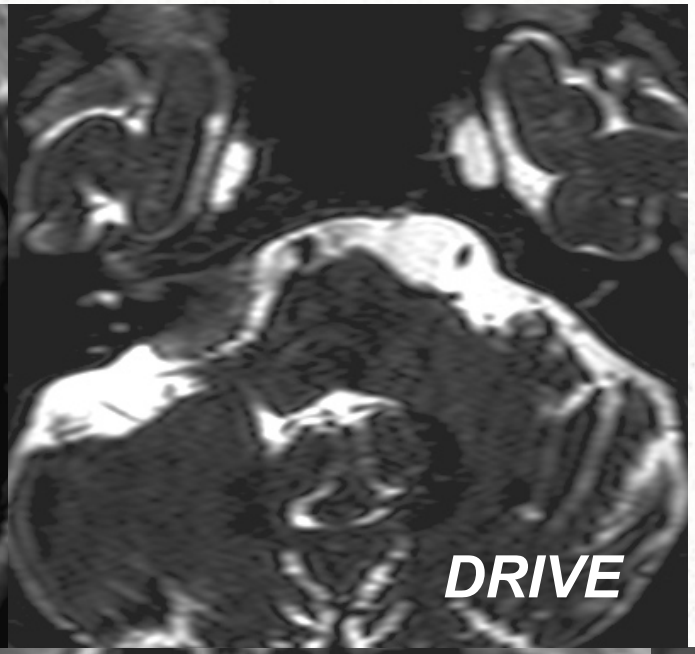

nn. seenemütsi taoline

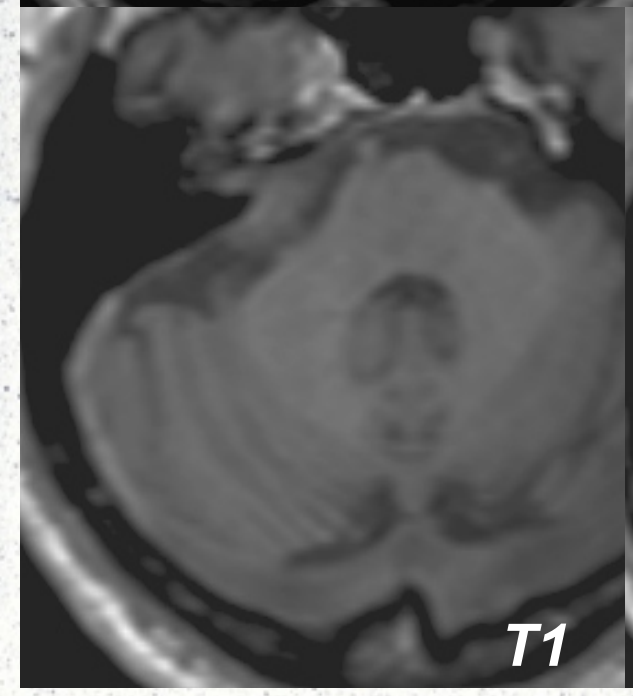

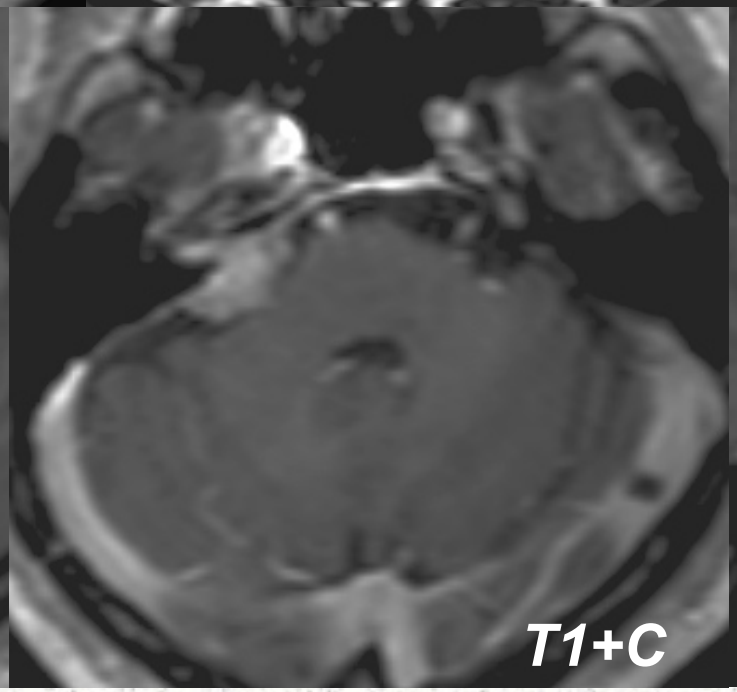

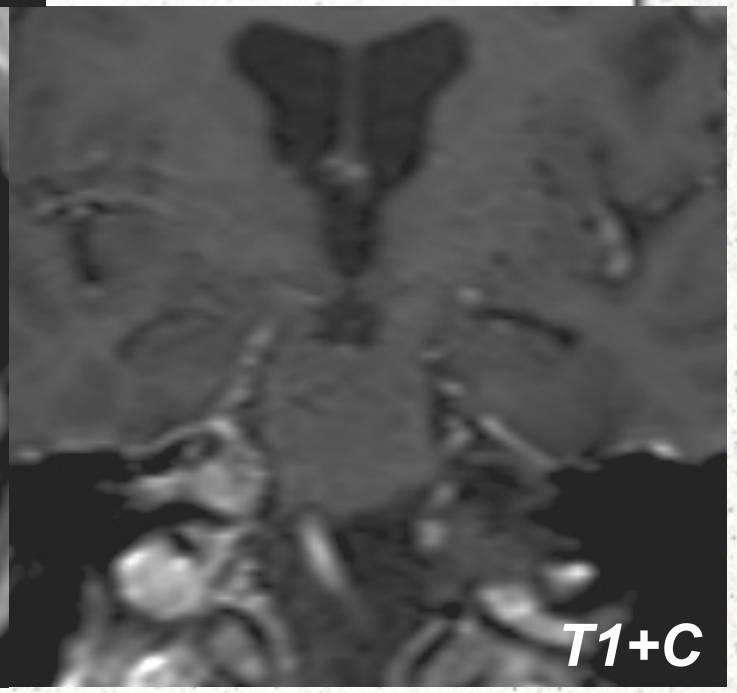

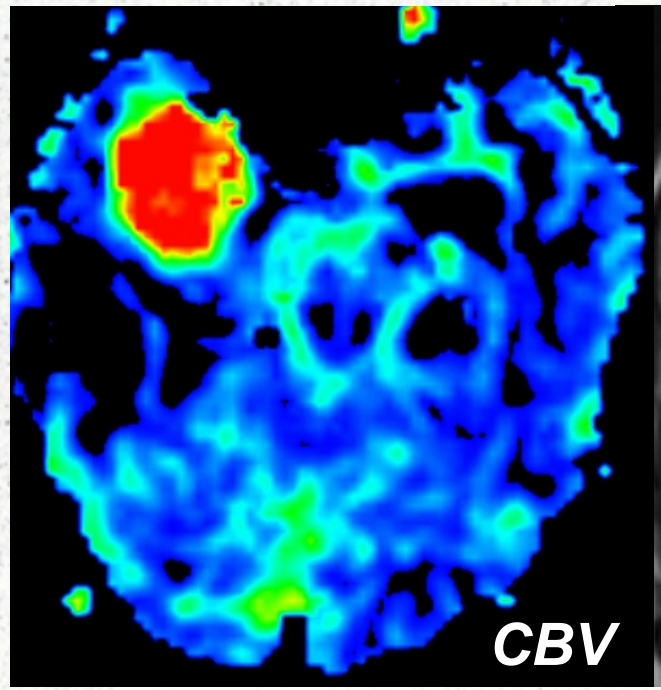

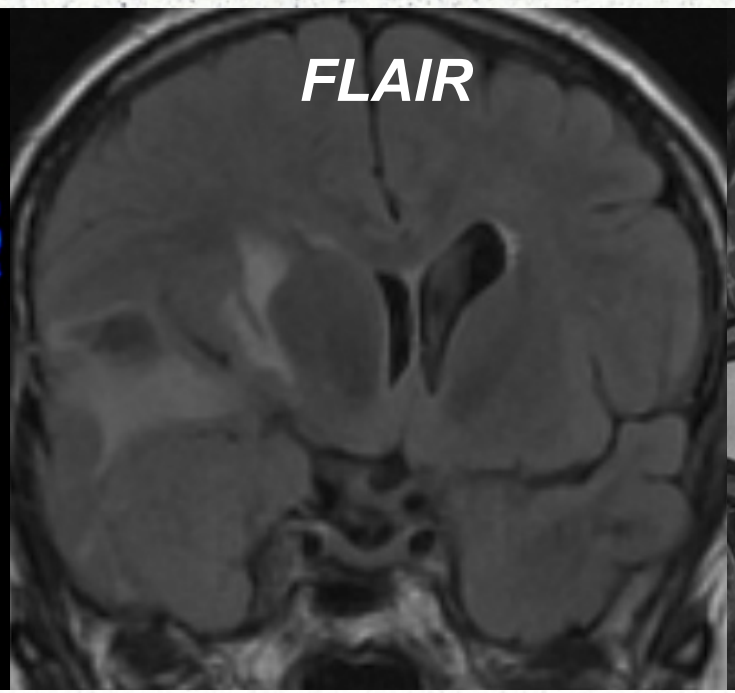

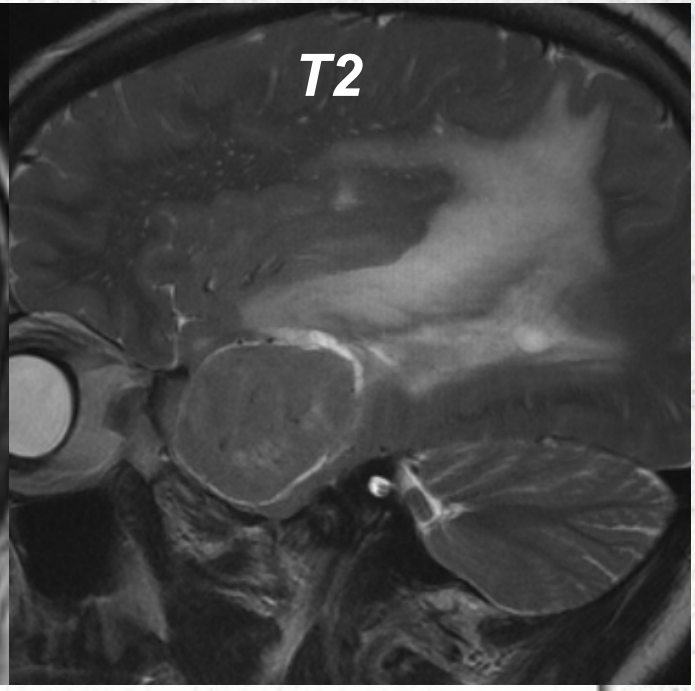

Meningioom parasellaarsel

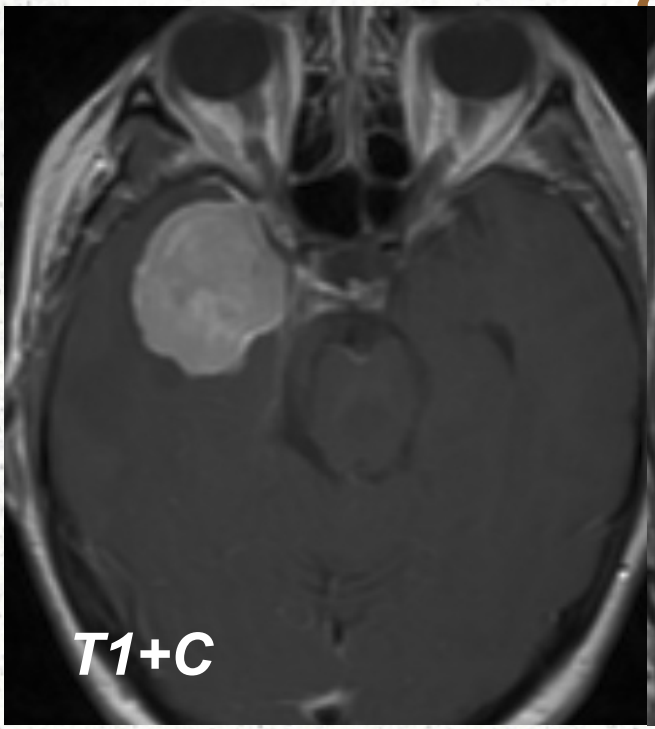

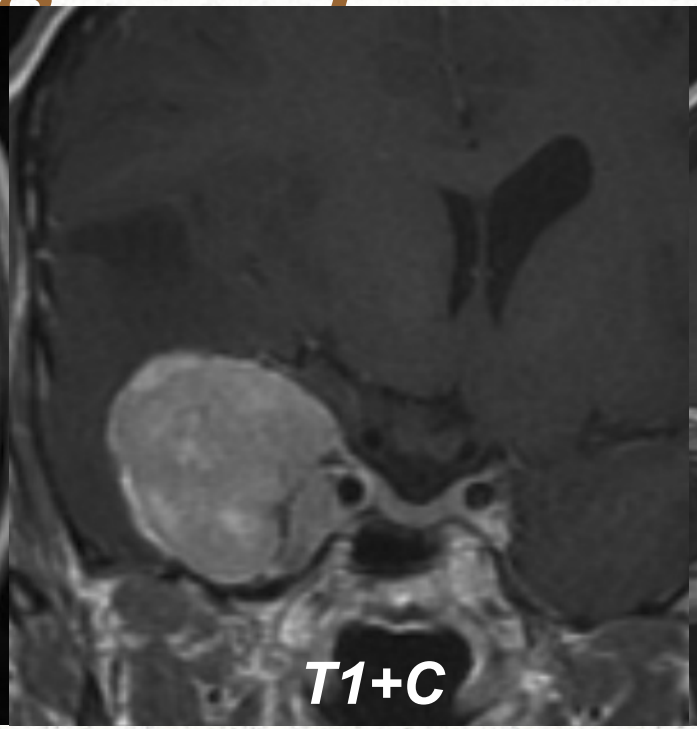

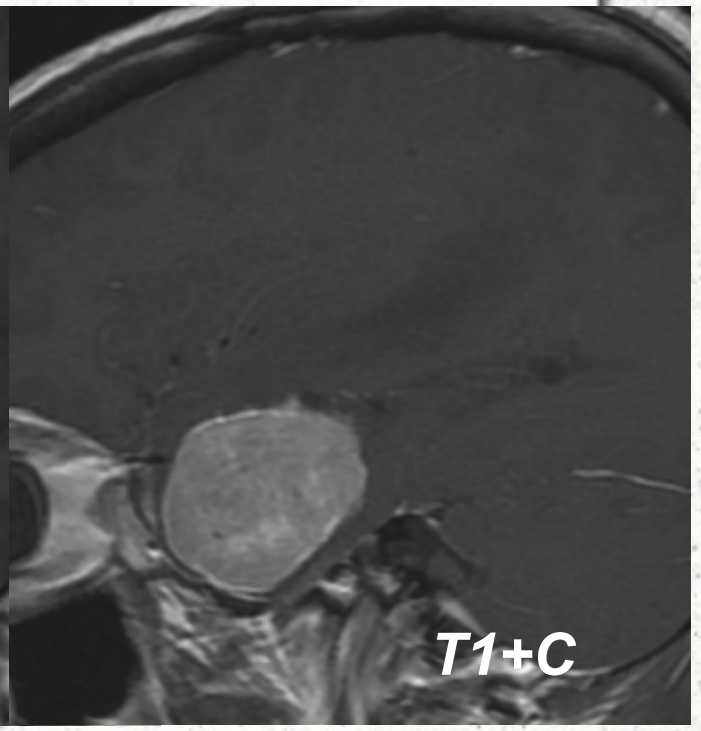

Meningioom koos luu muutustega

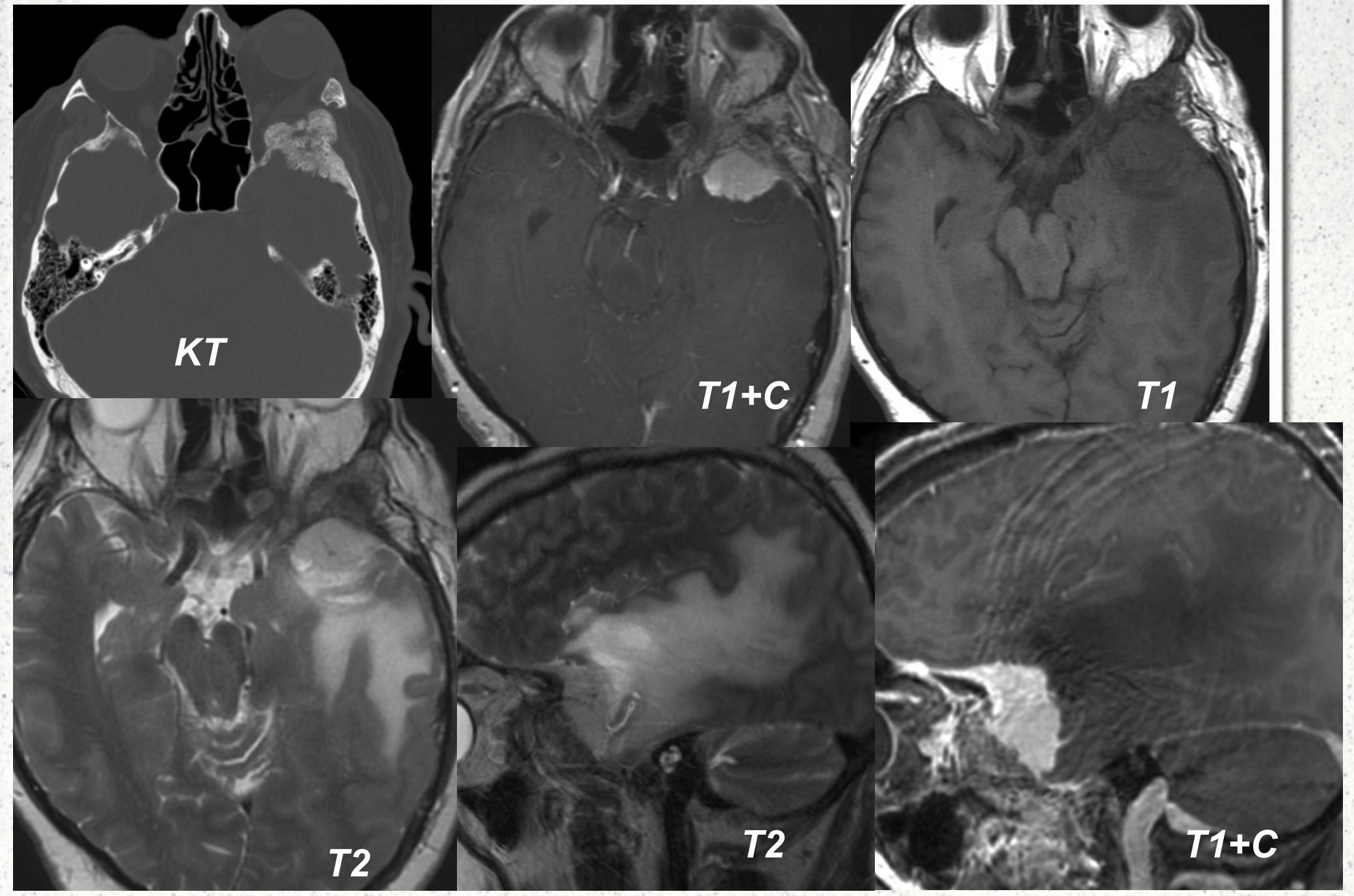

N. opticuse meningioom

Kliiniliselt:

nägemise langus, proptoos

Vanus: tüüpiline 4.-5. dekaad, noorematel seotud NF II-ga

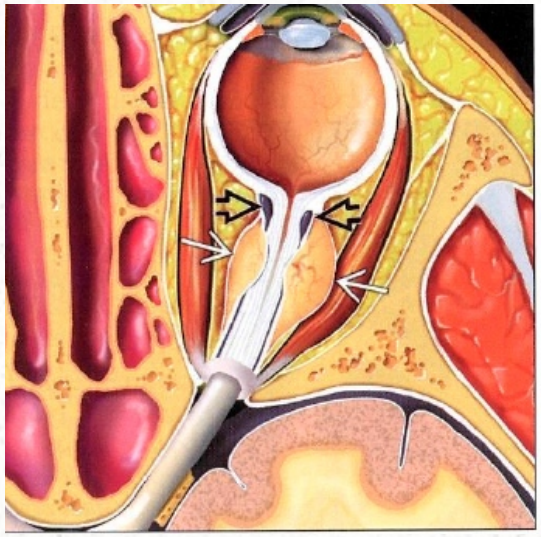

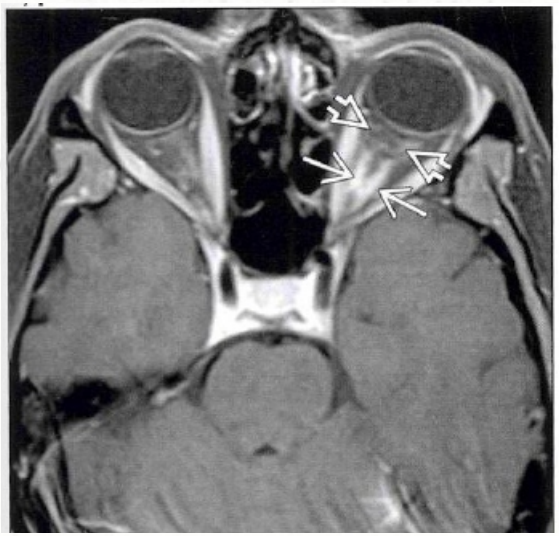

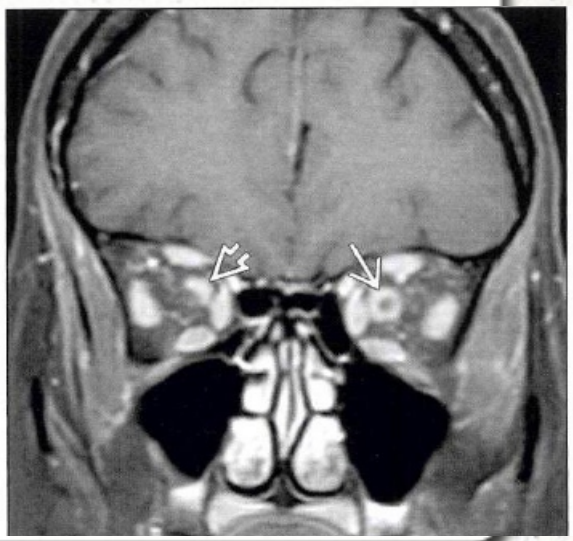

Diagnostic Imaging: Head and Neck

Metastaasid

Definitsioon: erinevate anatoomiliste struktuuride infiltratsioon maliigsete rakkude poolt süsteemse maliigse haiguse olemasolul

- Koljuväliselt: sagedamini rind, kops, melanoom
- Maliigne lümfoproliferatiivne haigus (lümfoom, leukeemia)
- Primaarsete kesknärvisüsteemi tuumorite metastaasid basaalsetes tsisternides (medulloblastoom, ependümoom, glioblastoma multiforme)

Kraniaalnärvide metastaasid

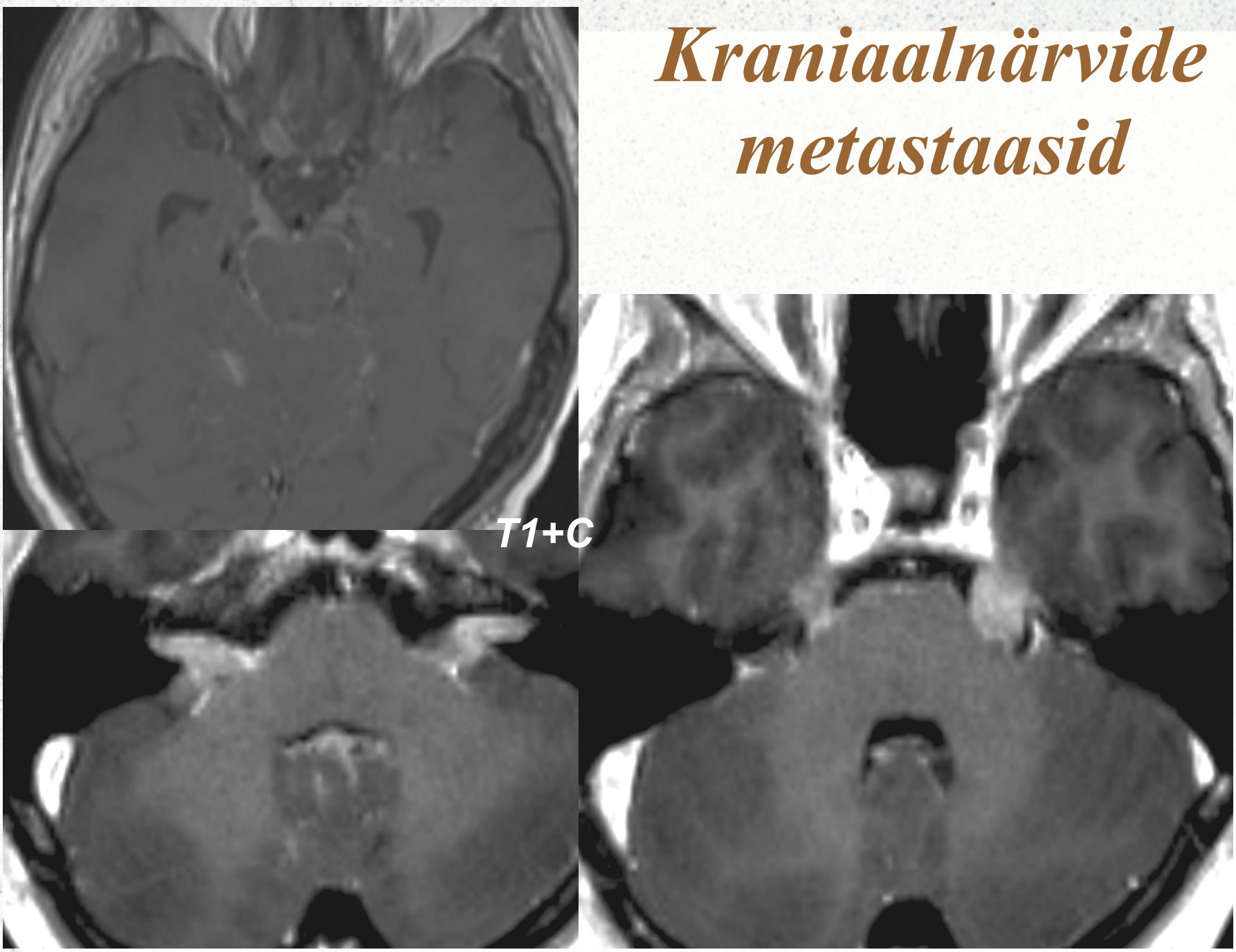

Meningeaalsed metastaasid

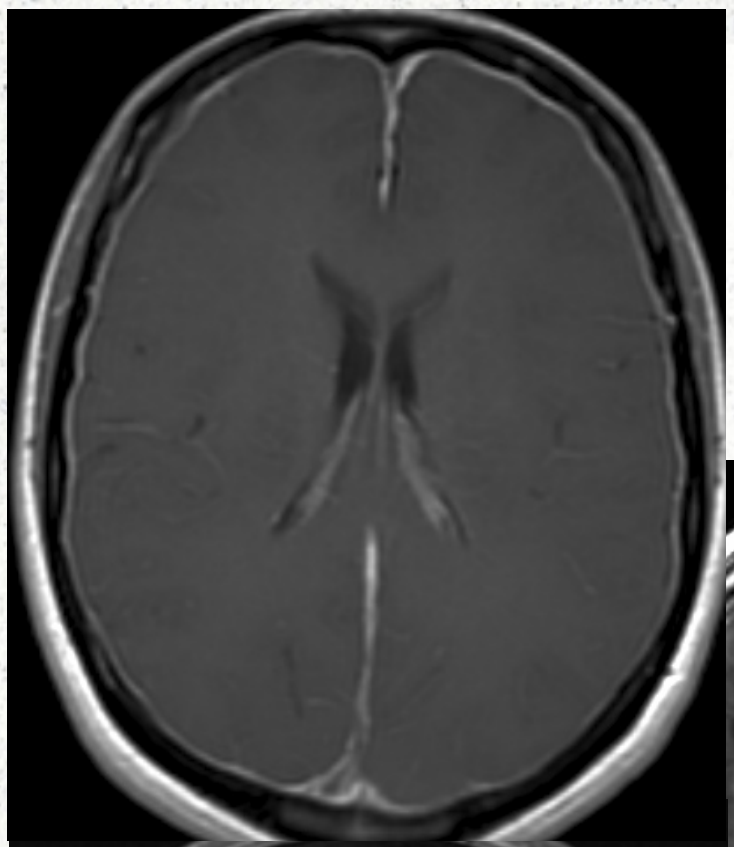

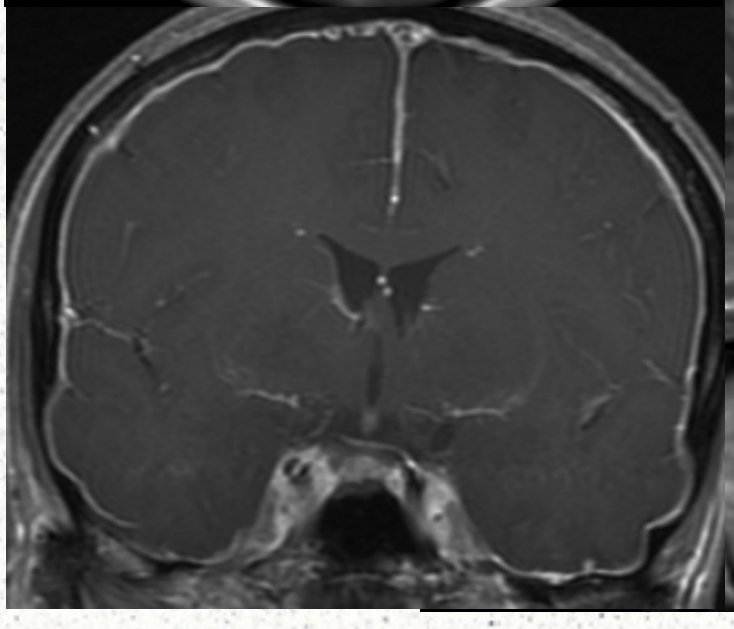

T1+C

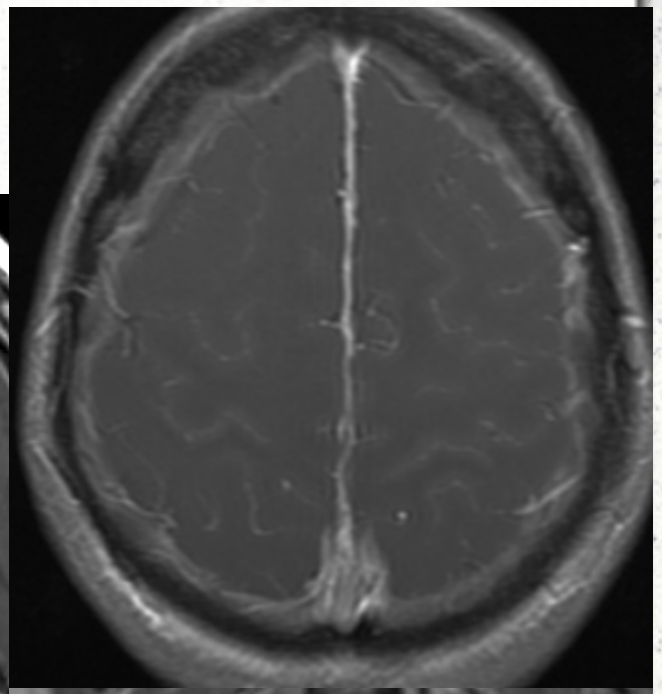

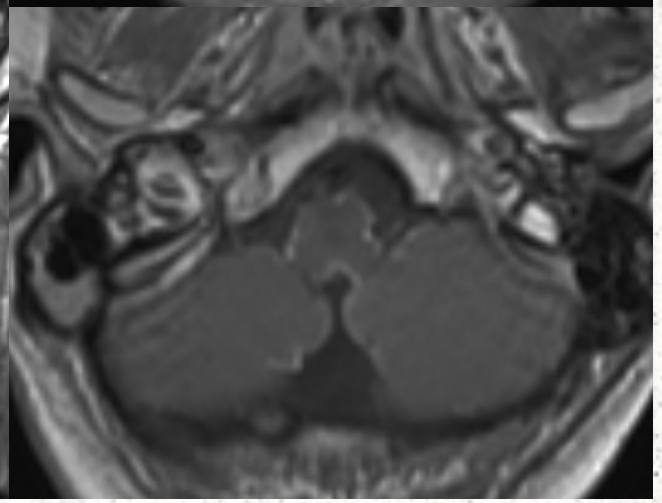

Prostata vähi metastaas

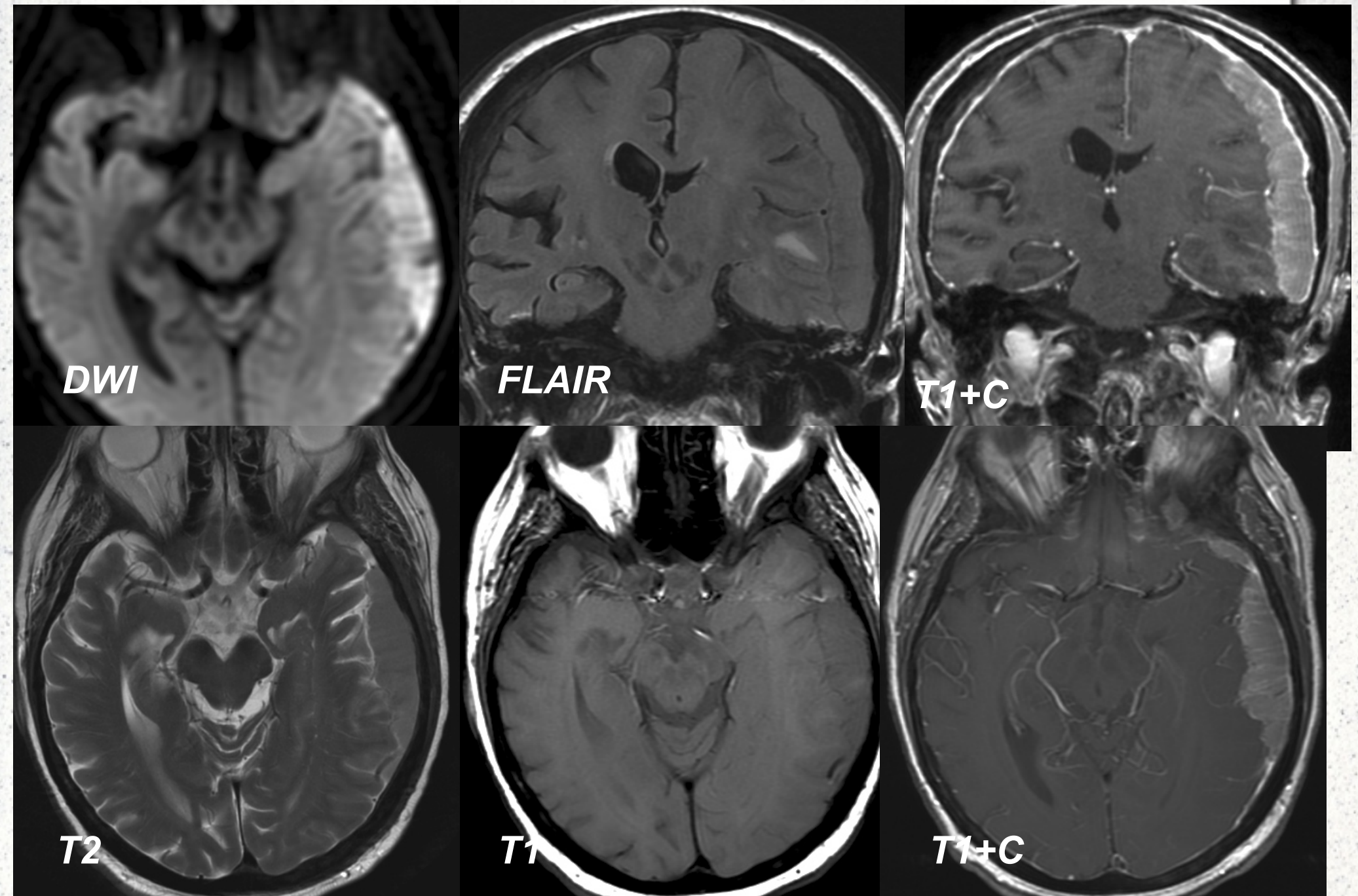

Melanoomi metastaas

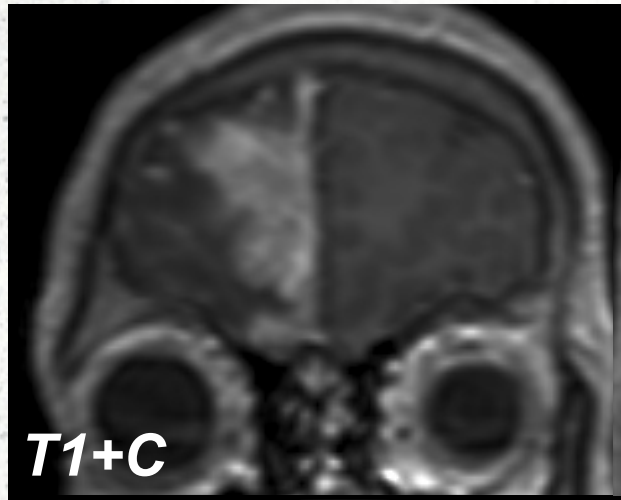

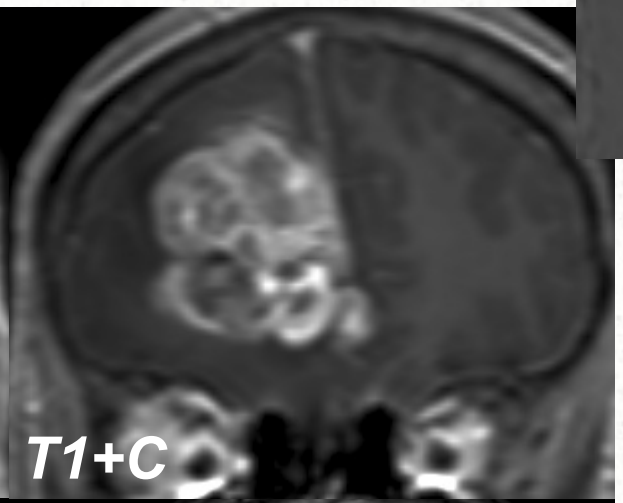

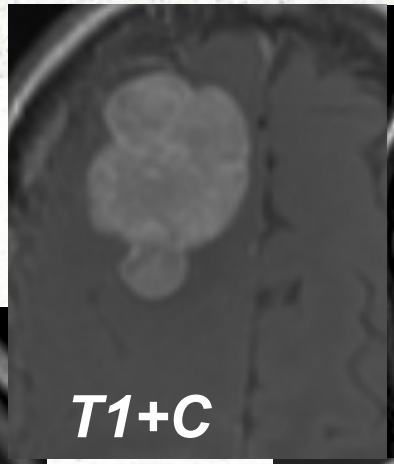

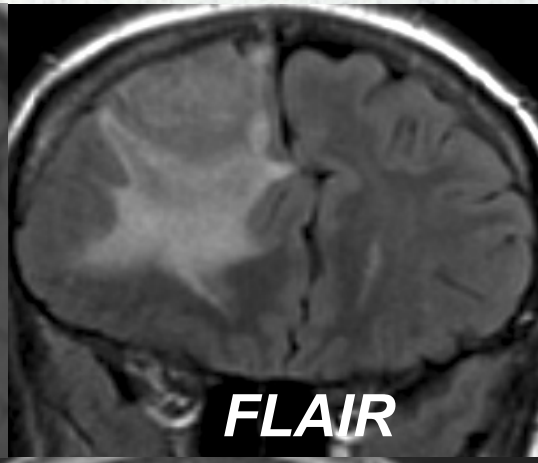

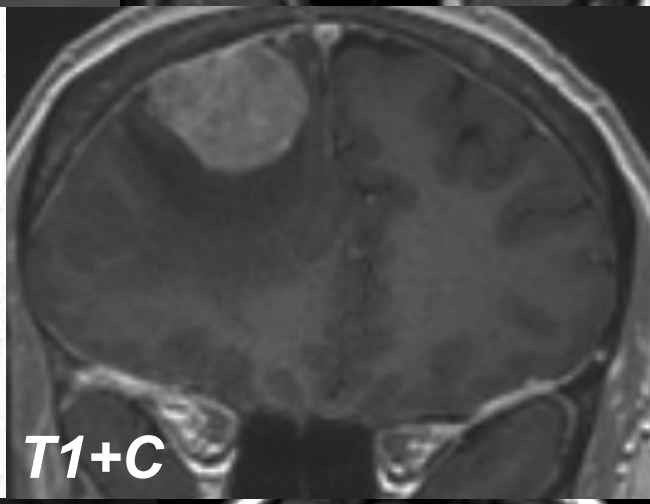

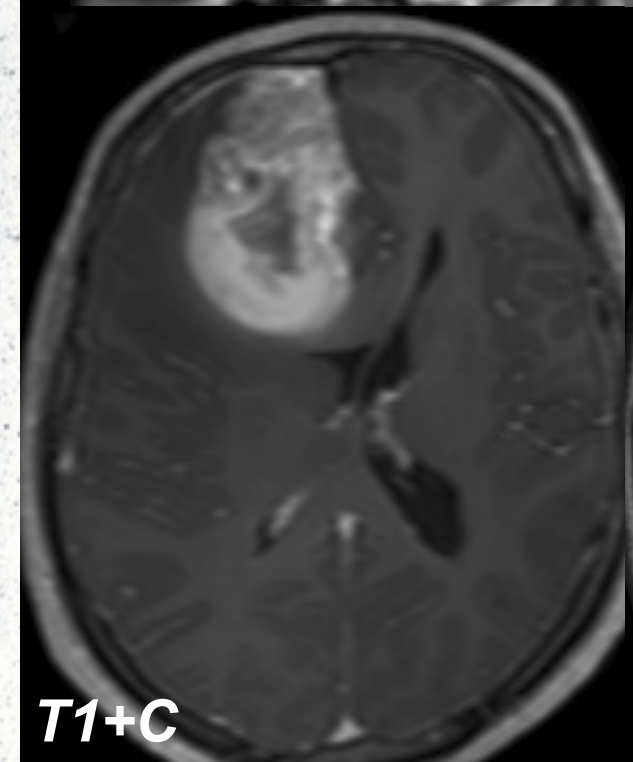

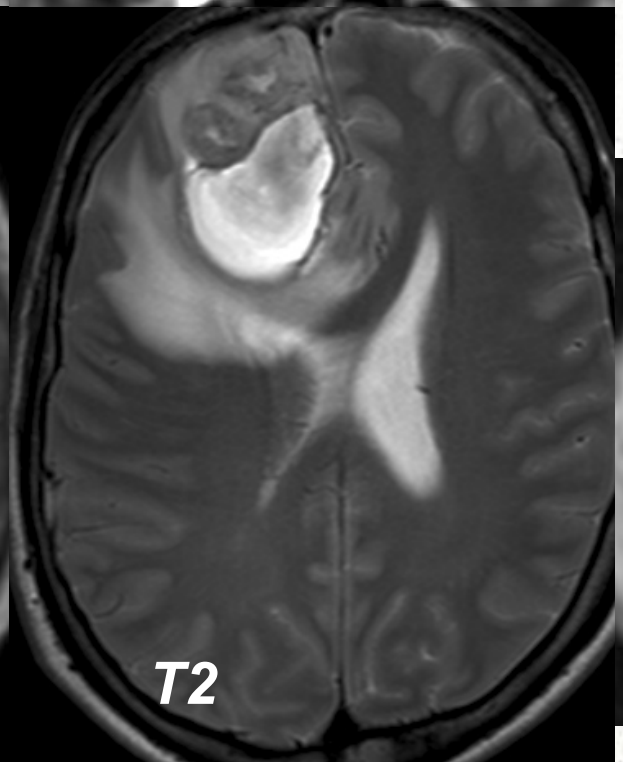

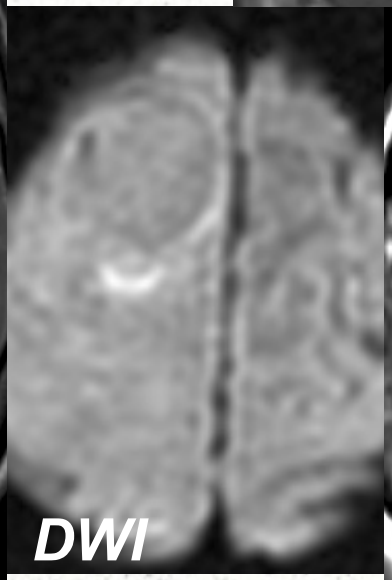

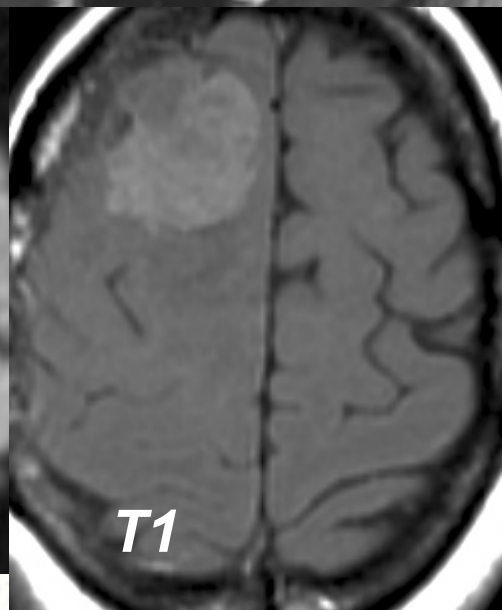

Prostata vähi metastaasid

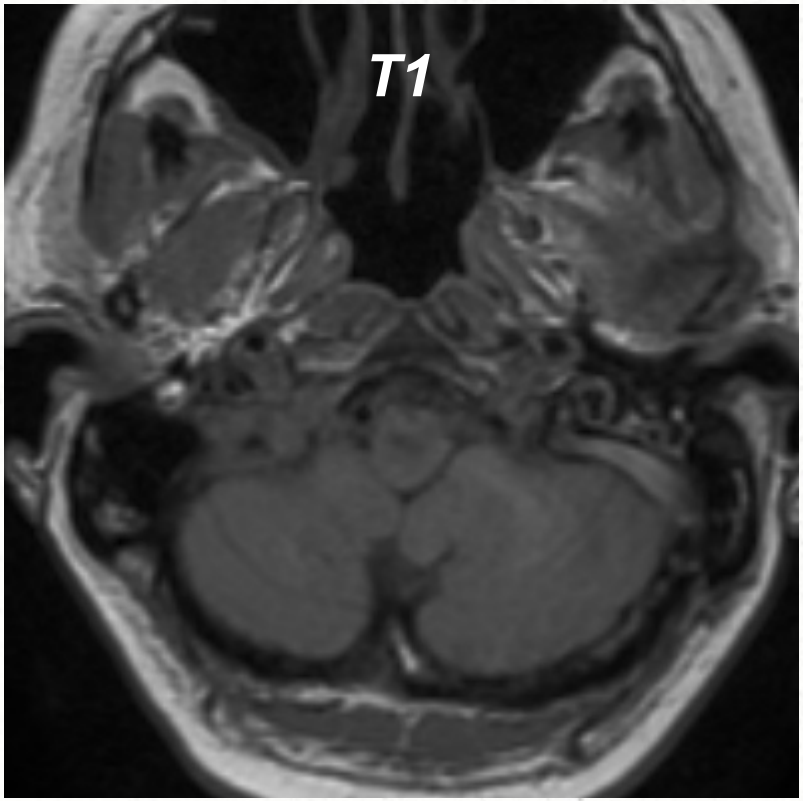

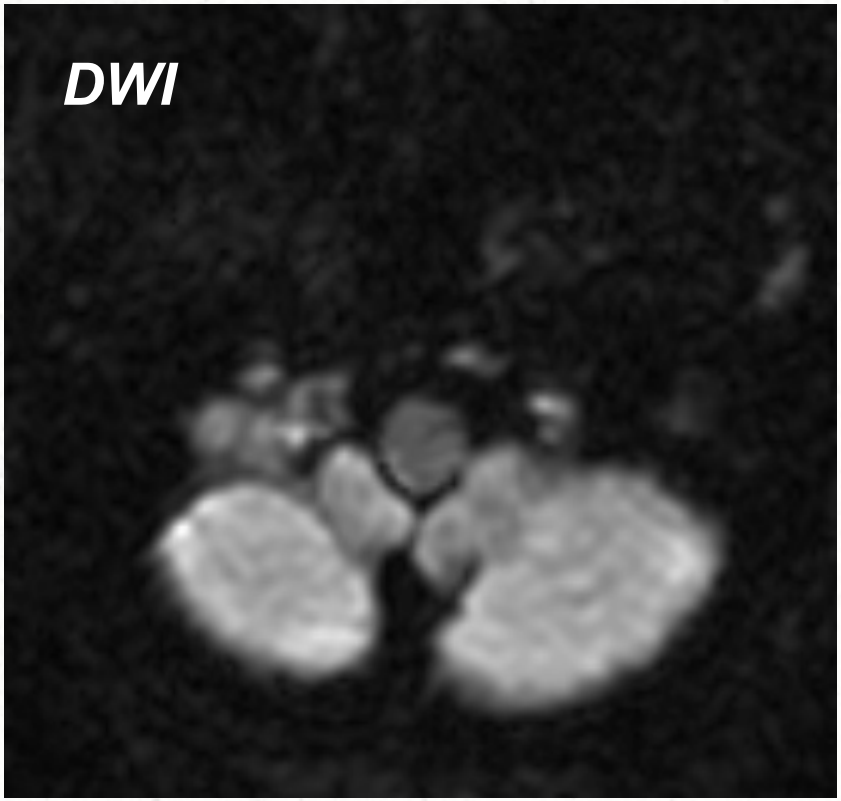

Oimuluu püramiidi ja kraniaalnärvide haaratus

Hemangioom

Vaskulaarne malformatsioon endoteeliga vooderdatud kavernoossete ruumidega

MRT: hästi piirdunud kontrasteeruv mass, lokalisatsioon erinev: orbitas, ajukelmetel, ajusiseselt, luudes

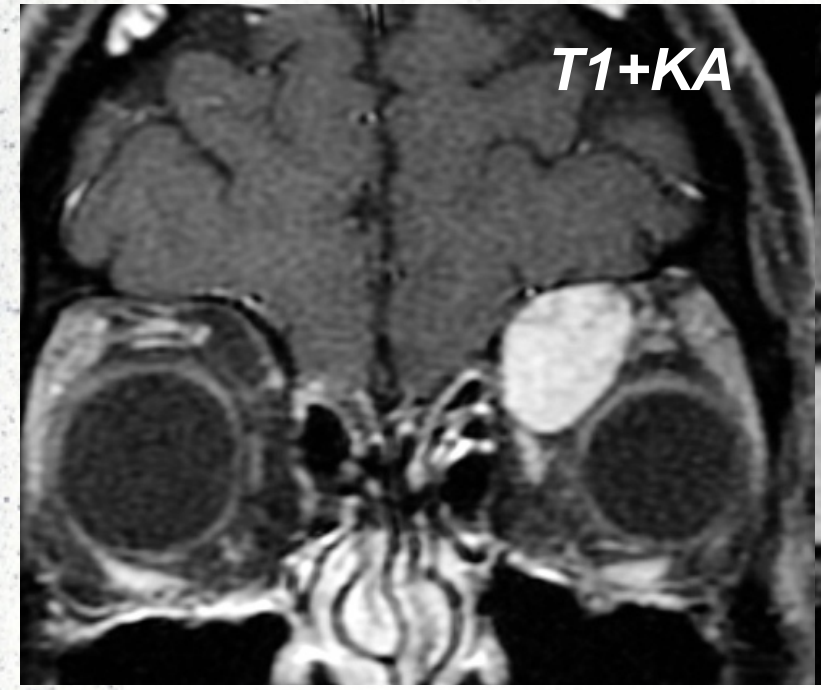

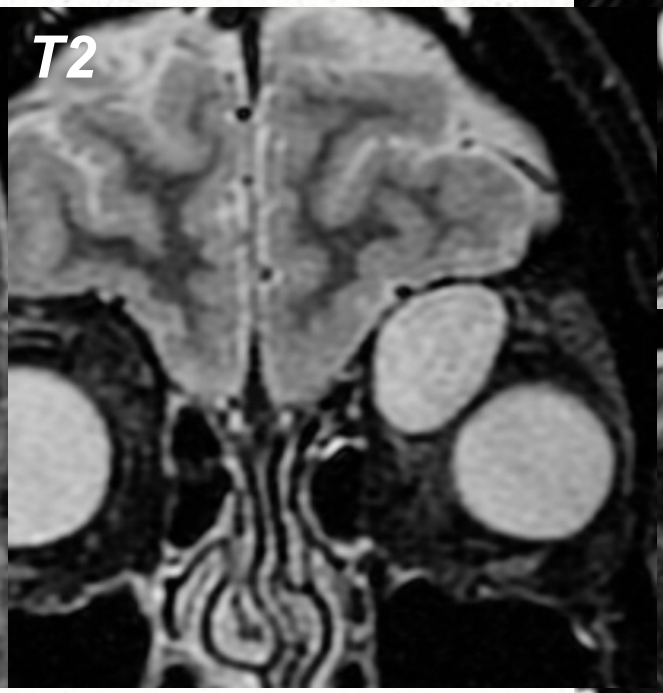

images.radiopaedia.org/images

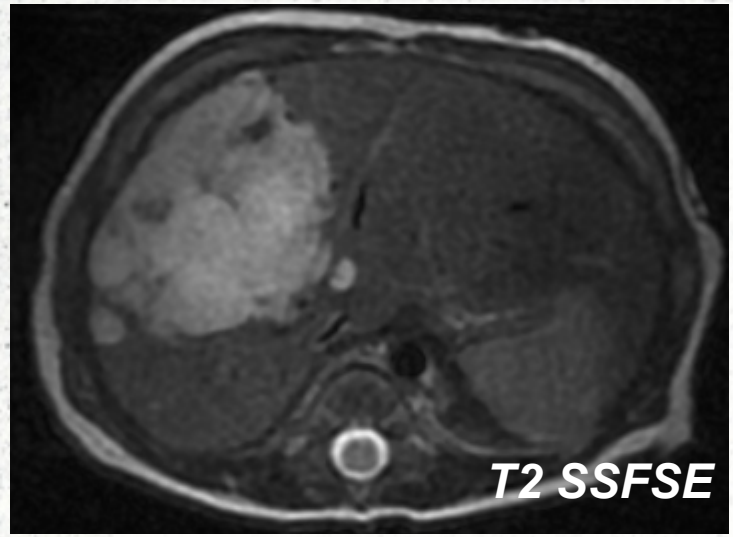

Hemangioomid

meningeaalne

ajusisesed

maksas

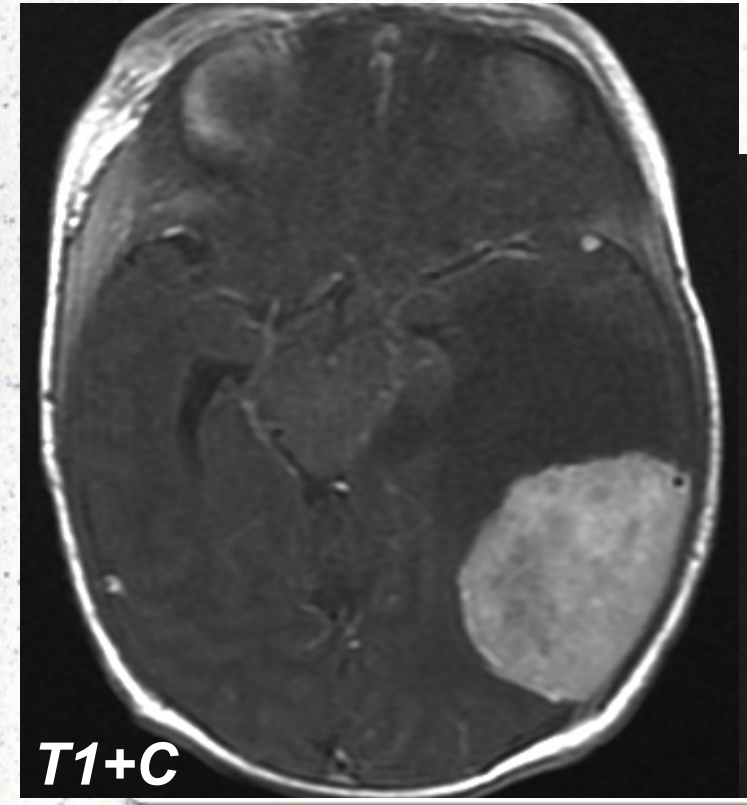

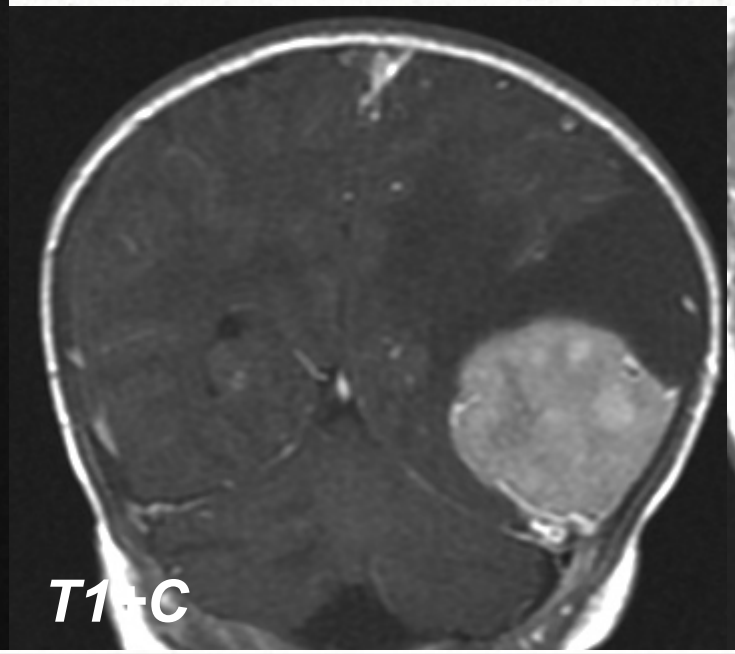

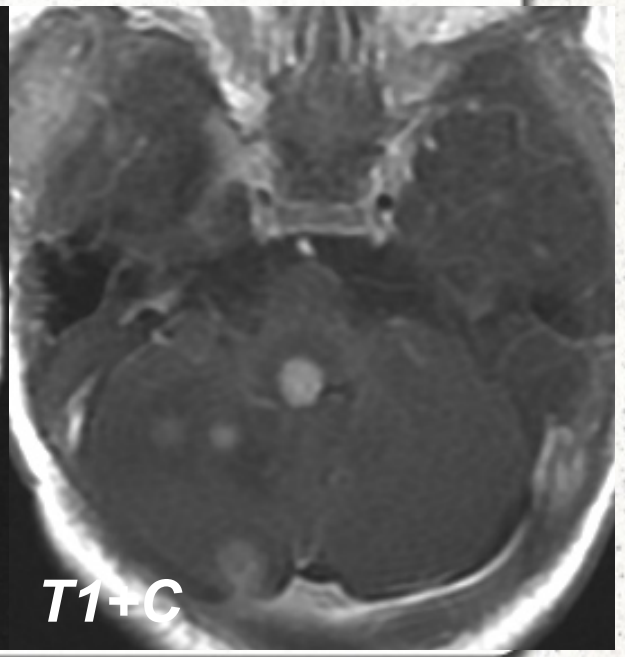

Hemangioomid

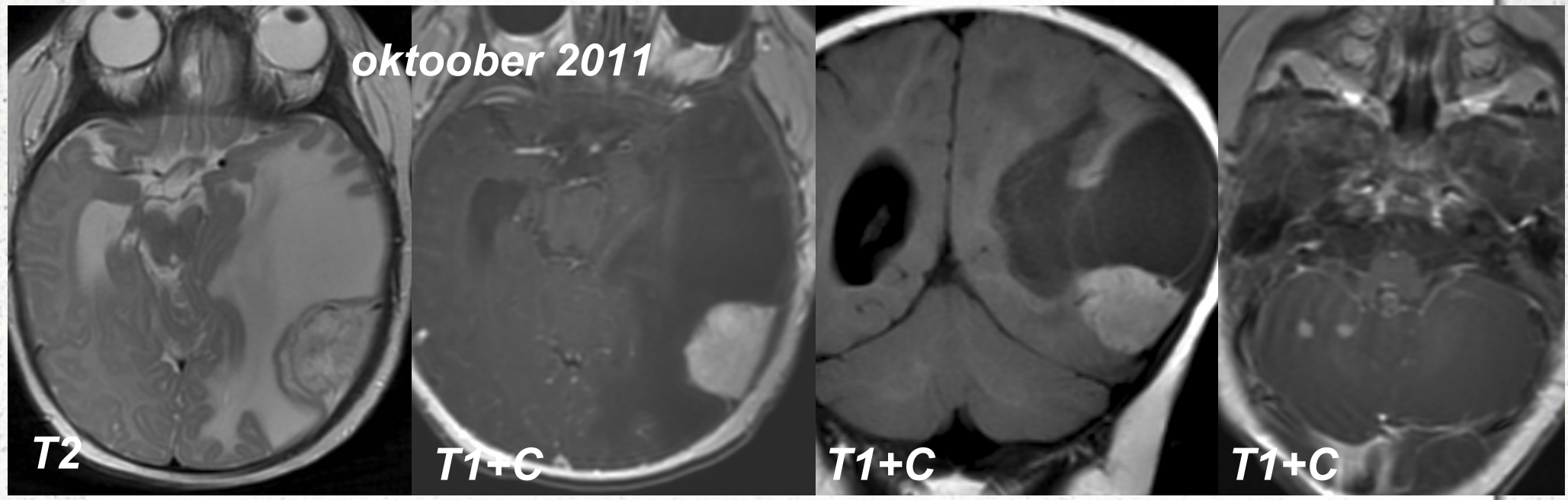

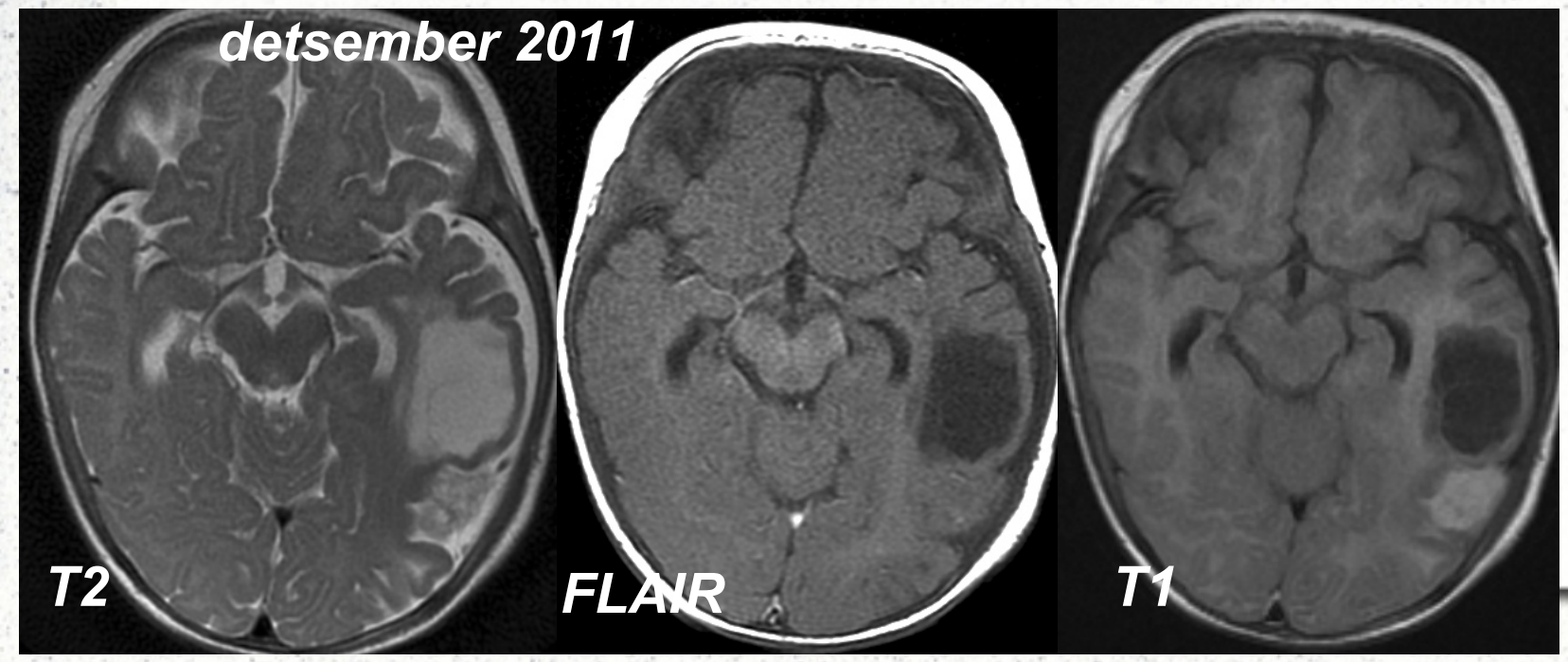

Kolju, ajukelmed- diferentsiaaldiagnostika I

Kaasasündinud e. kongenitaalne

- *cephalocele*
- dermoid, epidermoid

Infektsioon

- osteomüeliit +/- epiduraalne- subduraalne abstsess
- meningiit

Trauma/ hemorraagia/ vaskulaarne malformatsioon

- pindmine, subduraalne, epiduraalne
- SAH, pindmine hemosideroos
- *pneumocephalus*
- duura arteriovenoosne malformatsioon, *sinus pericranii*

Diferentsiaaldiagnostika II

Mittekasvajalised massid

- fibroosne düsplaasia, M. Paget
- sarkoidoos, Langerhans- rakuline histiotsütoos
- ekstramedullaarne hematopoees

Beniigsed tuumorid

- hemangioom (kolju, dura)
- meningioom
- mittemeningoteliaalsed tuumorid, nt. osteoom

Maliigsed tuumorid

- metastaasid, kartsinoomid (basaalrakuline vähk, melanoom)
- müeloom, lümfoom
- hemangioperitsütoom

Cephalocele

Meningotseele, entsefalotseele

Frontoetmoidaalne cephalocele- kongenitaalne herniatsioon läbi mesodermaalse defekti eesmise koljukoopa põhjas

Athretic cephalocele- tüüpiline lokalisatsioon keskjoonel lambdaõmbluse kohal interparietaalsel, näha liikvoritrakt ja vertikaalse kuluga falxi veen nahaaluse massi suunas

Muu lokalisatsioon

Athretic cephalocele

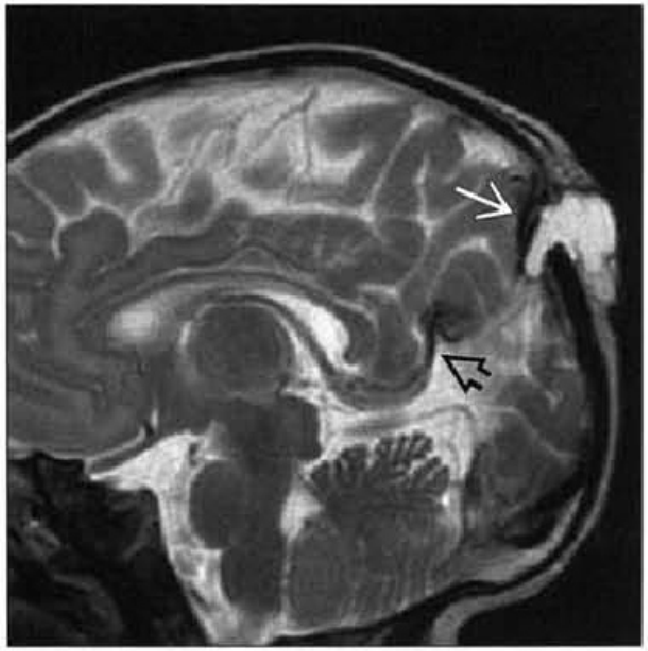

Frontoetmoidaalne cephalocele

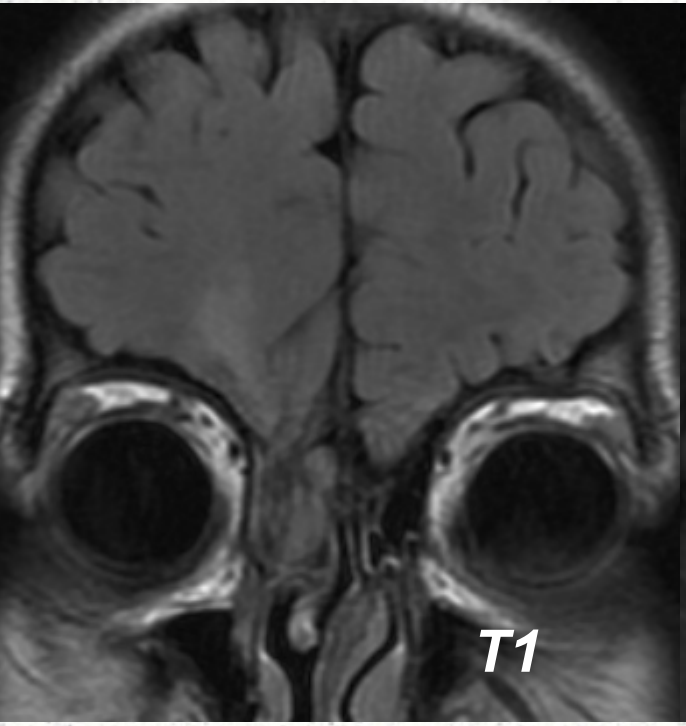

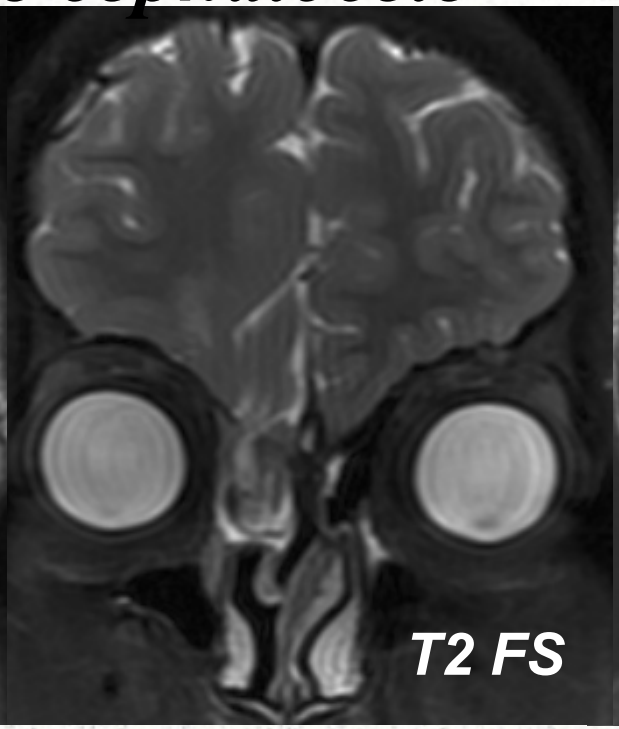

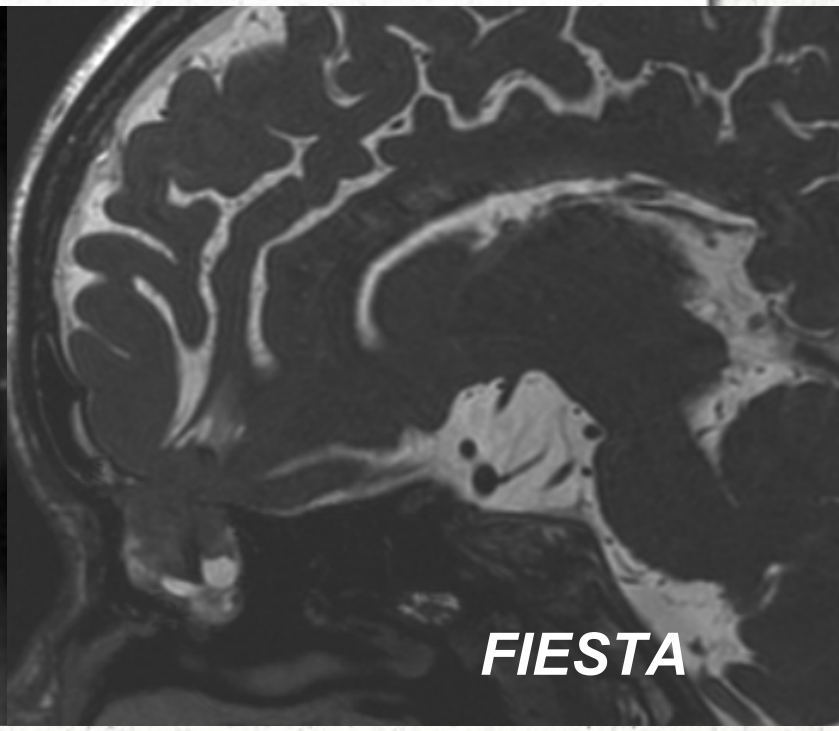

Subduraalne abstsess

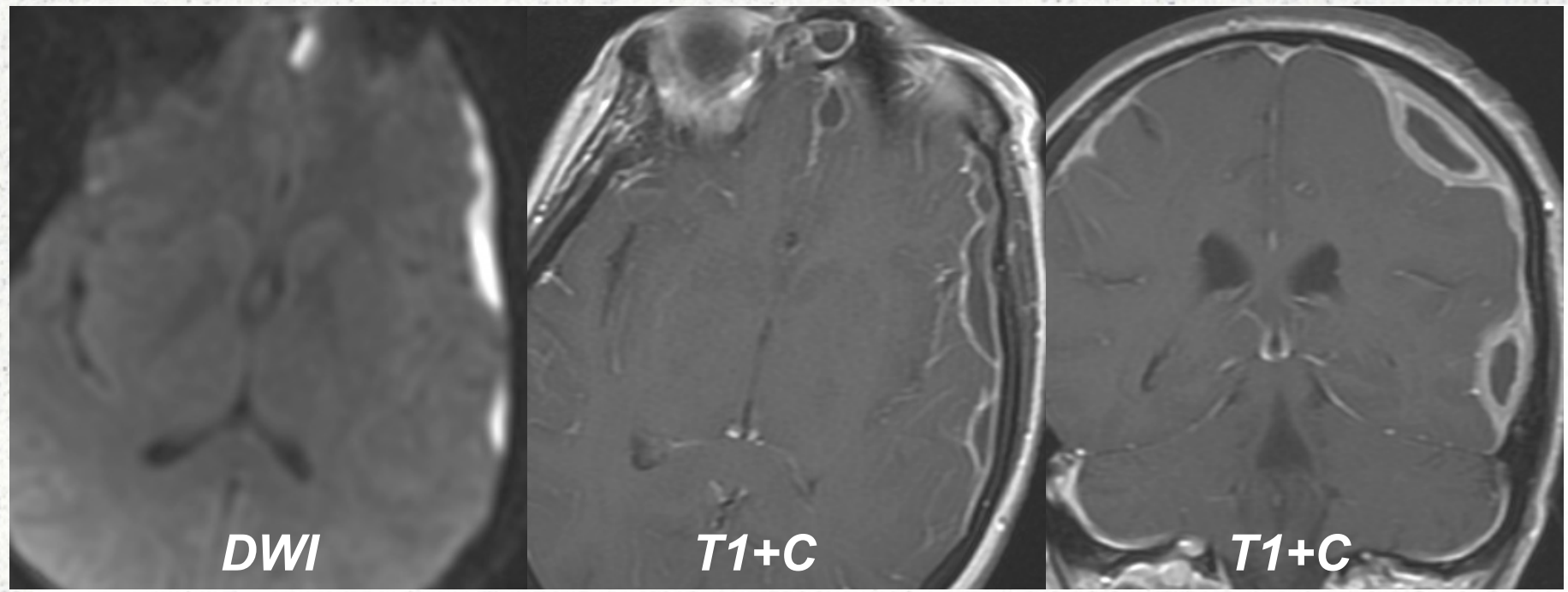

Subduraalne veri

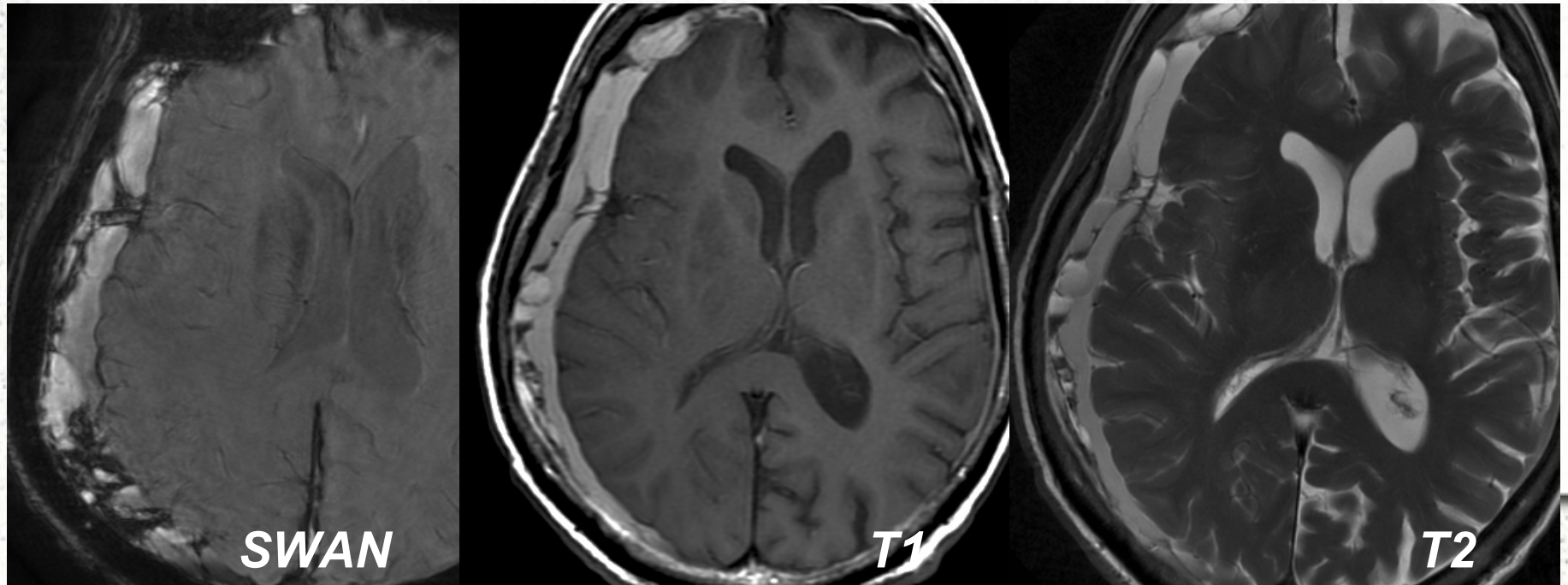

Pneumocephalus

Definitsioon: õhk või gaas koljuõõnes

Lokalisatsioon võib olla erinev: difuusne või fokaalne

ajuväline epiduraalne, subduraalne, subarahnoidaalne

ajusisene- parenhüümis, vatsakestes

Etioloogia: traumaatiline, iatrogeenne, infektsioosne, kasvajaline

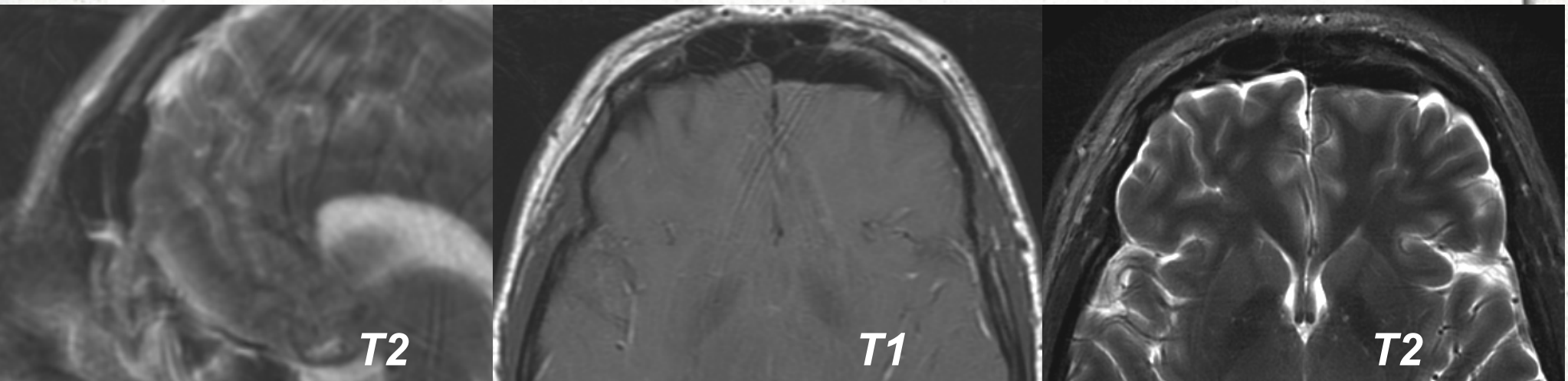

Intrakraniaalne pseudotuumor

Idiopaatiline põletikuline pseudotuumor, Tolosa-Hunt sündroom, kolju hüpertroofiline pahhümeningiit, plasmarakuline granuloom

Sega- tüüpi põletikuline infiltraat meningidel

Lokaliseerub eelistatult kavernoossiinuse piirkonna või basaalsetel meningidel on haaratud harvemini

Kroonilised peavalud, kraniaalnärvide parees

Diagnoos biopsial

Orbita pseudotuumor

Mittespetsiifiline põletik orbitas- infiltratsioon või pehmekoeline kontrasteeruv mass

Võib olla lihastes, pisaranäärmes, eesmine (silm ja retrobulbaarne orbita), difuusne ja apikaalne

Põletikulised rakud koos erineval määral fibroosiga

Valulik mass, kliiniline leid sõltub lokalisatsoonist

Vanus erinev, keskmine iga 50 a.v. (teismelised kuni vanad)

Pseudotuumor

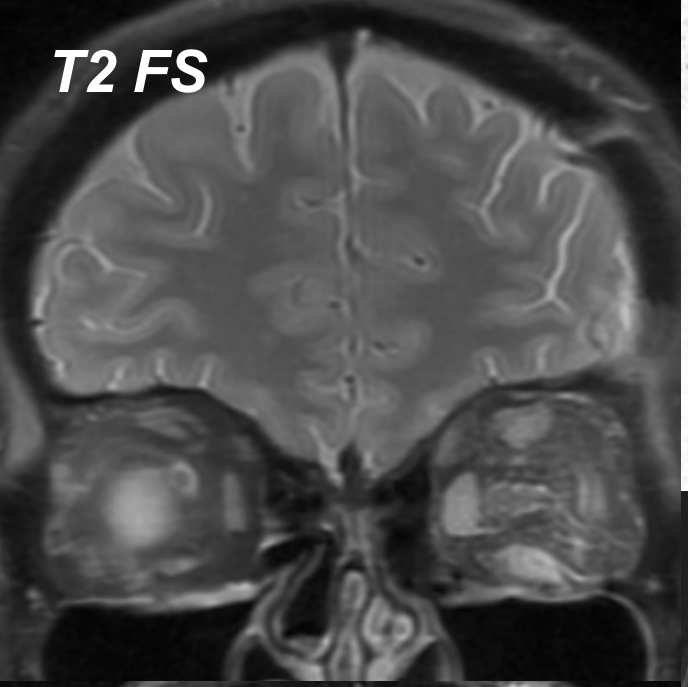

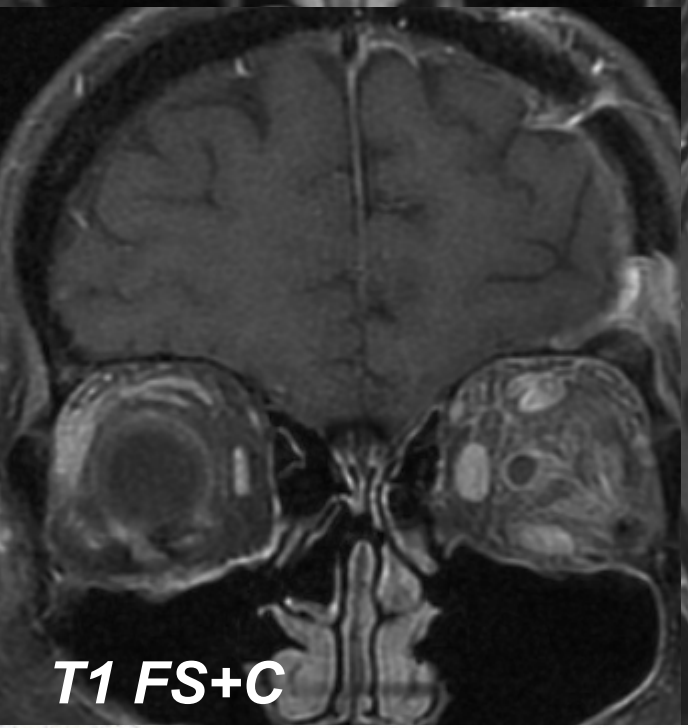

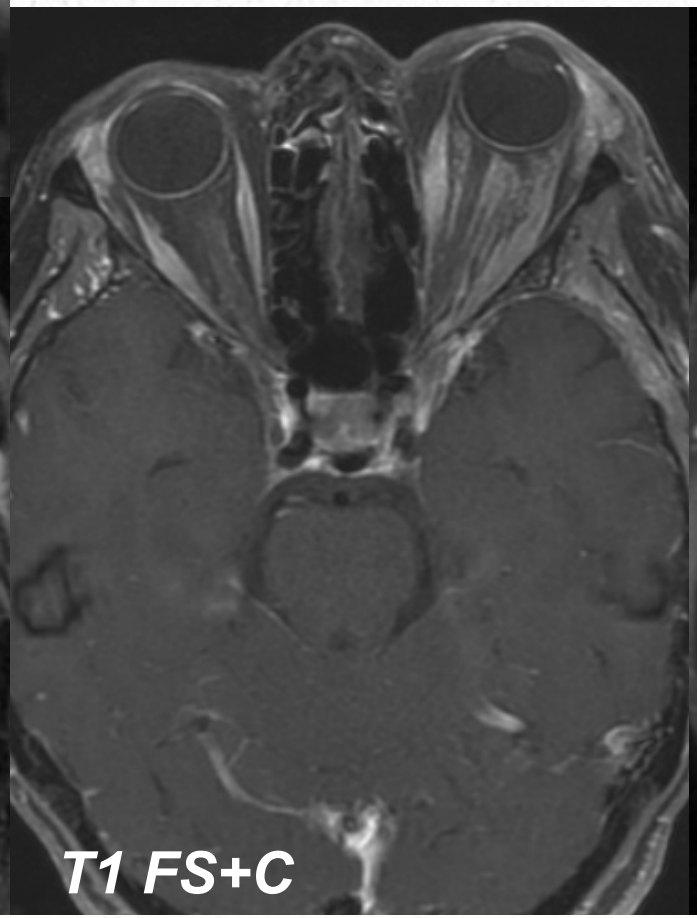

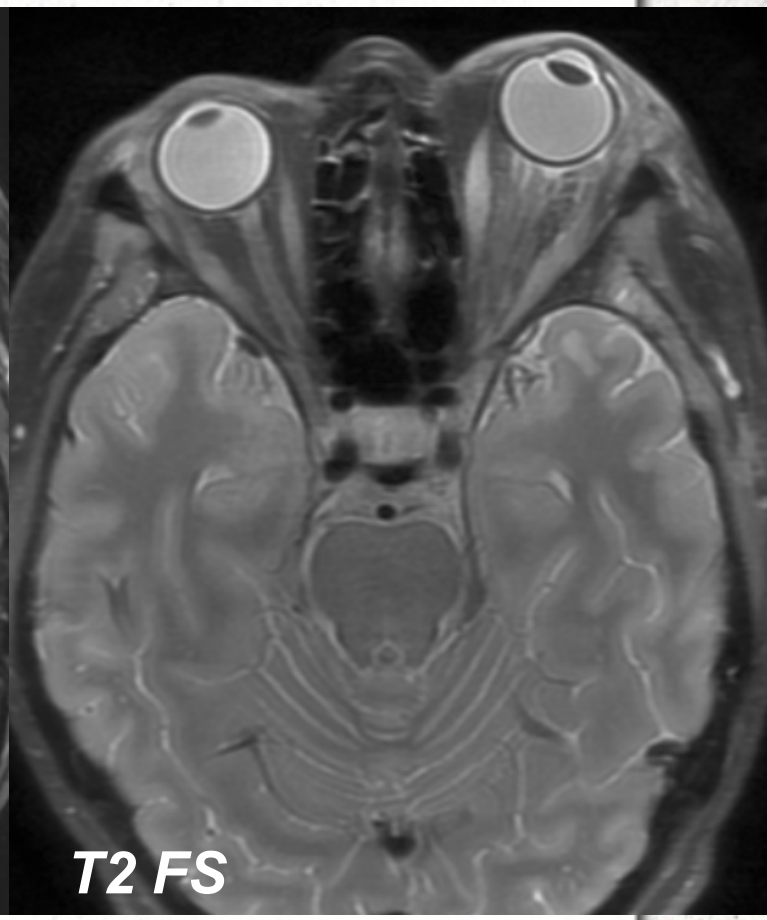

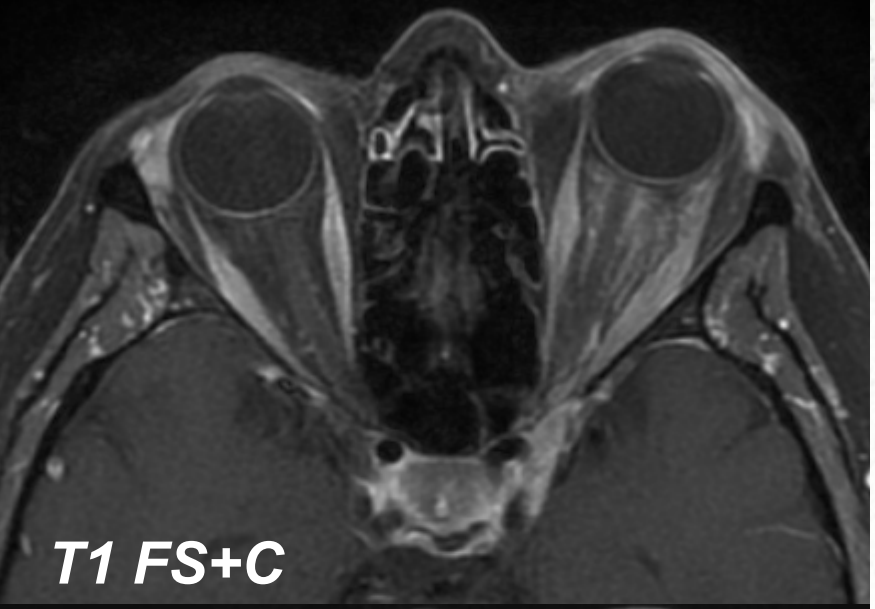

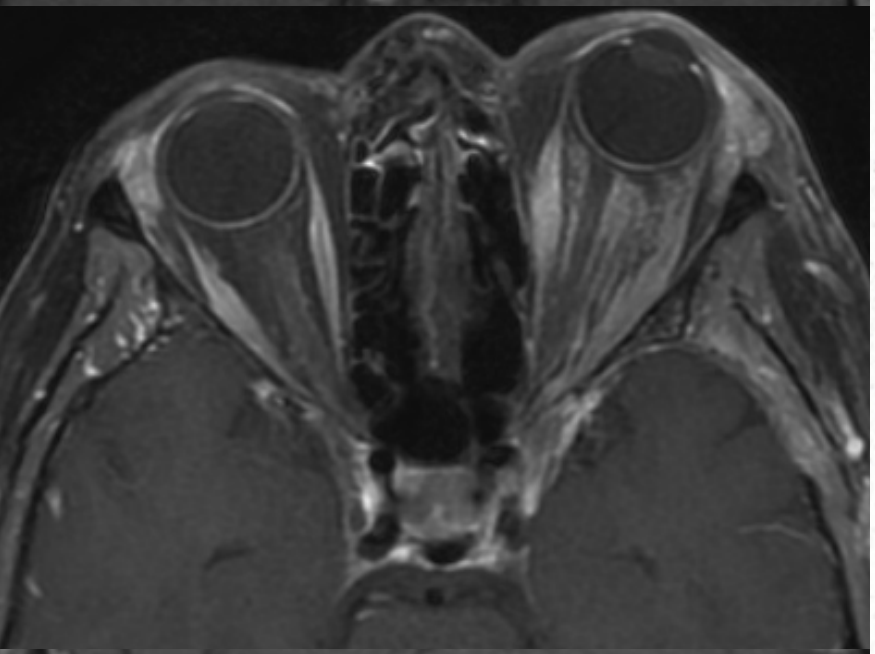

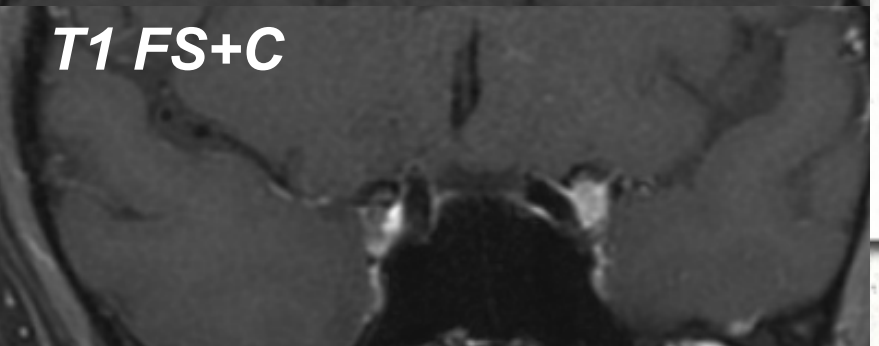

Pseudotuumor

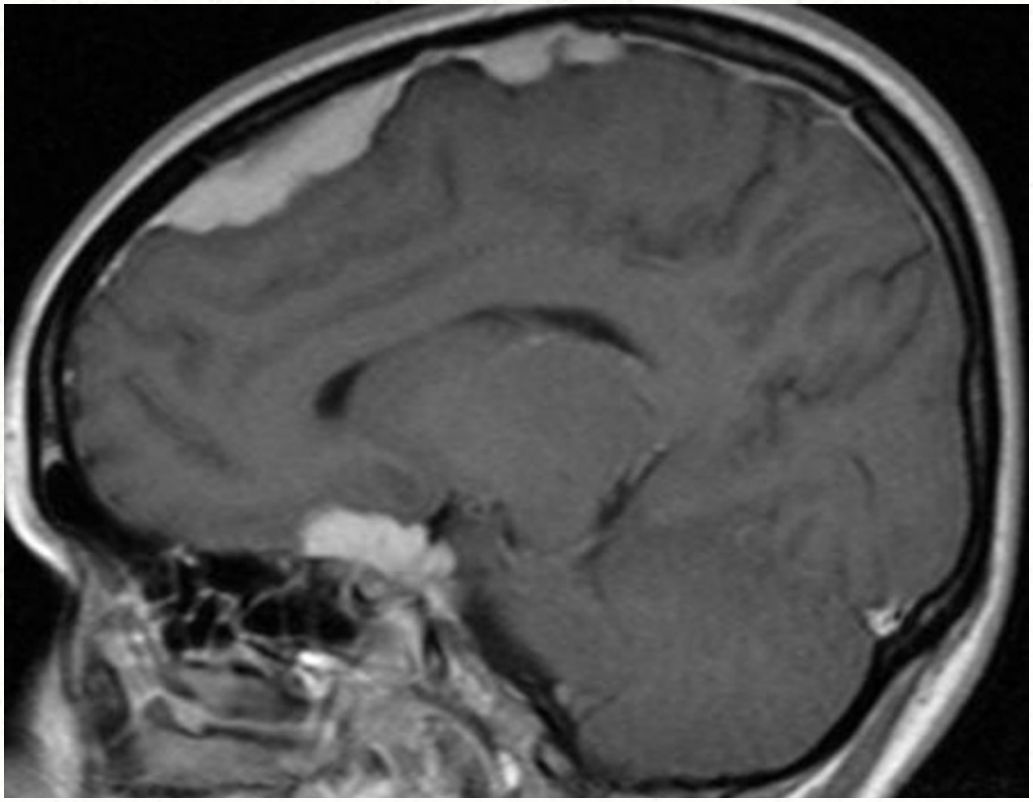

images.radiopaedia.org

Lümfangioom

Sünonüümid: lümfaatiline- venoosne malformatsioon, tsüstiline hügroom

Definitsioon: hamartomatoosne lümfaatiline venoosne vaskulaarne malformatsioon, süsteemsest ringest eraldi

Avaldub tavaliselt 1. dekaadil, kasvab noore täiskasvanueani; aeglase kasvuga

Lümfangioom

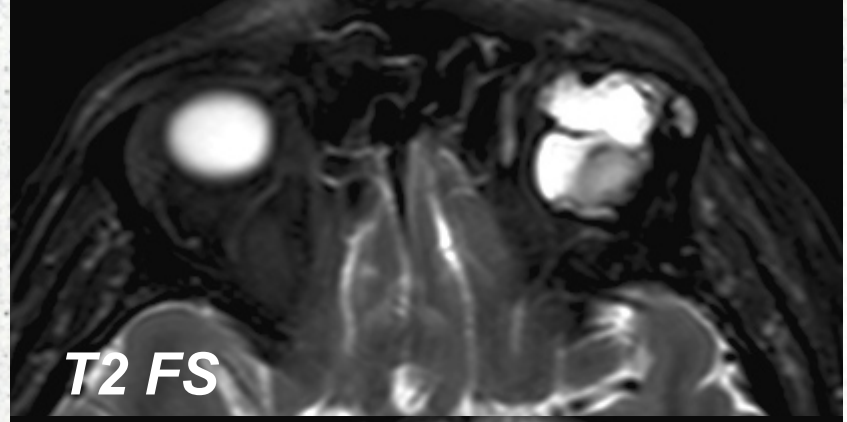

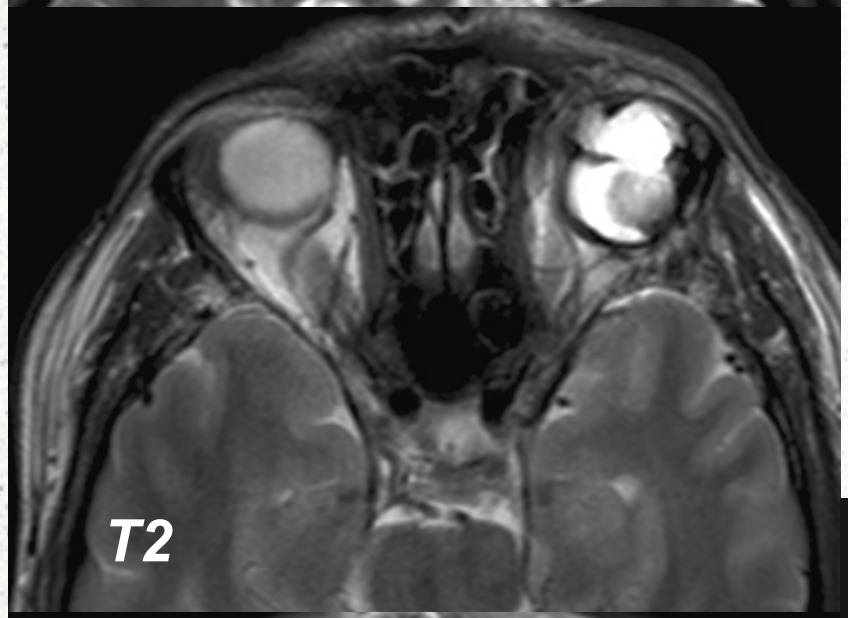

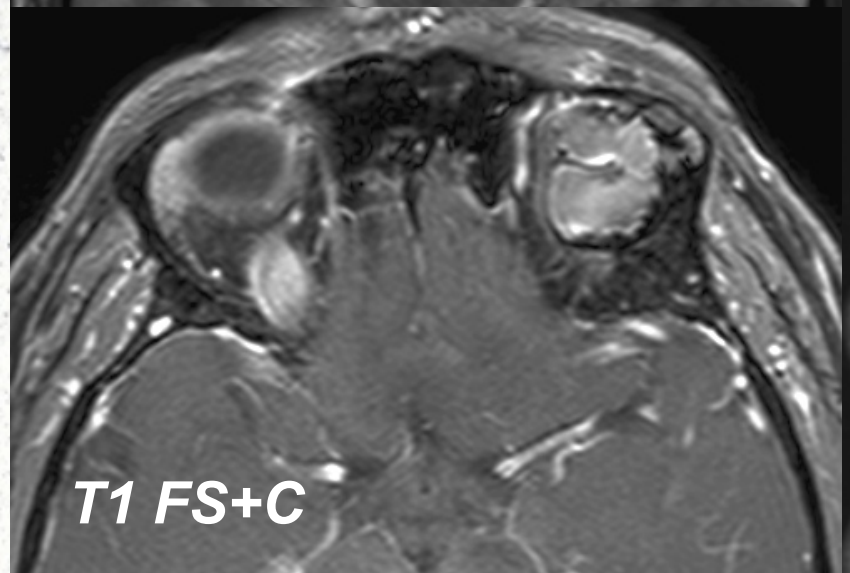

MRT leid:

halvasti piirdunud, lobulaarne mass, mis ületab ruumidevahelisi piire

ebaühtlaselt kontrasteeruv

tsüstjates alades vedelik/vedelik nivood (hemorraagiast tsüstidesse)

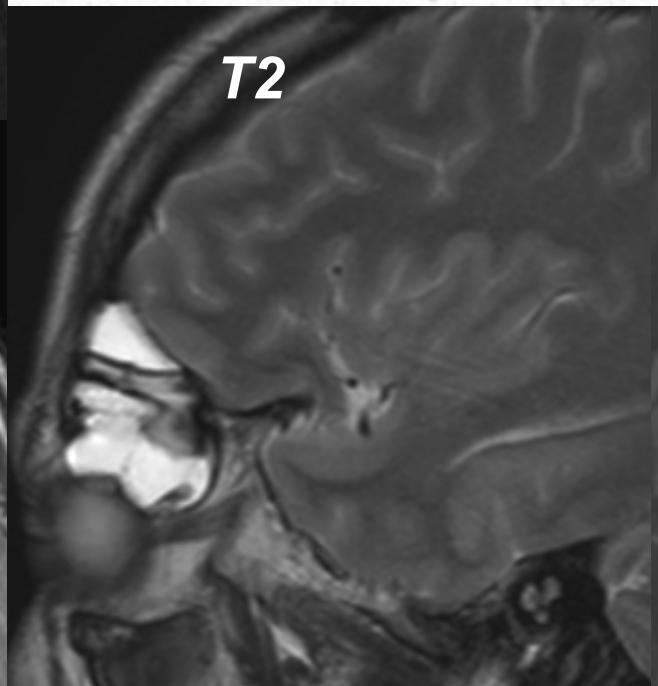

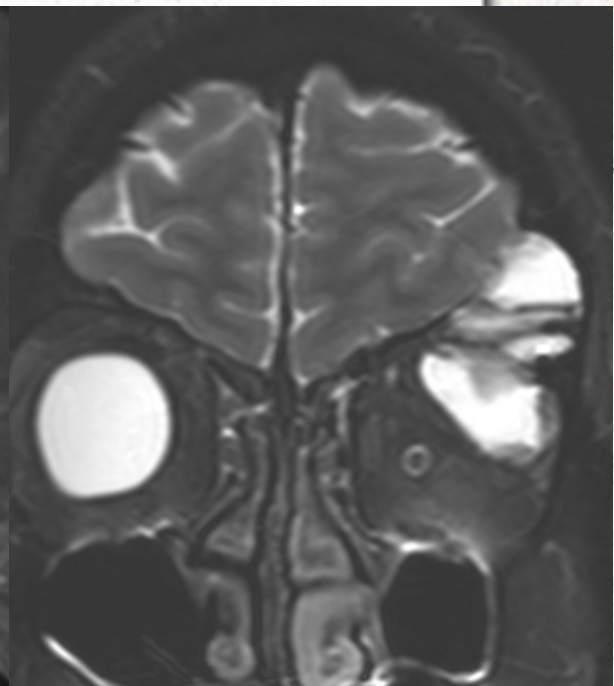

Koljupõhimiku tuumorid

Tüüpilise lokalisatsiooniga:

kordoom

kondrosarkoom

esthesioneuroblastoom

paragangliioom

Veel:

sinonasaalne kartsinoom

lümfoom

müeloom

metastaasid

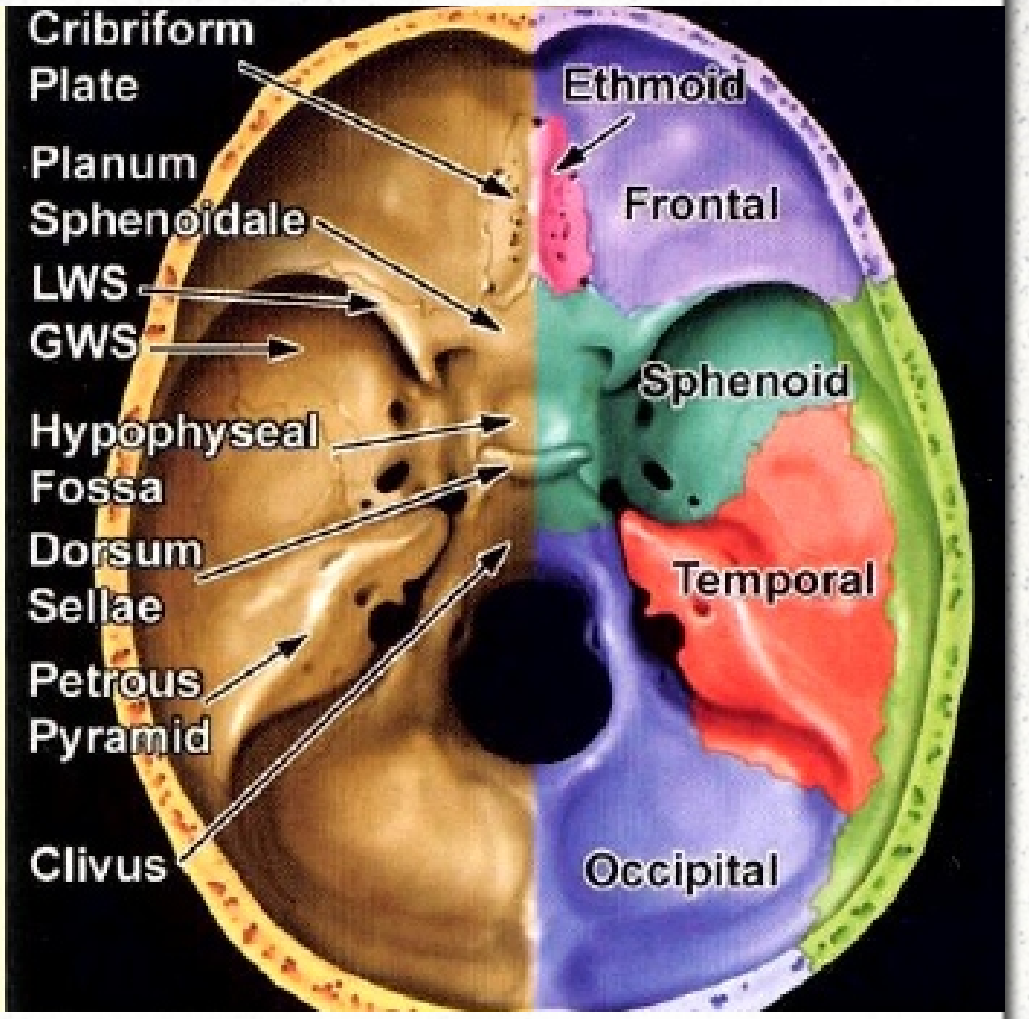

Esthesioneuroblastoom

Olfaktoorne neuroblastoom - neuroendokriinne maliigne tuumor, mis lähtub olfaktoorsest epiteelist ninaõõne ülaosas

Vanuseliselt 3-88 a.v., bimodaalne jaotus 2. ja 6. dekaadil

Lokalisatsioon: liivakellakujuline mass- ülaosaga intrakraniaalsel ning alumise osaga ninaõõnes, talje on kribriformplaat

perifeersed tsüstid intrakraniaalse komponendi servadel

Esthesioneuroblastoom

T1 hüpo- vahepealse signaaliga,

T2 hüper- vahepealne signaal

Verdumised- erinev signaal sõltuvalt vanusest; tsüstjad alad vedeliku signaaliga, võib olla nekroosi ja lubistusi, kontrasteerumine on intensiivne

Siinustes võib olla sekreedi retensioon

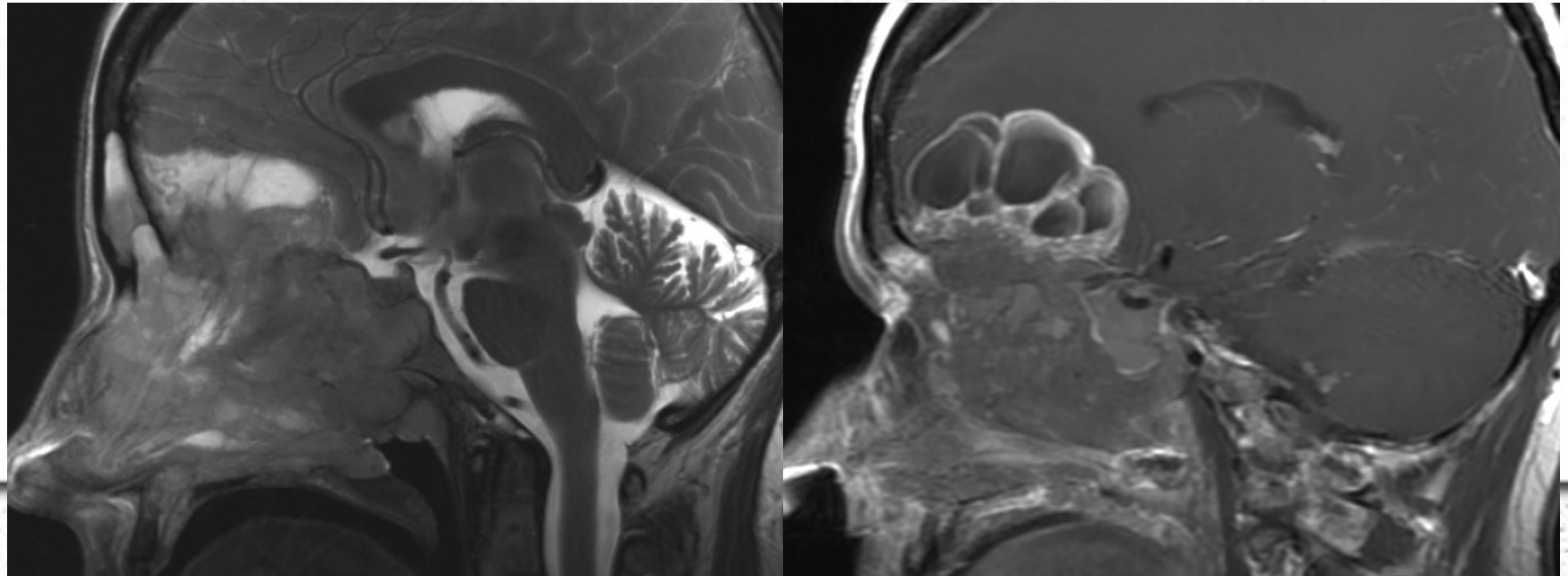

Esthesioneuroblastoom

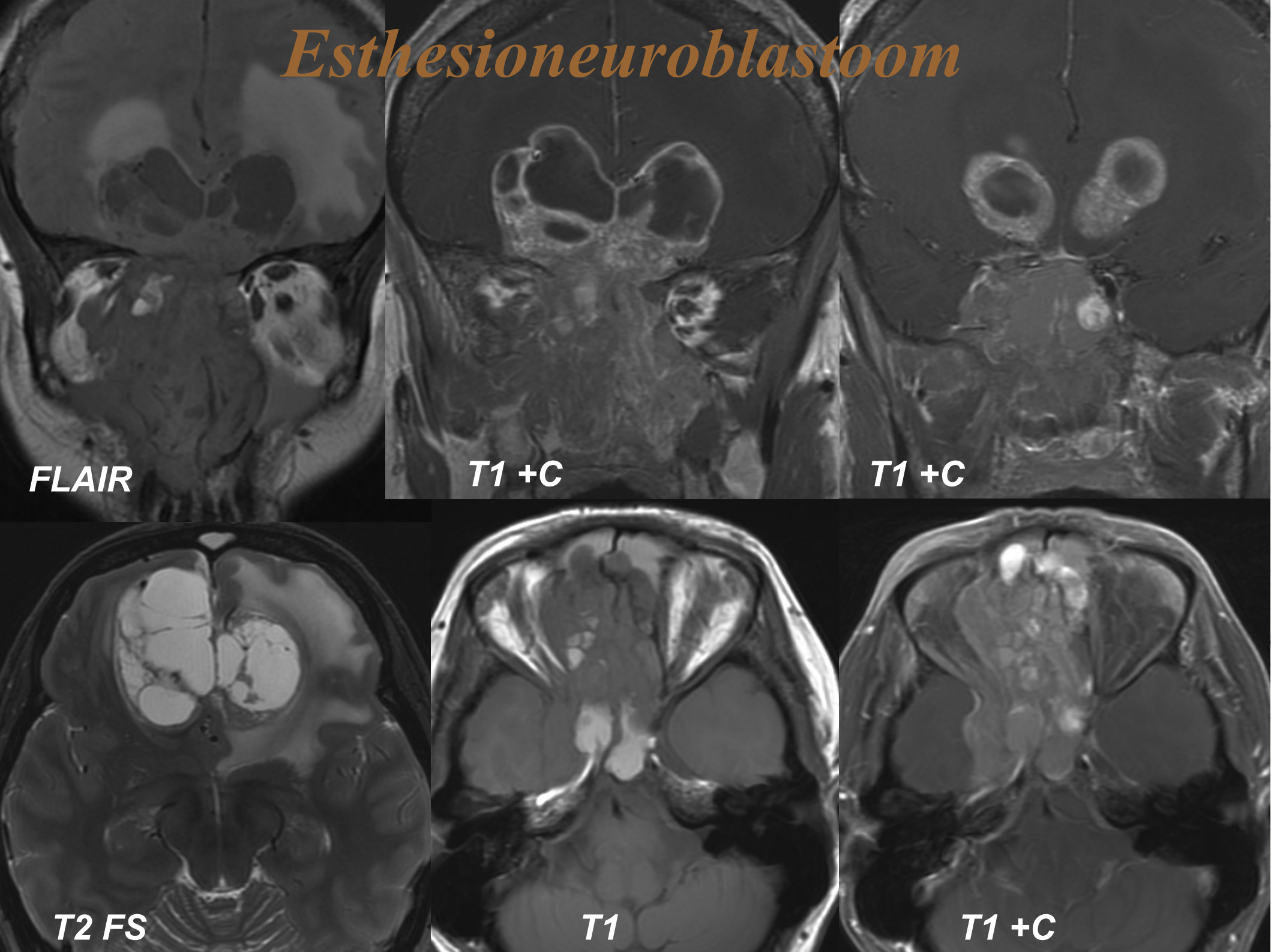

Kliivuse kordoom

Maliigne tuumor, lähtub primaarse notokordi kraniaalsest osast sfeno-oktsipitaalse sünkondroosi piirkonnast (35%), veel sella piirkonnas, sinus sfenoidalises

Vanus: 30-50 a.v.,

Kliiniliselt: oftalmopleegia, peavalu

MRT leid:

- destruktiivne keskjoone mass invasiooni ja dislokatsiooniga,ekspansiivne
- T2 intensiivse signaaliga
- tuumor sagitaalis - sõrm näitab ponsi suunas
- kaltsifikaadid, hemorraagia, mukoidesd alad
- kontrasteerumismuster on meekärje tüüpi

Kliivuse kordoom

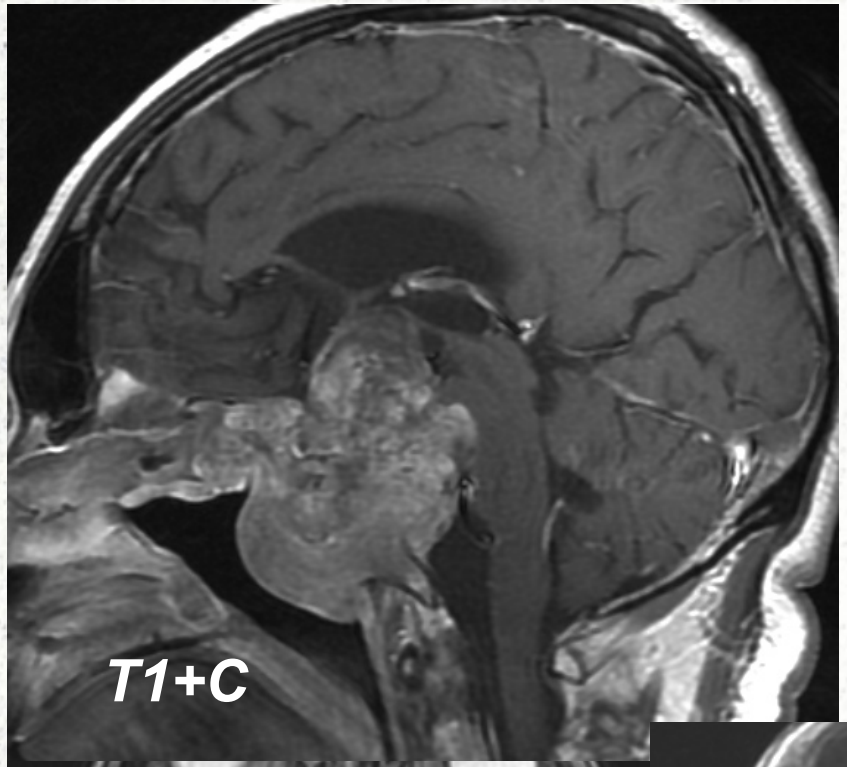

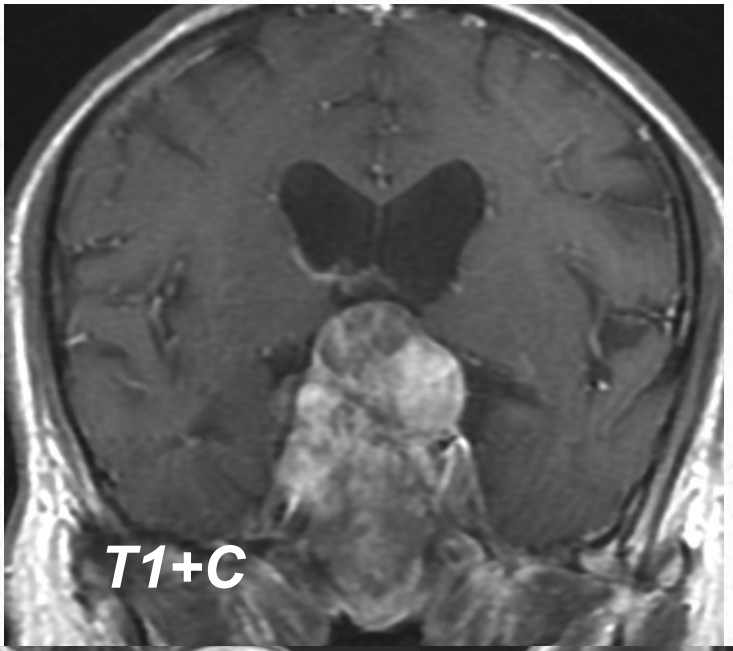

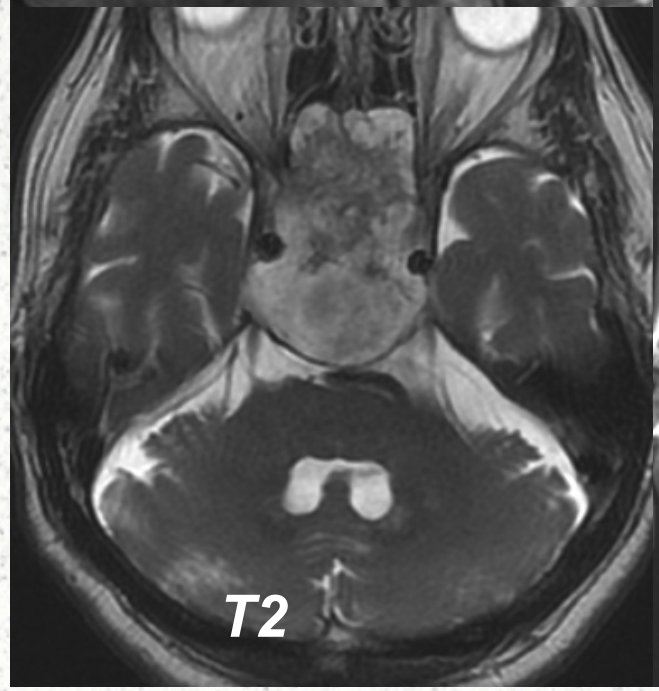

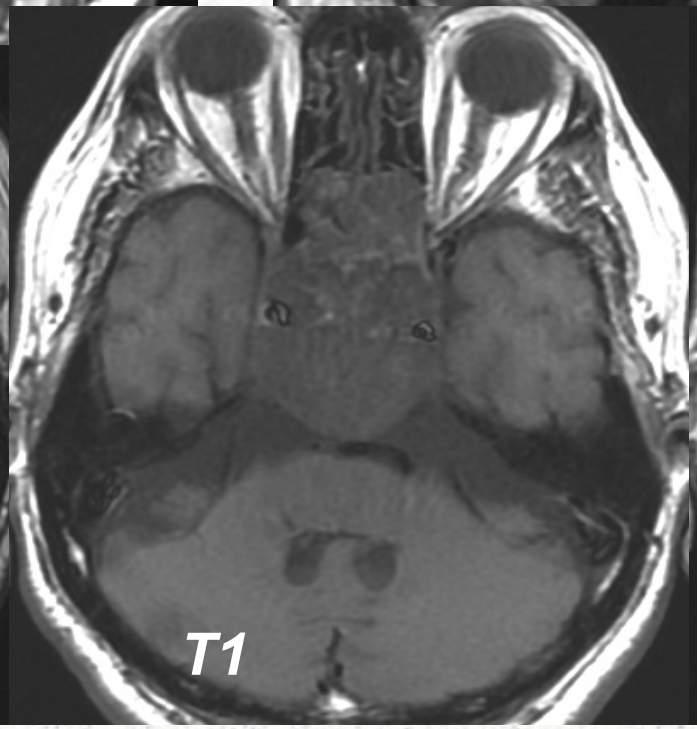

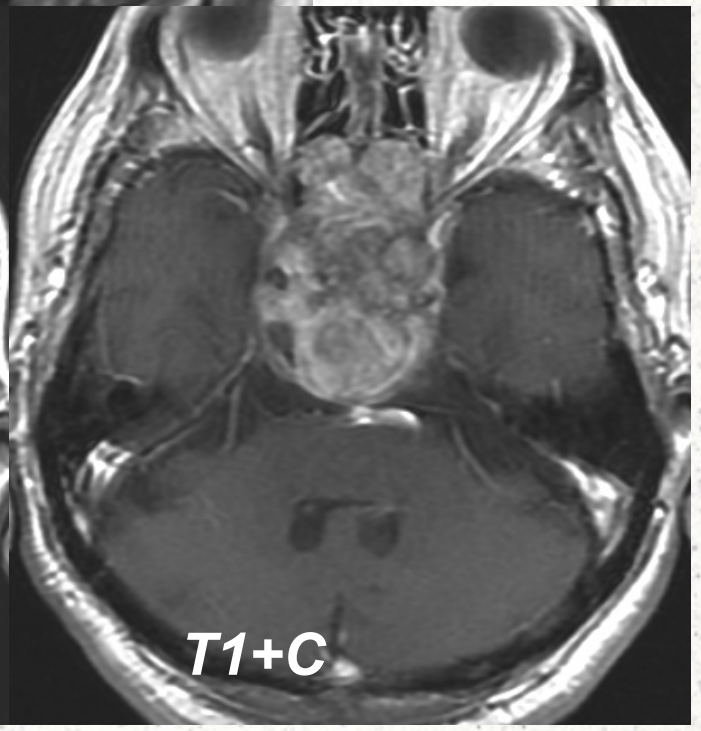

Kliivuse kordoom dünaamikas

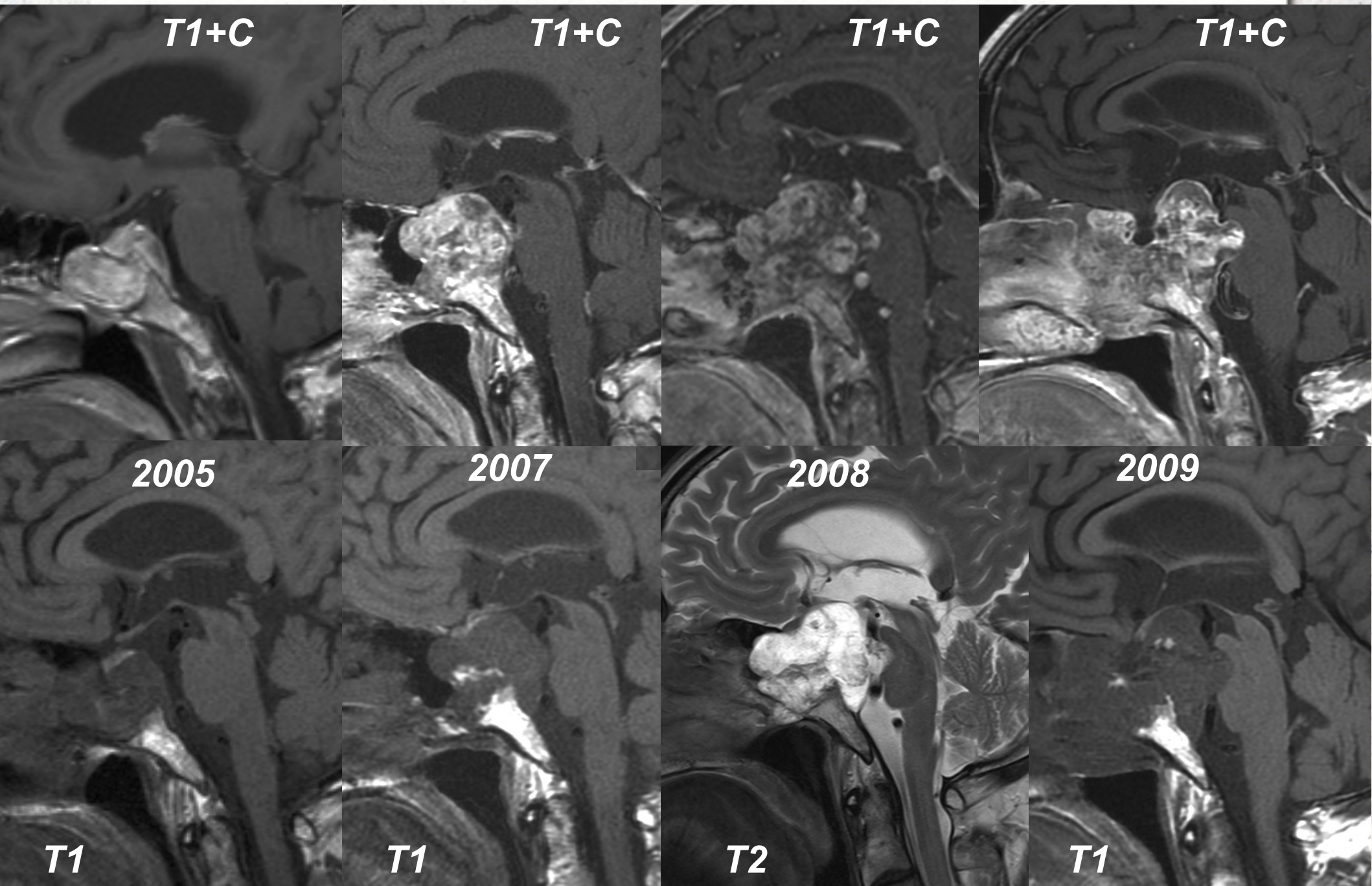

Kondrosarkoom

- lähtub fissura petro- occipitalise, eesmise basisfenoidi piirkonnast;
- T1 hüpo-, **T2 hüperintensiivne**, sisaldab hüpo- alakesi- kõhreline maatriks
- kontrasteerub ebaühtlaselt

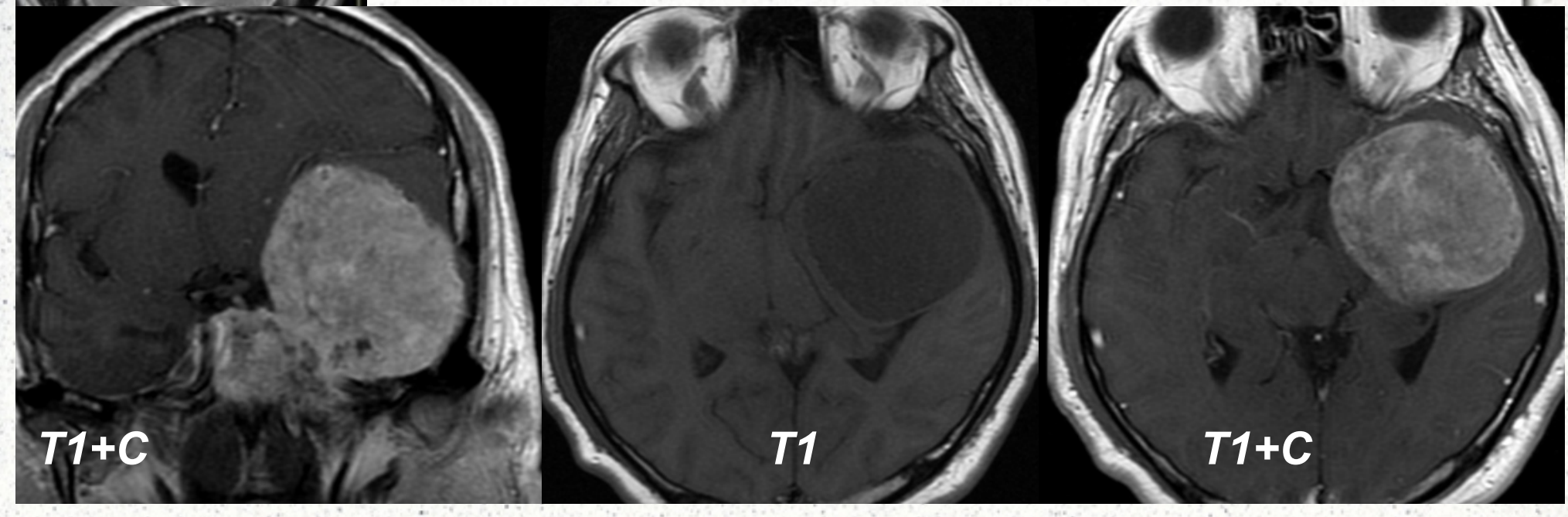

images.radiopaedia.org

Lamerakuline vähk
lähtunud frontaalsiinusest

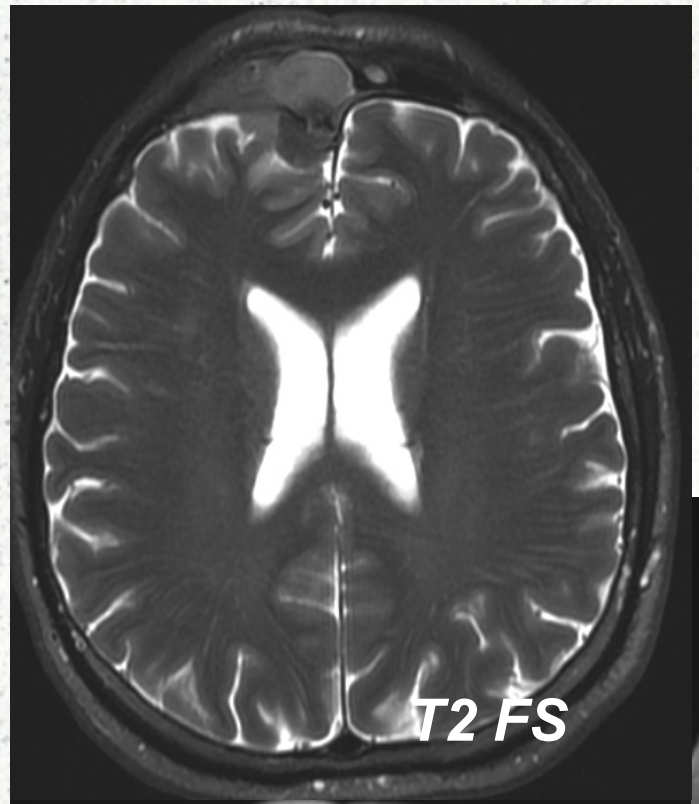

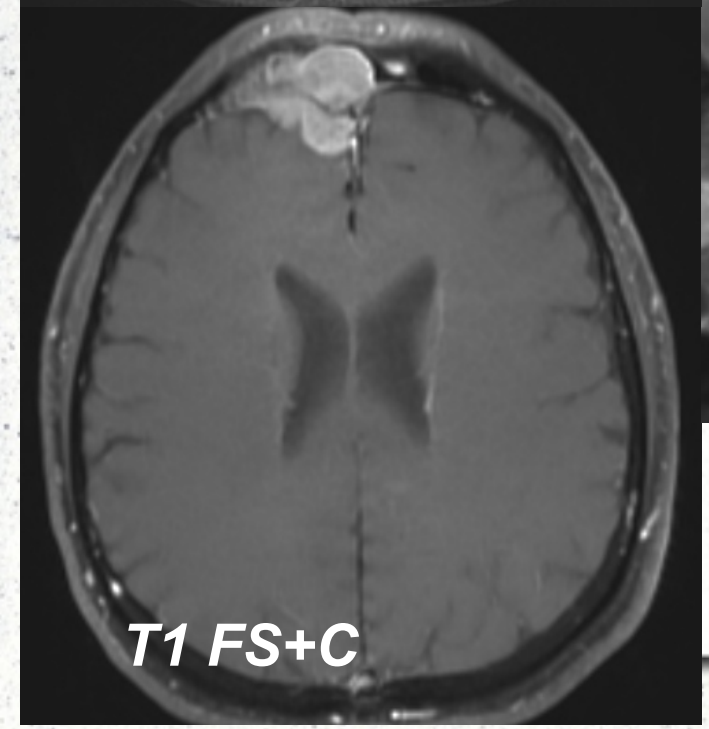

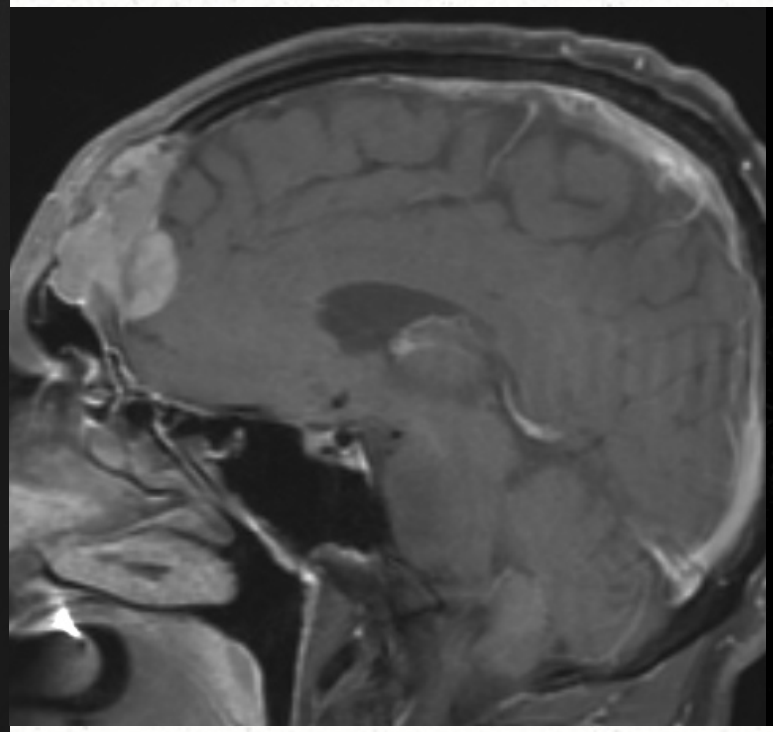

T1 FS+C

T1 FS+C

Osteosarkoom

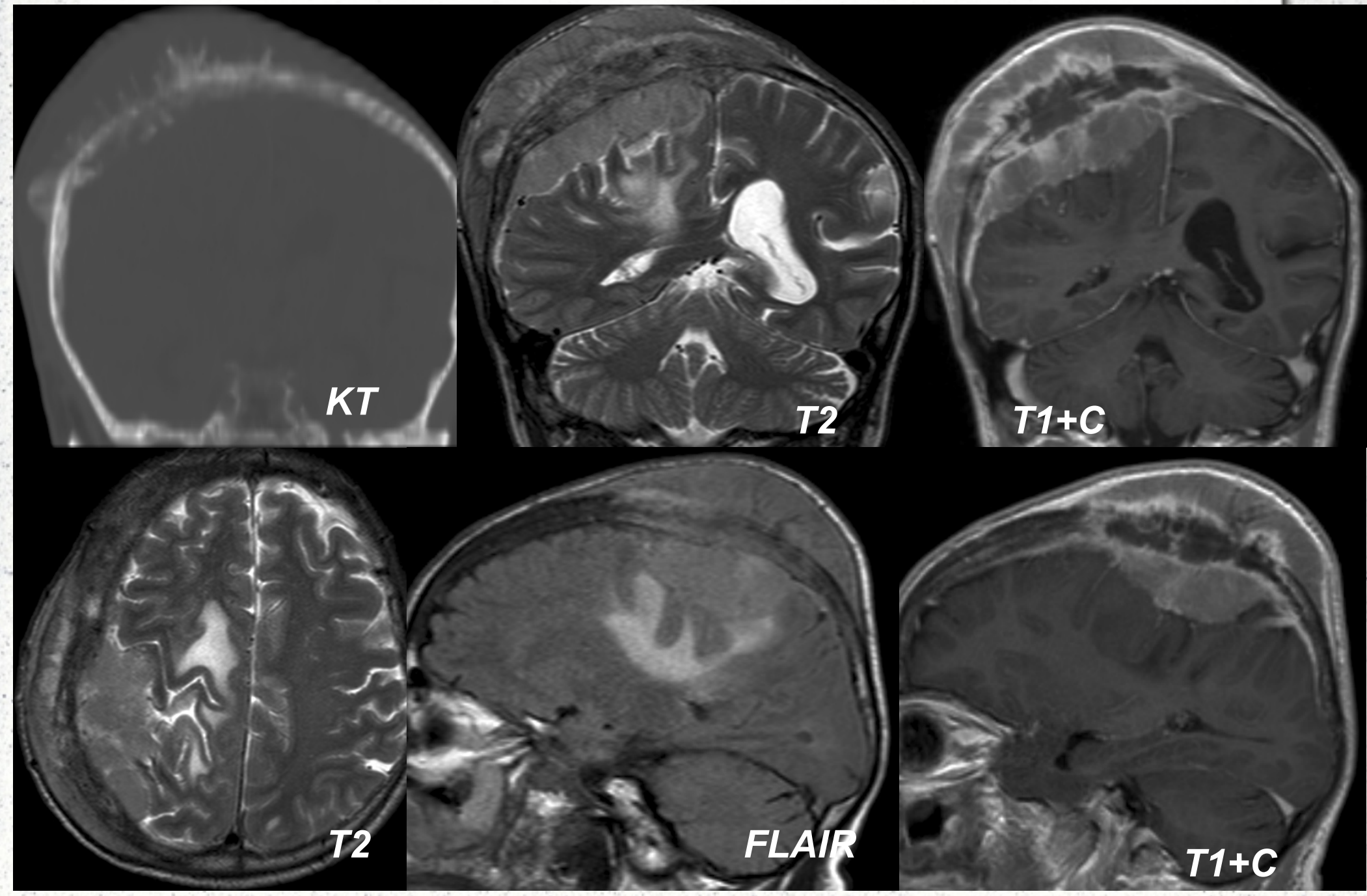

Lõpetuseks:

- hea anatoomia tundmine on adekvaatse diagnostika aluseks
- paljudel patoloogiatel on kindel lokalisatsioon, tüüpilised signaalid ja kontrasteerumismustrid
- oluline on patsiendi vanus, kliiniline leid
- mõtle esmalt sagedamini esinevatele patoloogiatele, kuid ära unusta ka diferentsiaaldiagnostilisi variante
- iga mass ei ole kasvaja

Loengus on kasutatud *Diagnostic Imaging Brain* ja *Head and Neck* raamatuid

Internetileküljed peamiselt www.radiologyassistant.nl

http://radiopaedia.org

Pildimaterjalist suurem osa tehtud PERH-s, lisaks ka teisetes Eesti haiglates

Erilised tänusõnad Äli Tõnnovile!

Samuti tänan Katrin Kresselit

Tänan!